ALEXANDRE SACCHETTI BEZERRA
PAULO RICARDO CRIADO

DIAGNÓSTICOS DIFERENCIAIS

CIRURGIA VASCULAR

ALEXANDRE SACCHETTI BEZERRA
PAULO RICARDO CRIADO

DIAGNÓSTICOS DIFERENCIAIS
CIRURGIA VASCULAR

1ª Edição

THREE-R®
EDITORA E COMUNICAÇÃO

São Paulo

2020

THREE-R®
EDITORA E COMUNICAÇÃO

Copyright ©2020 Three-R Editora e Comunicação para a presente edição.
Copyright ©Alexandre Sacchetti Bezerra

Produção Editorial: Alexandre Sacchetti Bezerra, Paulo Ricardo Criado
Diagramação e Capa: Robson Rodrigues Ribeiro
Revisão Final: Alexandre Sacchetti Bezerra
Imagens: Alexandre Katalinic Dutra; Alexandre Sacchetti Bezerra; Carlos André Pereira Vieira; Gabriel Ricci Lorber; José Hermilio Curado; Paulo Ricardo Criado; Veridiana Pires de Camargo.
Ilustração de capa: Desenhado por upklyak / Freepik
Todos os direitos reservados de acordo com a legislação em vigor.
Impresso no Brasil – Printed in Brazil

Dados Internacionais de Catalogação na Publicação (CIP)
(Câmara Brasileira do Livro, SP, Brasil)

Bezerra, Alexandre Sacchetti
Criado, Paulo Ricardo
Diagnósticos diferenciais cirurgia vascular / Alexandre Sacchetti Bezerra, Paulo Ricardo Criado
1. ed. São Paulo : Three-R Editora, 2020.
216 p.

ISBN: 978-65-993445-0-3

1. Cirurgia vascular 2. Diagnóstico clínico-laboratorial

20-53453 CDD – 617.413
NLM-WG-168

Índice para catálogo sistemático:
1. Cirurgia vascular : Ciências médicas 617.413

Contato:
www.spvascular.com.br

PREFÁCIO

José Renato Nalini

Razões para confiar

A disruptiva mutação da ciência e das tecnologias no século passado impactou profundamente a vida humana. Todos os setores foram afetados pela Quarta Revolução Industrial. Inclusive a medicina, cujos avanços refletem-se na eliminação de algumas enfermidades, mercê de eficiente vacinação e ganho em cura de tantas outras. A longevidade é outra conquista a celebrar. A mais alentada expectativa de vida é uma dádiva contemporânea reconhecida pelas novas gerações.

Os profissionais da saúde sempre foram reverenciados, mas o respeito da cidadania se potencializou com a pandemia da Covid19. Devotamento e abnegação não faltaram aos milhares de médicos chamados a permanecer na trincheira e arrostar os maiores riscos de contaminação.

Simultaneamente, não podia faltar a assistência a portadores de outras vulnerabilidades. Dentre estas, as anomalias vasculares merecem crescente atenção, tantas as situações insólitas oferecidas aos que se especializam na sensível área. O corpo humano é irrigado por vasos sanguíneos suscetíveis de apresentar desconformidade com o que seria desejável. Artérias, arteríolas, veias e capilares que irrigam cada indivíduo conduzem vida a todas as partes da estrutura física do ser pensante. Somados, esses vasos chegam a cerca de cem mil quilômetros. Natural que possam apresentar problemas e se tornem objeto de estudos cada vez mais consistentes.

Destaca-se, nesse universo único, o cirurgião vascular Alexandre Sacchetti Bezerra, que adquiriu expertise hábil a convertê-lo num dos mais prestigiados nomes em sua especialidade. Para compartilhar seu conhecimento, resolveu oferecer à comunidade científica um trabalho instigante. O livro *Diagnósticos Diferenciais Cirurgia Vascular* é uma coletânea de estudos de vários médicos, em vertentes singulares e foco em aspectos do tema ainda inexplorados. Um grupo afinado de profissionais acorreu ao chamado e o resultado é uma obra meritória.

A relevância da proposta é reconhecer que o foco interdisciplinar é obrigatório no tratamento de morbidades que se interpenetram e que reclamam uma visão múltipla, verdadeiramente plural, de expertos em setores distintos. Assim como o ser humano é uma complexidade multiforme, as vicissitudes que o afligem reclamam visão conjunta sob óticas capazes de apreender tal vastidão.

O médico Alexandre Sacchetti Bezerra e seus companheiros de jornada evidenciam a viabilidade de atuação conjunta, cooperativa e solidária, para o enfrentamento dos males que acometem os racionais e que só poderão ser convenientemente tratados se houver essa união altruísta de ciência e talento.

Da leitura desse livro se extrai não apenas lições provindas de experimentados e eruditos conhecedores do assunto. Mas também, e o que pode ser até mais importante, sólidas razões para se confiar na medicina praticada sob inspiração de um humanismo ético, tão necessário à prática dessa missão inefável.

José Renato Nalini

Presidente da ACADEMIA PAULISTA DE LETRAS

Presidente do Tribunal de Justiça do Estado de São Paulo (2014/2016)

Autor de "Ética Geral e Profissional"

Autor de "A Rebelião da Toga"

ÍNDICE

Agradecimento 9

Vasculites Primárias 11

Introdução 13
Classificação e quadro clínico 13
Algoritmo de Bezerra 17
Tratamento clínico 29
Tratamento cirúrgico 29
Referências bibliográficas 30

Anomalias Vasculares Angiodisplasia
Hemangioma Malformação Vascular
Aspectos Cirúrgicos 33

Introdução 35
Tumores Vasculares 37
Malformação Vascular 46
Anomalias vasculares ainda consideradas não classificáveis 57
Sindrome hemangiomatosas 59
Considerações importantes para cirurgia plástica das anomalias vasculares 65
Conclusão 68
Referências bibliográficas 70

Vasculopatias Secundárias 73

Síndrome antifosfolípide catastrófica 75
Tromboangeite obliterante 79
Vasculopatia Livedoide 81
Hanseníase 82
Lupus 84
Febre maculosa 87
Referências bibliográficas 89

Lesões Vasculares Secundárias à Neoplasias
Aspectos Clínicos 95

Tumores vasculares benignos 98
Sarcomas vasculares 101
Conclusão 106
Referências bibliograficas 107

Displasia Fibromuscular (DFM) 109
Definição 111
Etiologia 111
Epidemiologia 111
Sítios anatômicos mais frequentes 112
Quadro clínico possível 112
Classificação radiológica 113
Classificação histológica 114
Exames complementares diagnósticos 114
Diagnósticos diferenciais 118
Terapêutica 119
Referências bibliográficas 121

Parâmetros Ultrassonográficos em Vasculopatias 123
Introdução 125
Vasculites primárias de grandes vasos 128
Vasculites primárias de médios vasos 130
Outras Vasculopatias 131
Conclusão 135
Referências bibliográficas 136

Doença Renal Crônica Dialítica / Fístula Arteriovenosa 139
Introdução 141
Quando confeccionar a fístula arteriovenosa 141
Fisiopatologia da fístula arteriovenosa 142
Mensuração da qualidade da fístula 143
Principais complicações dos acessos para hemodiálise 144
Cateteres 145
Complicações mais frequentes 147
Complicações mais raras 148
Referências bibliográficas 153

Arteriopatias Funcionais 157
Fenômeno de Raynaud 159
Esclerodermia Sistêmica 161
Acrocianose 163
Eritromelalgia 164
Ergotismo 166
Rererências bibliográficas 168

Trombofilias 171
Introdução 173
Sistema da coagulação 175
Trombofilias hereditárias 178
Trombofilias adquiridas 184
Manifestações dermatológicas associadas às trombofilias 198
Quem deve ser investigado para fatores de risco herdados ou adquiridos de trombofilia? 204
Quais situações dermatológicas devem levar à suspeita de trombofilia? 205
Quais exames solicitar? 206
Conclusão 207
Referências bibliográficas 208

AGRADECIMENTO

Durante anos de estudo e trabalho nos deparamos com inúmeras intempéries a serem superadas. Doenças consideradas incuráveis. Estádios rotulados como sem prognóstico.

Desafios que na maioria das vezes não encontram respostas e soluções definitivas na literatura médica.

Sempre solicitamos ajuda à ciência, mas reconhecemos que as teorias e verdades empregadas, muitas vezes, são transitórias e se demonstram voláteis ao tempo.

O tempo cronológico evolui, os conceitos técnicos sofrem alterações, mas a persistência e devoção dos PACIENTES ao nosso trabalho e dedicação se mantêm.

A manutenção dessa confiança e credibilidade permite descobertas e superações.

Muito obrigado a todos os PACIENTES.

Alexandre Sacchetti Bezerra

Paulo Ricardo Criado

VASCULITES PRIMÁRIAS

Alexandre Sacchetti Bezerra

Professor da Disciplina de Cirurgia Vascular da Faculdade de Medicina do ABC
Cirurgião Vascular do Governo do Estado de São Paulo – Instituto de Infectologia Emílio Ribas
Membro Titular da Sociedade Brasileira de Angiologia e Cirurgia Vascular
Membro da Society for Vascular Surgery

Paulo Ricardo Criado

Livre Docente em Dermatologia pela Faculdade de Medicina da Universidade de São Paulo
Pesquisador Pleno da Pós-graduação do Centro Universitário Saúde ABC
Professor da Disciplina de Dermatologia da Faculdade de Medicina do ABC
Membro Titular da Sociedade Brasileira de Dermatologia

Alexandre Sacchetti Bezerra
Paulo Ricardo Criado

INTRODUÇÃO

Apesar de não haver consenso sobre a definição, as vasculites primárias podem ser descritas como doenças que apresentam lesão vascular modulada imunologicamente, sem etiologia definida e com presença de processo inflamatório na parede do vaso em pacientes com ou sem síndrome consumptiva ou sintomas e sinais em órgãos internos[1,2,3,4].

Diferente das primárias, as vasculopatias secundárias a outras doenças e fatores externos abrangem um enorme escopo em nossa especialidade, sendo objeto de outro capítulo neste livro[5,6].

Importante
Modulação imunológica
Síndrome consumptiva

CLASSIFICAÇÃO E QUADRO CLÍNICO

Em virtude da ampla e complexa variedade de apresentações clínicas, as vasculites primárias possuem elevada dificuldade na sua correta classificação e diagnóstico preciso, provocando retardo no início da terapêutica adequada[1,3].

Há décadas alguns grupos estudam este assunto, a fim de minimizar essa dificuldade.

Nas tabelas 1, 2 e 3 evidenciam-se critérios modificados referentes às publicações em 1994 pelo Colégio Americano de Reumatologia e revisados pelo Consenso de Chapel Hill em 2012 (CHCC)[2,3,7].

Tabela 1: Critérios modificados e adaptados.

Vasculite Primária Grandes Vasos	Consenso Chapel Hill	Colégio Americano de Reumatologia
Arterite de Takayasu	< 50 anos de idade Artéria aorta e ramos	• < 40 anos • Claudicação de extremidades • Sopro aorta e subclávias • Gradiente pressórico entre os membros > 10 mmHg • Alteração arteriográfica • Diminuição de pulso da artéria braquial
Arterite de células gigantes Arterite temporal	> 50 anos de idade Artéria aorta e ramos Carótidas e ramos extracranianos	• > 50 anos • Cefaleia • VHS elevado • Anormalidade do exame clínico da artéria temporal • Biopsia da artéria temporal

Figura 1
Arterite de Takayasu
Lesão aórtica visualizada em arteriografia.

Apesar do CHCC de 2012 mencionar afecções como a Síndrome de Cogan (SC), Doença da Membrana Basal (anti-GBM) e Vasculite anti-C1q (Vasculite Urticariforme – VU), é de fundamental importância salientar que estas doenças podem apresentar etiologia bem definida, além de muitas vezes não estarem associadas à vasculite[8,9].

Na SC, caracterizada por ceratite intestinal e distúrbios vestíbulo-auditivos, a análise de amostras oculares e ouvido interno podem não revelar sinais anatomo-patológicos de vasculite[8].

A doença anti-GBM (Goodpasture) é conhecida por autoanticorpos contra antígenos intrínsecos à membrana basal glomerular (GBM) como por exemplo domínio NC1 da cadeia alfa-3 do colágeno tipo IV. Em inúmeras séries ela é secundária a estímulos externos como infecção, cocaína e tabagismo, descaracterizando o componente primário da doença. Em outras séries, há presença dos anticorpos contra a cadeia alfa-3 IV em indivíduos sem evidência de doença renal[10,11].

Não há riqueza de critérios clínicos para distinguir a VU de outras afecções. A hipocomplementemia nem sempre é presente. Os achados anatomopatológicos como leucocitoclasia são inespecíficos e a imunoflorescência traz características presentes em outras doenças como lúpus eritematoso sistêmico, que frequentemente gera vasculopatia secundária[12].

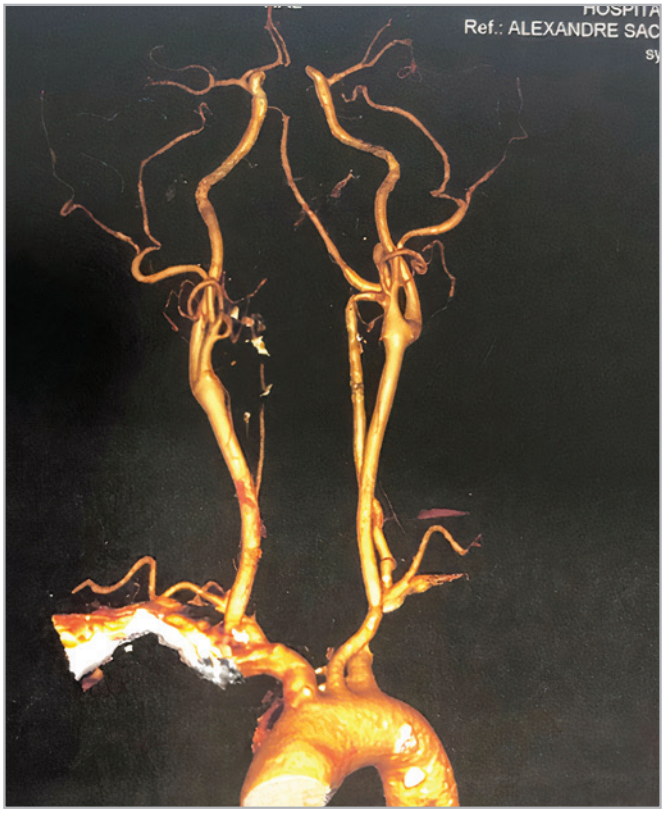

Figura 2

Arterite Temporal com hipoplasia de artéria vertebral direita.

Tabela 2: Critérios modificados e adaptados.

Vasculite Primária Médios Vasos	Consenso Chapel Hill	Colégio Americano de Reumatologia
Doença de Kawasaki	Arterite de pequenos, médios e grandes vasos Síndrome linfonodal Afecções coronarianas Acometimento de crianças	• febre alta • hiperemia conjuntival • edema e descamação de extremidades • hiperemia e eritema em cavidade oral • exantema eritematoso polimorfo • linfonodos cervicais não supurados
Poliarterite Nodosa PAN	Inflamação necrotizante Ausência de glomerulonefrite	• perda ponderal > 4 Kg • dor testicular • livedo reticular • mialgia • neuropatia • insuficiência renal • vírus hepatite B • pressão diastólica > 90 mmHg • anormalidade arteriográfica • biópsia com neutrófilos

Tabela 3: Critérios modificados e adaptados

Vasculites Primárias Pequenos Vasos	Consenso Chapel Hill	Colégio Americano de Reumatologia
Púpura de Henoch – Schonlein (Vasculite por IgA)	Vasculite com depósito de IgA Atralgia e artrite Acometimento intestinal Acometimento glomerular	• < 20 anos • púrpura palpável • biópsia com neutrófilo • angina mesentérica
Síndrome Churg-Strauss EGPA (Granulomatose Eosinofilica)	Inflamação granulomatosa do trato respiratório Glomerulonefrite necrotizante	• eosinofilia • asma • neuropatia • infiltrado pulmonar • biópsia com eosinófilo
Crioglobulinemias (Vasculite Essencial)	Depósitos de crioglobulinas Acometimento de pele e glomerulos	
Vasculite Leucocitoclástica (Vasculite de Hipersensibilidade)	Angiiteleucocitoclástica cutânea	• < 16 anos • erupção cutânea • púrpura palpável • biópsia com leucocitoclasia
Poliangiite Microscópica PAM	Vasculite necrotizante Glomerulonefrite Capilarite pulmonar	
Granulomatose de Wegner GPA (Granulomatose com Poliangeiite)	Vasculite necrotizante Inflamação granulomatosa Glomerulonefrite	• inflamação nasal • radiografia de tórax com cavitação ou nódulos • biópsia com granuloma • hematúria

Ao longo dos anos, todos que usaram e estudaram esses critérios sentiram a necessidade de um novo fluxograma de maior eficiência.

Diante deste complexo universo de sinais e sintomas relacionados as vasculites primárias, utilizamos o Algoritmo de Bezerra ilustrado a seguir[1,3,7].

Sem invalidar os conceitos apresentados anteriormente, mas com a finalidade de obter o diagnóstico com maior velocidade e menor custo, seguimos a sequência do nosso algoritmo.

ALGORITMO DE BEZERRA

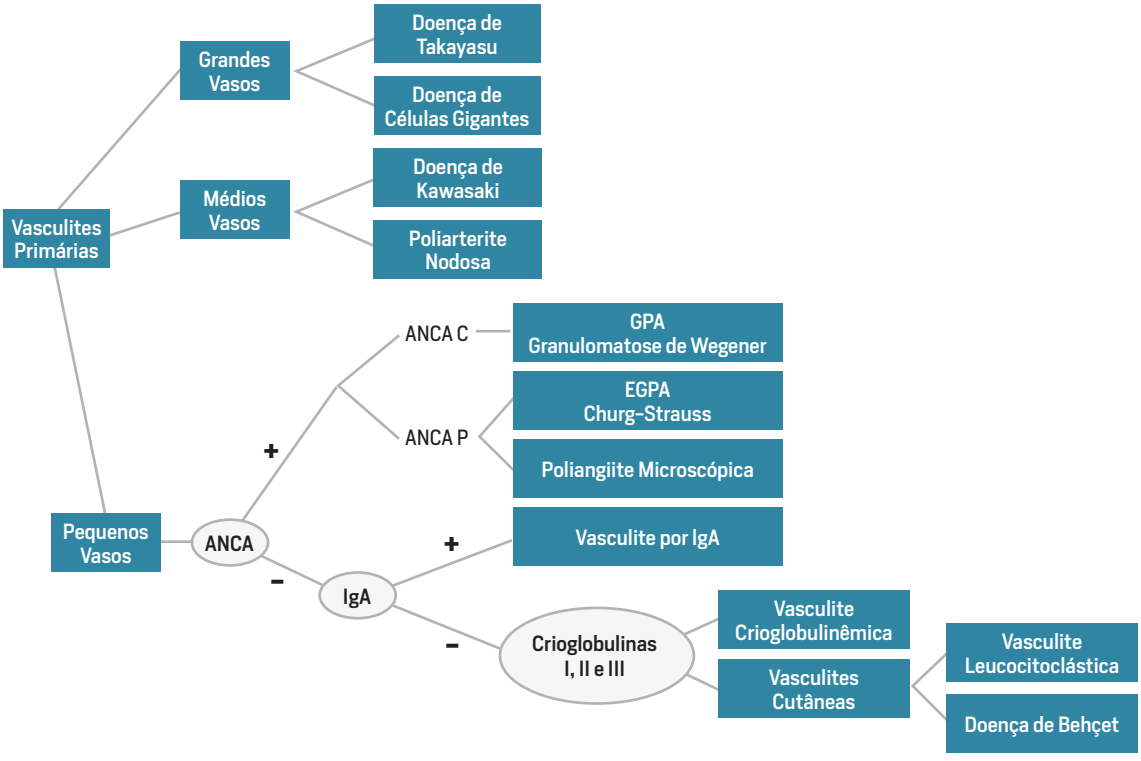

Na pesquisa das vasculites de grandes e médios vasos, não são solicitados exames laboratoriais.

Na pesquisa de vasculites de pequenos vasos, solicitamos dois anticorpos anti grânulos azurófilos presentes no citoplasma dos neutrófilos. Um deles se refere à mieloperoxidase, sendo denominado de p-ANCA, analogamente, o anticorpo relacionado à proteinase 3 é conhecido como c-ANCA[13,14].

Ambos estão relacionados à doenças de sinais clínicos exuberantes com síndrome pulmonar-renal, em graus variáveis, cujas entidades são representadas pela granulomatose com poliangiite (antiga granulomatose de Wegener), poliangiite microscópica (PAM) e granulomatose eosinofilica com poliangiite (antiga síndrome de Churg-Strauss)[13,14,15,16,17].

c-ANCA positivo com granuloma e síndrome pulmonar-renal, diagnosticamos a granulomatose com poliangiite (Wegener)[1,17].

Figura 3
Granulomatose de Wegner (GPA) com necrose de palato.

c-ANCA negativo, p-ANCA positivo com granuloma pensamos em granulomatose eosinofilica com poliangiite (Churg-Strauss) na qual o paciente pode se apresentar com história de rinite, asma e eosinofilia[1,7,18].

c-ANCA negativo, p-ANCA positivo sem granuloma e com síndrome pulmonar-renal, diagnosticamos poliangiite microscópica[1,15].

Na negativa deste primeiro exame laboratorial, devemos pesquisar Vasculite por IgA (Henoch Schonlein – HS) que se caracteriza pelo exame de imunofluorescência direta (IFD) da biopsia cutânea com depósito deIgA na parede dos vasos da derme associado à presença de púrpura palpável que ascende até as nádegas com dor abdominal e alterações no sedimento urinário. Em virtude do custo financeiro, da dificuldade e morosidade em se obter o fragmento cutâneo adequado, preconizamos a solicitação de IgA sérico que se apresenta alterado em até 70% dos casos de HS[19,20].

Quando c-ANCA, p-ANCA e IgA são negativos, pesquisa-se crioglobulinas que se caracterizam por serem imunoglobulinas insolúveis a baixas temperaturas. Sabemos que há uma relação entre as Vasculites crioglobulinemicas e outras doenças. Na tabela 4 ilustra-se o tipo de crioglobulina com a doença associada. Estas afecções, apesar de estarem associadas, não estabelecem relação de causa e consequência com as vasculites crioglobulinêmicas[21,22].

Tabela 4: Vasculites Crioglobulinêmicas.

Vasculites Crioglobulinêmicas (Crioglobulinemias)	Doenças Associadas
Crioglobulina tipo I	Síndromes mielodisplásicas • linfoma • mieloma
Crioglobulina tipo II	Síndromes infecciosas • HIV • sífilis • hepatite C
Crioglobulina tipo III	Síndromes inflamatórias • retocolite ulcerativa • doença de Crohn

Figura 4

Crioglobulinemia II com sorologia positiva para HCV.

Nos pacientes que apresentaram os marcadores laboratoriais c-ANCA, p-ANCA, IgA e crioglobulinas negativos, deve-se investigar vasculites cutâneas, que além de possuírem quadros clínicos bem característicos, permitem a realização de biopsia de pele sem grande morbidade[23,24].

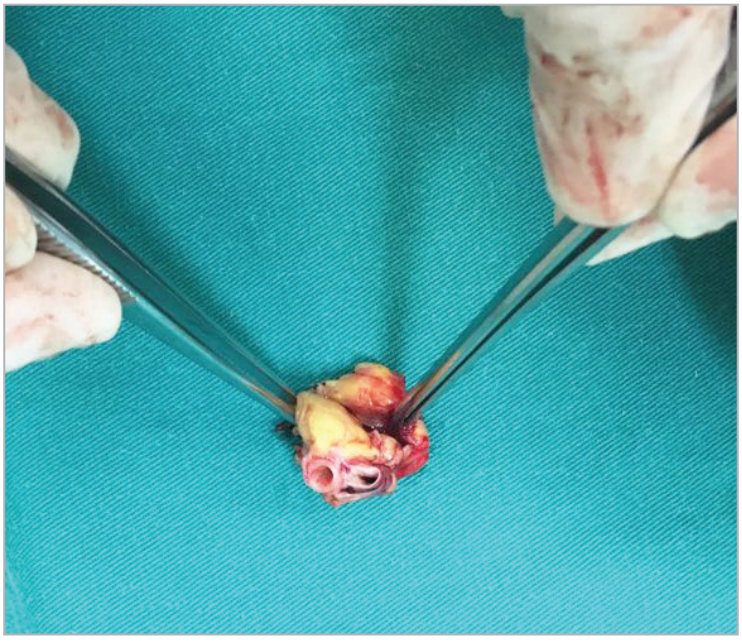

Figura 5
Artéria e veia femoral: análise anatomopatológico.

A vasculite de hipersensibilidade ou vasculite leucocitoclastica (VL) cutânea é uma vasculite de pequenos vasos com alterações anatomopatológicas específicas. Nestas lâminas se observa o fenômeno histopatológico de cariorrexis (fragmentação do núcleo do neutrófilo) e a necrose fibrinoide da parede dos pequenos vasos da pele[24,25].

Figura 6
Vasculite leucocitoclástica com lesão trófica bilateral.

Assim como na VL, a doença de Behçet também apresenta predileção por vasos de pequeno calibre. Nesta afecção evidencia-se uveíte, úlceras orais e genitais, pústulas e comprometimento neurológico, permitindo que o diagnóstico seja realizado com facilidade[1,3,26].

Importante
p-ANCA, c-ANCA e IgA

Ratificamos o fato das investigações diagnósticas com suspeita de vasculite primária se beneficiarem com a realização da biopsia de baixa morbidade. Desde vasculites primárias de grandes vasos até vasculites cutâneas de pequenos vasos, o resultado anatomopatológico pode denotar informações importantes que caracterizam a doença. As imagens abaixo apresentam algumas destas alterações.

Imagens anatomopatológicas realizadas pelo Dr. Gabriel Ricci Lorber

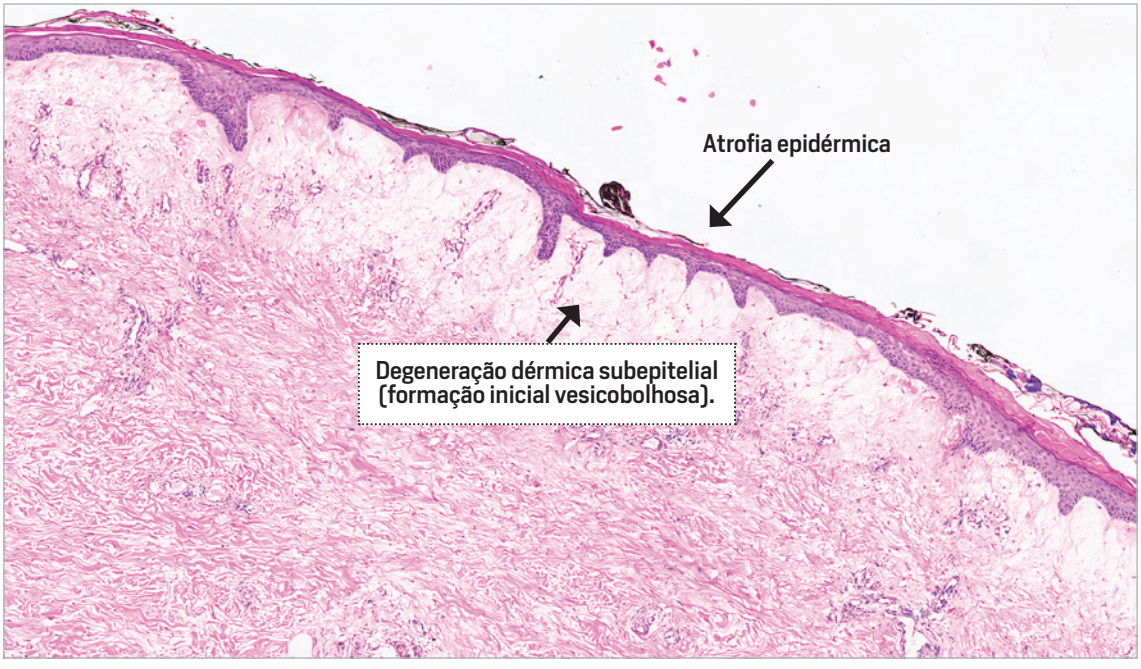

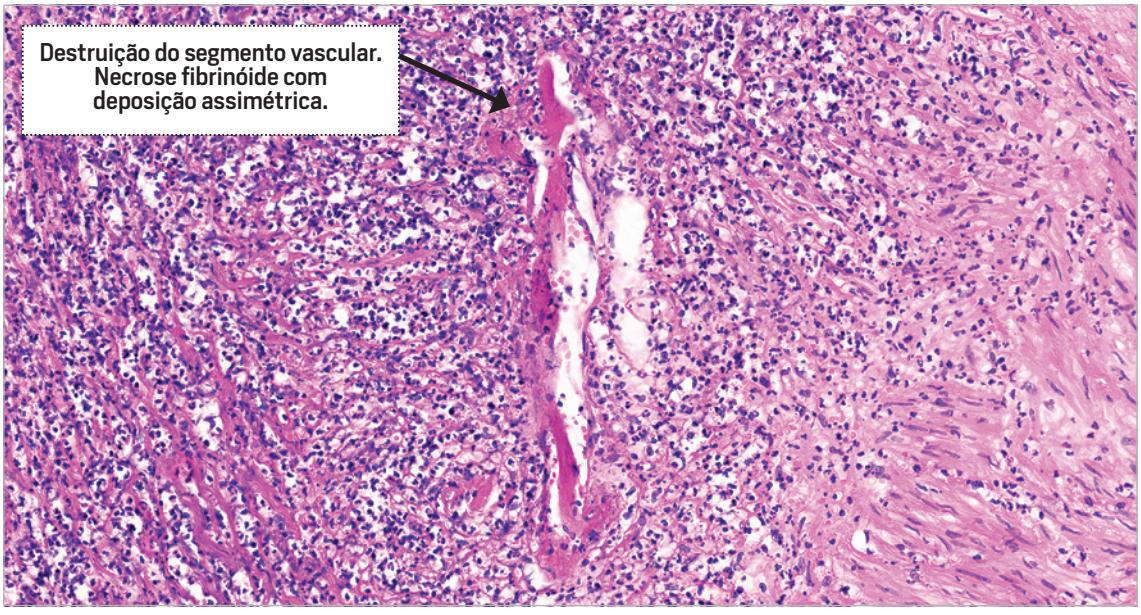
Destruição do segmento vascular.
Necrose fibrinóide com
deposição assimétrica.

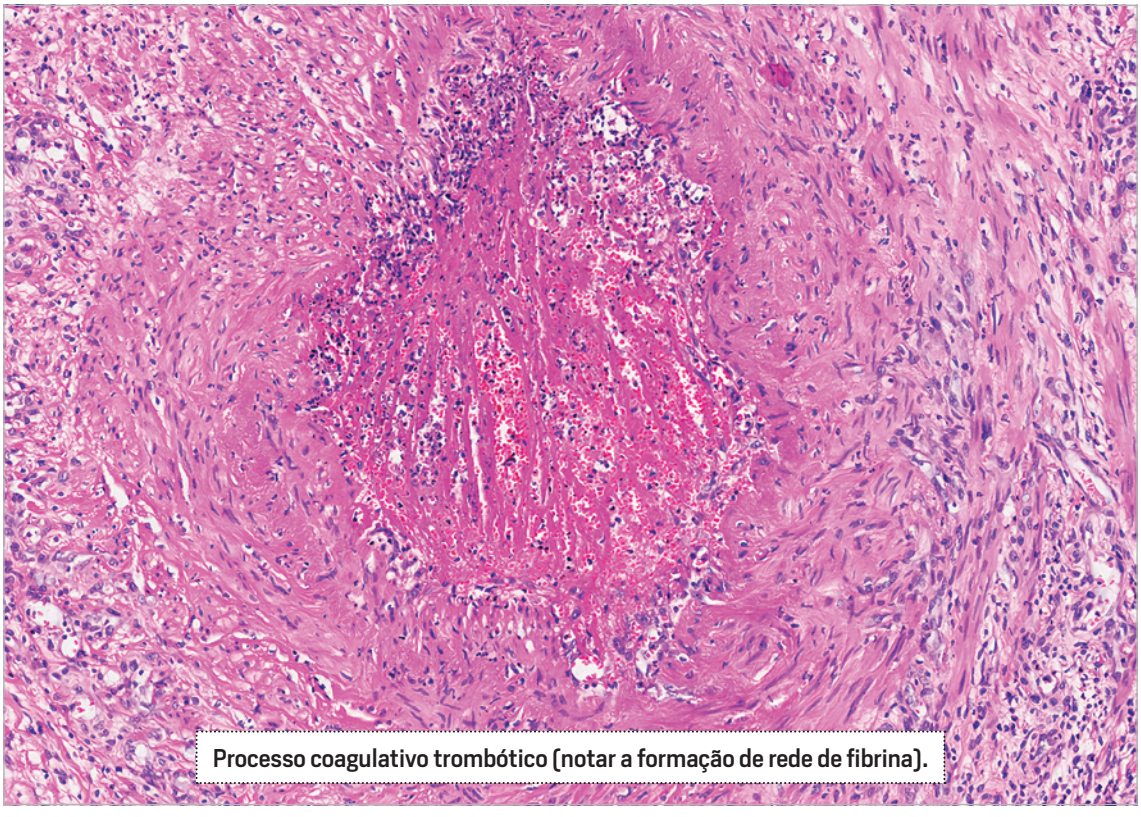
Processo coagulativo trombótico (notar a formação de rede de fibrina).

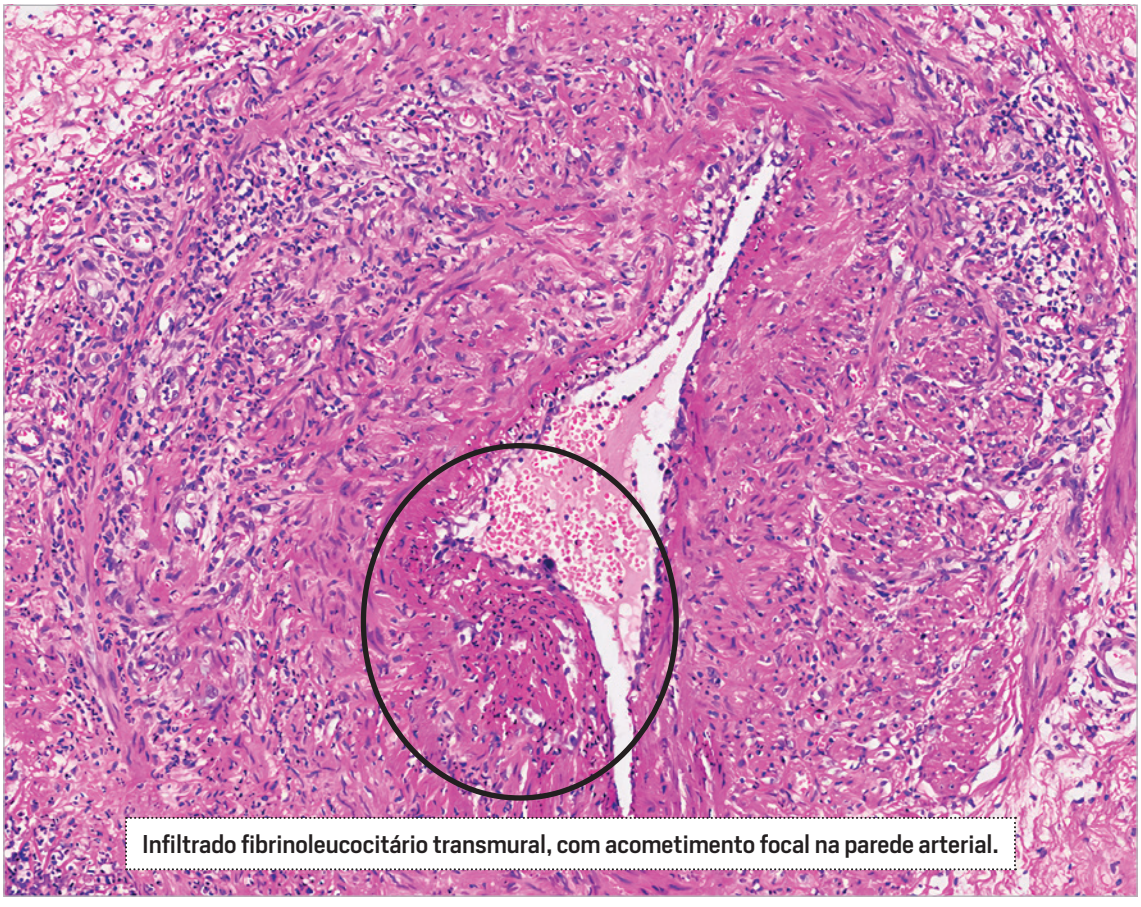
Infiltrado fibrinoleucocitário transmural, com acometimento focal na parede arterial.

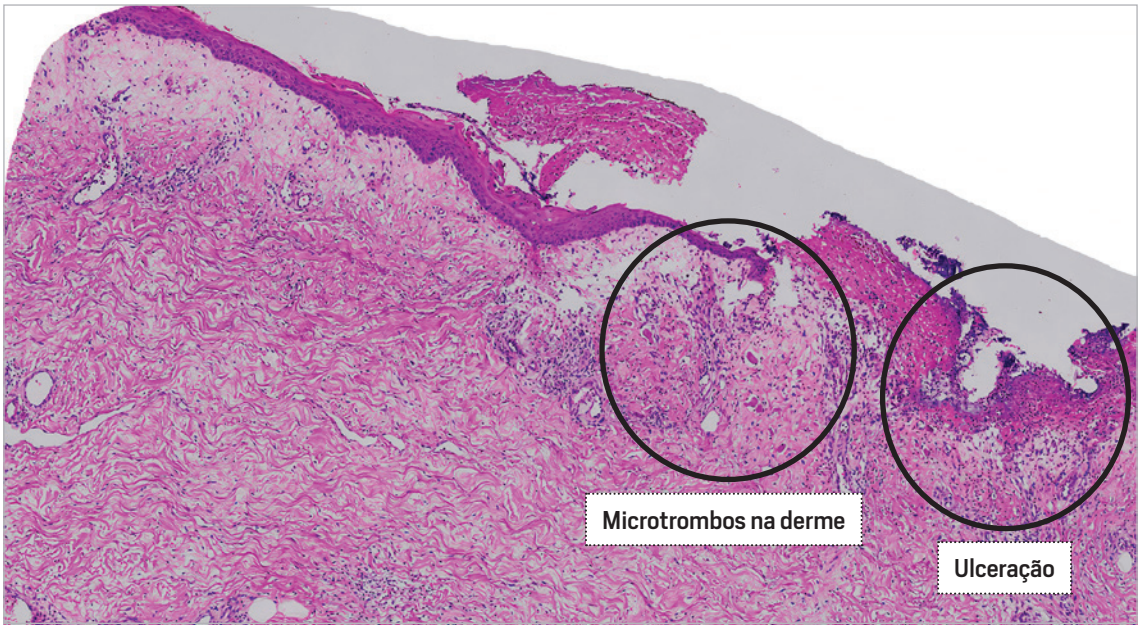
Microtrombos na derme
Ulceração

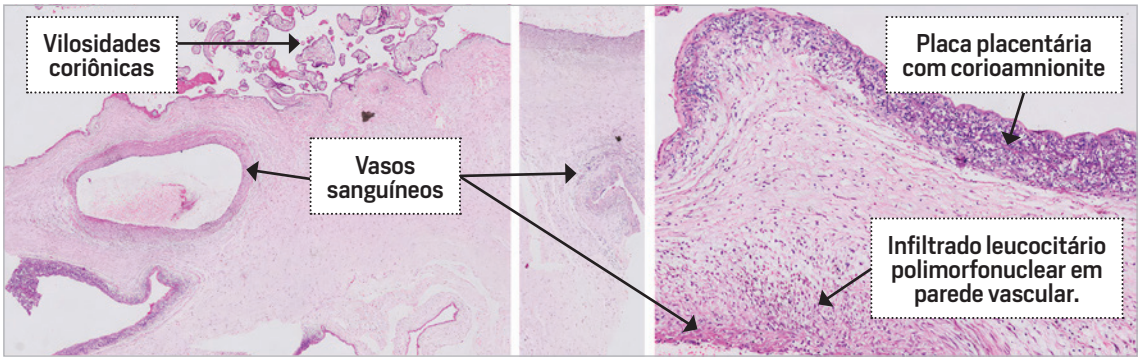

Achados de vasculite em cortes histológicos de placenta.

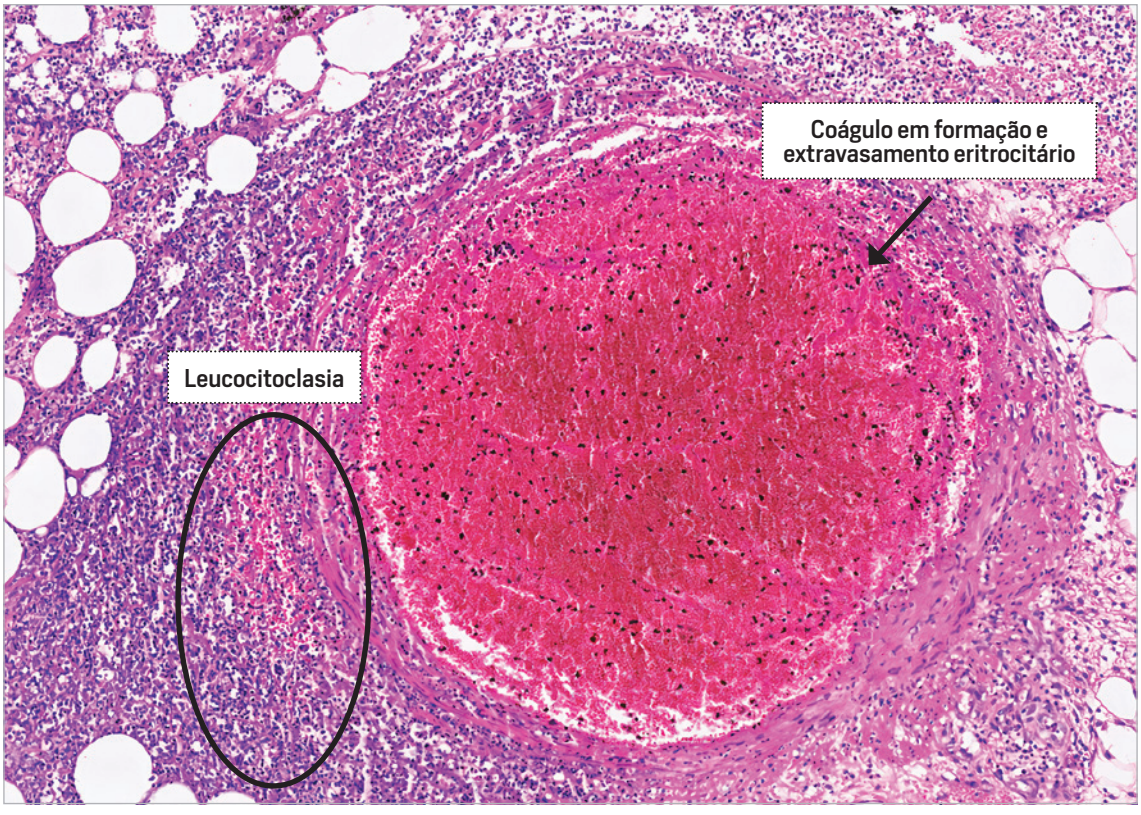

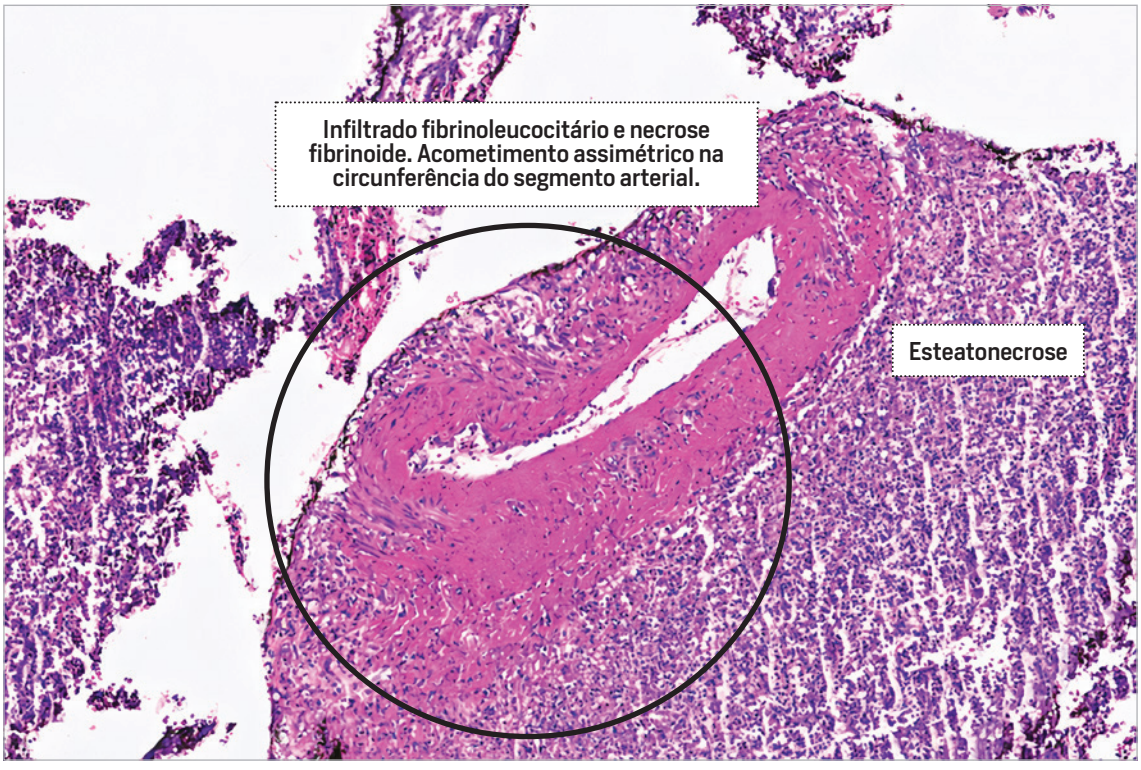
Infiltrado fibrinoleucocitário e necrose fibrinoide. Acometimento assimétrico na circunferência do segmento arterial.
Esteatonecrose

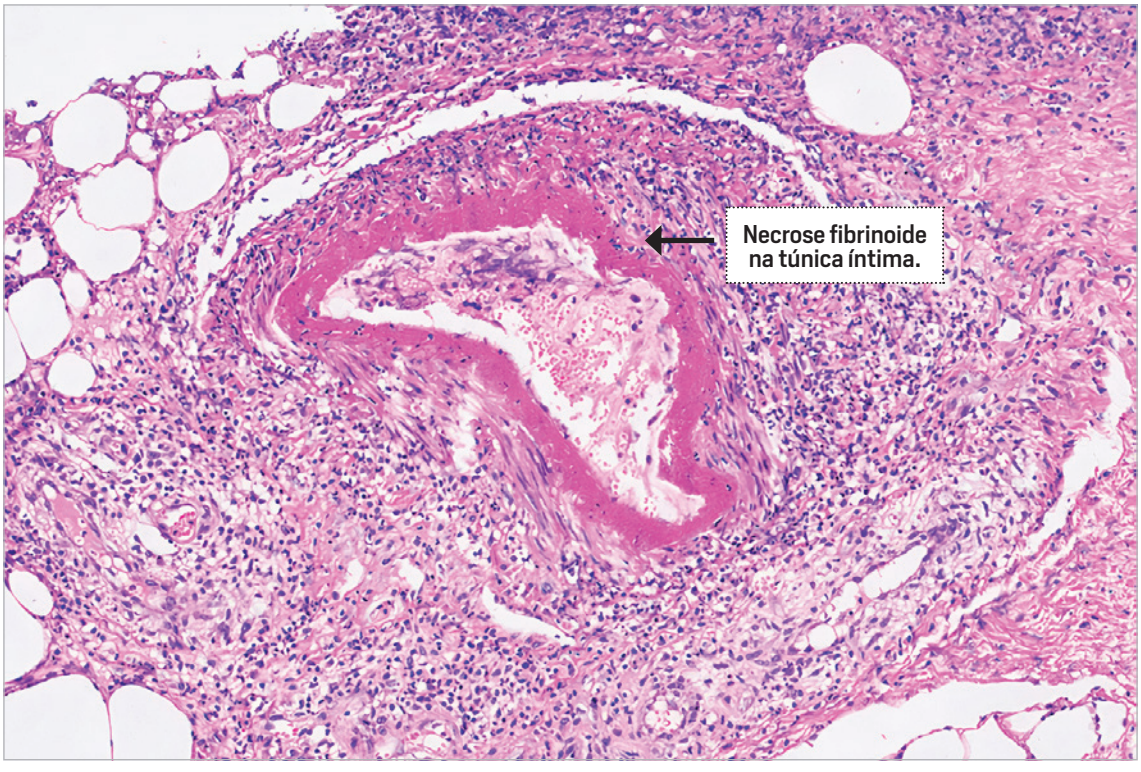
Necrose fibrinoide na túnica íntima.

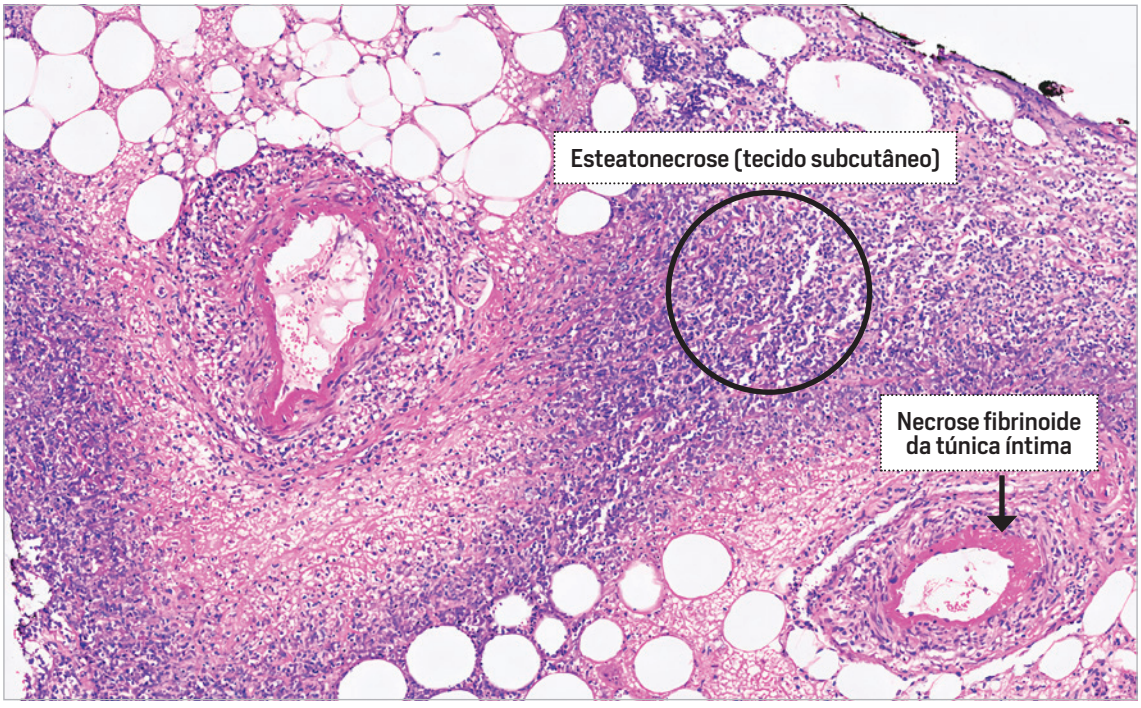
Esteatonecrose (tecido subcutâneo)
Necrose fibrinoide da túnica íntima

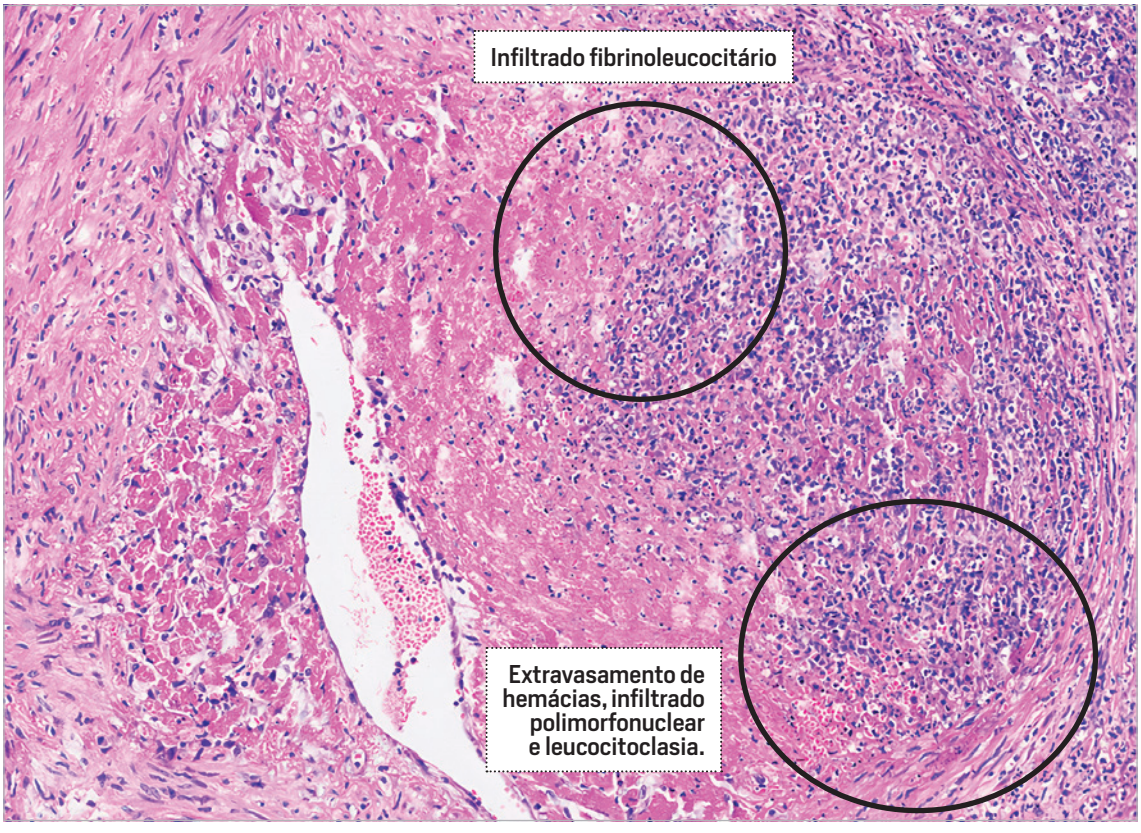
Infiltrado fibrinoleucocitário
Extravasamento de hemácias, infiltrado polimorfonuclear e leucocitoclasia.

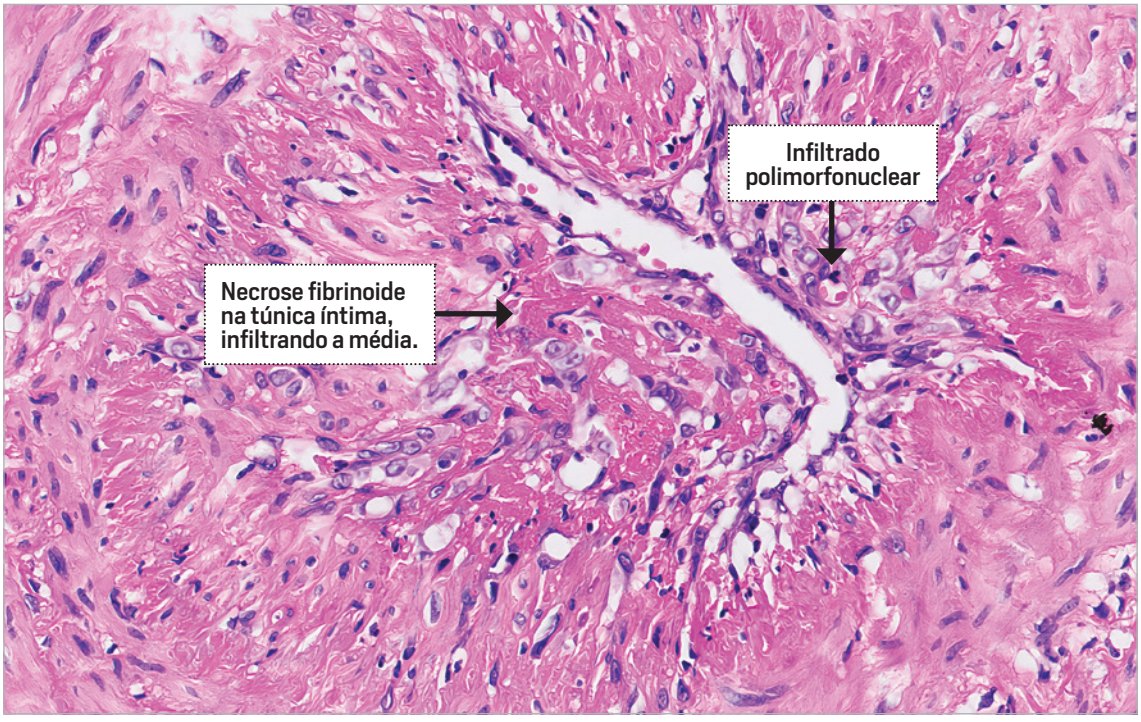
Infiltrado polimorfonuclear
Necrose fibrinoide na túnica íntima, infiltrando a média.

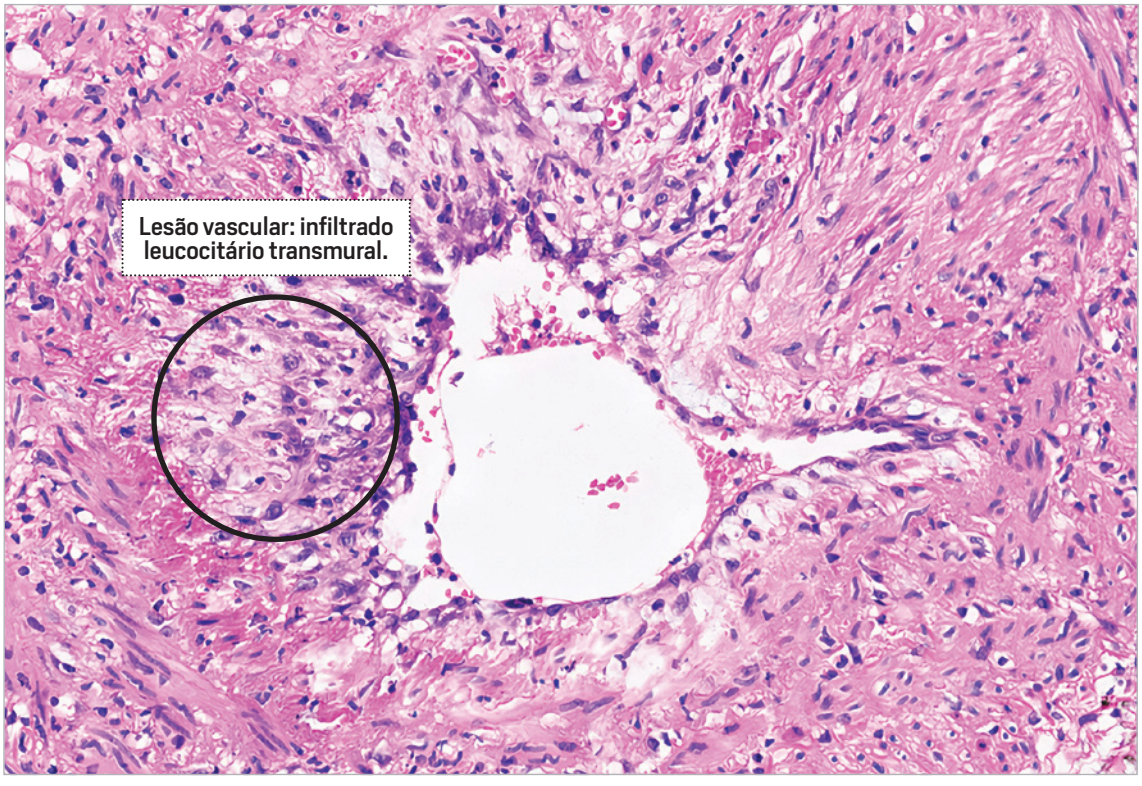
Lesão vascular: infiltrado leucocitário transmural.

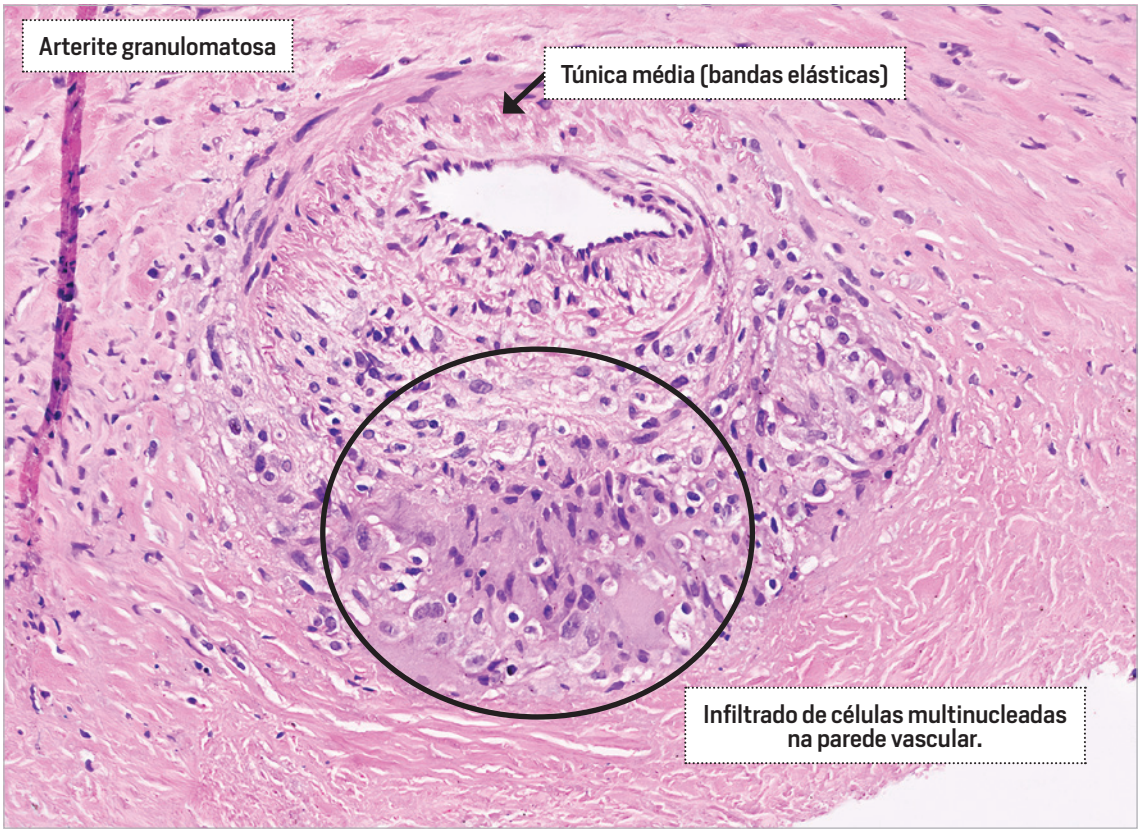
Arterite granulomatosa
Túnica média (bandas elásticas)
Infiltrado de células multinucleadas na parede vascular.

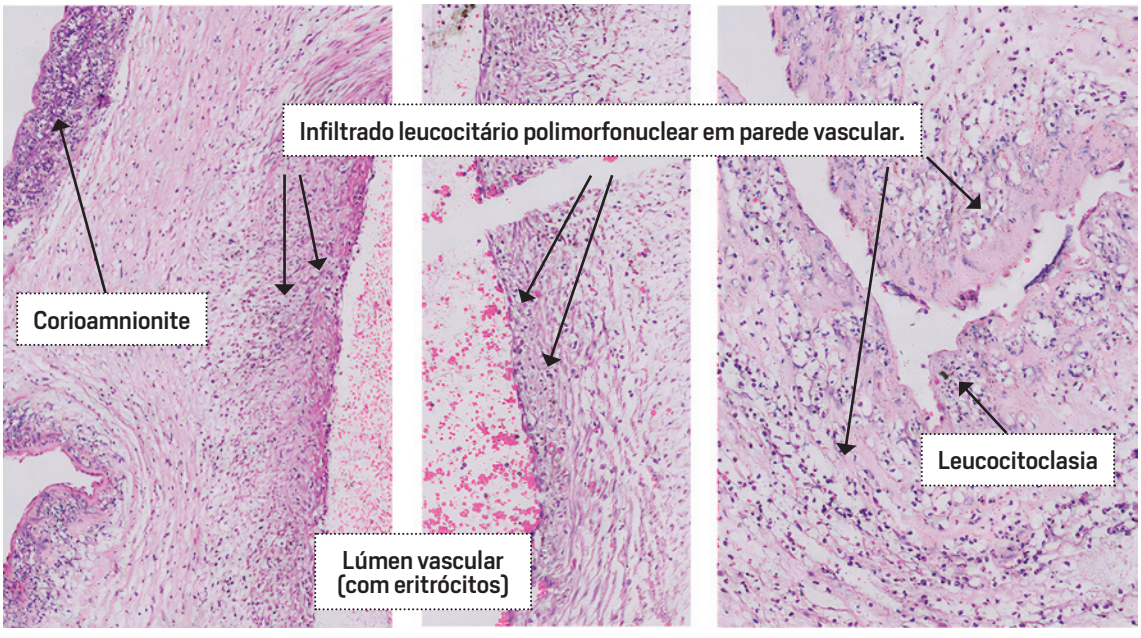
Infiltrado leucocitário polimorfonuclear em parede vascular.
Corioamnionite
Lúmen vascular (com eritrócitos)
Leucocitoclasia

TRATAMENTO CLÍNICO

Em todas as vasculites primárias, o tratamento é realizado de maneira sistemática e iniciado com a avaliação da gravidade das doenças através de escores específicos.

A individualização dos escores e das terapêuticas não são consensuais na literatura. Segue abaixo uma das muitas sequências possíveis e coerentes no enfrentamento destas doenças que quando negligenciadas apresentam altíssima mortalidade.

Pacientes com atividade leve: glicocorticoide sistêmico.

- prednisona – ex: 0,5 – 1,0 mg / kg / dia

Pacientes com atividade moderada: glicocorticoides sistêmicos associado à ciclofosfamida.

- prednisona – ex: 0,5 – 1,0 mg / kg / dia
- ciclofosfamida (cálculo por m^2ou peso) – ex: 1.200 mg/ m^2/ dia

Pacientes com atividade intensa: glicocorticoides sistêmicos associados à ciclofosfamida e glucocorticoides como azatioprina, metotrexato, leflunomida, anticorpos anti-Il-5, imunobiológico anti-TNFalfa, rituximabe etc[24,27,28,29].

Ratifica-se que o fato do médico especialista ser conhecedor do esquema terapêutico acima descrito, não excluí a consulta obrigatória do escore específico da doença em curso.

TRATAMENTO CIRÚRGICO

Ratificamos a incoerência em tentarmos realização de procedimento cirúrgico de modo rotineiro.

A abordagem cirúrgica deve ser realizada apenas em caráter de exceção.

Na maioria absoluta dos pacientes, a revascularização ou qualquer outra tentativa de melhorar a perfusão tecidual, através de cirurgia, agrava o processo inflamatório, piorando a situação do paciente.

Figura 7

Amputação transfemoral, após tentativas de revascularização de membro inferior direito em paciente portador de vasculite primária.

Importante

Tratamento primário: preferencialmente clínico

REFERÊNCIAS BIBLIOGRÁFICAS

1. *Bezerra AS, Polimanti AC, FürstRVdC, Corrêa JA. Algorithm for diagnosis of primary vasculitides. Jornal Vascular Brasileiro. 2019;18(0).*
2. *Criado PR, Marques GF, Morita TC, Carvalho JF. Epidemiological, clinical and laboratory profiles of cutaneous polyarteritisnodosa patients: report of 22 cases and literature review. Autoimmun Rev. 2016;15(6):558-63.*
3. *Jennette JC, Falk RJ, Bacon PA, Basu N, Cid MC, Ferrario F, et al. 2012 revised International Chapel Hill Consensus Conference Nomenclature of Vasculitides. Arthritisandrheumatism. 2013;65(1):1-11.*
4. *Brandt HR, Arnone M, Valente NY, Criado PR, Sotto MN. Vasculite cutânea de pequenos vasos: etiologia, patogênese, classificação e critérios diagnósticos – Parte I. AnBrasDermatol. 2007; 82(5):3*
5. *Bezerra AS, Andrade AAAJ, Polimanti AC, Fürst RVC, Criado PR, Corrêa JA. Livedoid Vasculopathy: diagnosis and treatment in pregnant women. J Vasc Bras. 2020;19:e20190093.*
6. *ChangoAzanza J, Calle Sarmiento P, Lopetegui Lia N, et al. (May 01, 2020) LeukocytoclasticVasculitis: An Early Skin Biopsy Makes a Difference. Cureus 12(5): e7912.*
7. *Jennette JC, Falk RJ, Andrassy K, Bacon PA, Churg J, Gross WL, et al. Nomenclature of systemic vasculitides. Proposal of an international consensus conference. Arthritis and rheumatism. 1994;37(2):187-92.*
8. *Jung DH, Nadol JB Jr, Folkerth RD, Merola JF. Histopathology of the Inner Ear in a Case With Recent Onset of Cogan's Syndrome: Evidence for Vasculitis. Ann OtolRhinolLaryngol 2016; 125:20.*
9. *García-Rostan y Pérez GM, GarcíaBragado F, Puras Gil AM. Pulmonary hemorrhage and antiglomerular basement membrane antibody-mediated glomerulonephritis after exposure to smoked cocaine (crack): a case report and review of the literature. PatholInt 1997; 47:692.*
10. *Boyce NW, Holdsworth SR. Pulmonary manifestations of the clinical syndrome of acute glomerulonephritis and lung hemorrhage. Am J Kidney Dis 1986; 8:31.*
11. *Donaghy M, Rees AJ. Cigarette smoking and lung haemorrhage in glomerulonephritis caused by autoantibodies to glomerular basement membrane. Lancet 1983; 2:1390.*
12. *Ozçakar ZB, Foster J 2nd, Diaz-Horta O, et al. DNASE1L3 mutations in hypocomplementemicurticarialvasculitissyndrome. ArthritisRheum 2013; 65:2183.*
13. *Kallenberg CGM, Brouwer E, Weening JJ, Cohen Tervaert JW. Anti-neutrophil cytoplasmic antibodies: current diagnostic and pathophysiological potential. Kidney Int. 1994;46(1):1-15.*
14. *Radu AS, Levi M. Anticorpos contra o citoplasma de neutrófilos. J Bras Pneumol. 2005;31(Suppl 1):s16-20.*

15. *Lionaki S, Blyth ER, Hogan SL, et al. Classification of antineutrophil cytoplasmic autoantibody vasculitides: the role of antineutrophil cytoplasmic autoantibody specificity for myeloperoxidase or proteinase 3 in disease recognition and prognosis. Arthritis Rheum. 2012;64(10):3452-62.*

16. *Radice A, Bianchi L, Sinico RA. Anti-neutrophil cytoplasmic autoantibodies: methodological aspects and clinical significance in systemic vasculitis. Autoimmun Rev. 2013;12(4):487-95.*

17. *Homer RJ. Antineutrophil cytoplasmic antibodies as markers for systemic autoimmune disease. Clin Chest Med. 1998;19(4):627-39, viii.*

18. *Alberti-Violetti S, Berti E, Marzano AV. Cutaneous and systemic vasculitides in dermatology: a histological perspective. G ItalDermatolVenereol. 2018;153(2):185-93.*

19. *Calvo-Rio V, Loricera J, Mata C, et al. Henoch-Schonleinpurpura in northern Spain: clinical spectrum of the disease in 417 patients from a single center. Medicine. 2014;93(2):106-13.*

20. *Brogan P, Eleftheriou D. Vasculitis update: pathogenesis and biomarkers. PediatrNephrol. 2018;33(2):187-98.*

21. *Cacoub P, Comarmond C, Domont F, Savey L, Saadoun D. CryoglobulinemiaVasculitis. Am J Med. 2015;128(9):950-5.*

22. *Ragab G, Hussein MA. Vasculitic syndromes in hepatitis C virus: a review. J Adv Res. 2017;8(2):99-111.*

23. *Simonetti O, Postacchini V, Offidani A. Cutaneous vasculitis and inflammatory bowel diseases. G ItalDermatolVenereol. 2015;150(2):233-6. PMid:25830412.*

24. *Bezerra AS, Polimanti AC, Oliveira RA, Fürst RVC, Criado PR, Corrêa JA. Early diagnosis and treatment of LeukocytoclasticVasculitis: case report. J Vasc Bras. 2020;19:e20180072.*

25. *Carlson JA. The histological assessment of cutaneous vasculitis. Histopathology. 2010;56(1):3-23.*

26. *Neves FS, Moraes JC, Gonçalves CR. Síndrome de Behçet: à procura de evidências. Rev Bras Reumatol. 2006;46(Suppl 1):21-9.*

27. *Puéchal X, Pagnoux C, Baron G, et al. Adding Azathioprine to Remission-Induction Glucocorticoids for EosinophilicGranulomatosis With Polyangiitis (Churg-Strauss), Microscopic Polyangiitis, or PolyarteritisNodosa Without Poor Prognosis Factors: A Randomized, Controlled Trial. ArthritisRheumatol 2017; 69:2175.*

28. *da Silva LS, de Campos KV, de Melo AK, de Brito DC, Braz AS, Freire EA. Rituximab as an alternative for patients with severe systemic vasculitis refractory to conventional therapy: report of seven cases and literature review. Revistabrasileira de reumatologia. 2015;55(6):531-5.*

29. *Bosch X, Guilabert A, Espinosa G, Mirapeix E. Treatment of antineutrophil cytoplasmic antibody associated vasculitis: a systematic review. JAMA 2007; 298:655.*

ANOMALIAS VASCULARES ANGIODISPLASIA HEMANGIOMA MALFORMAÇÃO VASCULAR ASPECTOS CIRÚRGICOS

Alexandre Katalinic Dutra

Doutorado em Cirurgia Plástica pela Universidade Federal de São Paulo

Membro Titular do Departamento de Cirurgia Plástica do Hospital A. C. Camargo Câncer Center

Membro Titular da Sociedade Brasileira de Cirurgia Plástica

Alexandre Katalinic Dutra

INTRODUÇÃO

As anomalias vasculares, angiodisplasias, ou os hemangiomas de uma forma mais ampla são comuns, compreendidos como tumores benignos com apresentações clínicas diversas e devem ser tratados de forma multidisciplinar. Com frequência assumem proporções que deformam as estruturas envolvidas e exigem do corpo médico uma grande responsabilidade na correta interpretação clínica e na classificação para condução terapêutica clínica, investigação por imagens radiológicas e decisão cirúrgica. O diagnóstico na vasta maioria é clínico e os exames de imagem são auxiliares para os detalhes da etiologia vascular, planos anatômicos envolvidos e tratamento.

Conjuntamente com as lesões pigmentadas, as anomalias vasculares da infância estão presentes em uma frequência de um em cada três neonatos[1]. No período neonatal, varia de 0,8 a 3,0% segundo revisões em literatura, conforme a localização e grupos étnicos estudados[2,3]. Aumenta para 10 a 12% em crianças até 1 ano de idade, já que podem não ser reconhecidas no período neonatal. São mais comuns em brancos do que em negros, e de 3 a 9 vezes mais incidentes no sexo feminino que no masculino, e em prematuros com peso menor que um quilograma. São únicas em 80% das vezes e múltiplas em 20%. São distribuídas anatomicamente nas seguintes regiões: cabeça em cerca de 60%, tronco 25%, extremidades 15%; e, em mais de um segmento anatômico em cerca de 20% dos pacientes. No Hospital do Câncer, a frequência envolvendo a cabeça foi de 71,6%[4,5].

Há muitos anos são encontrados relatos sobre anomalias vasculares. Estas entendidas como qualquer alteração da anatomia vascular, sejam congênitas, ou adquiridas. Publicações antigas sobre as anomalias vasculares são confusas, referidas, por exemplo, como angiomas, ou marcas do nascimento: *macula materna* e *naevusmaternus.* Numerosas outras denominações imprecisas surgiram baseadas apenas na descrição do aspecto da anomalia. Somente em 1863, Virchow descreveu estas manchas em categorias: *angioma simplex*; *angioma cavernosum; angioma racemosum*. Em 1919, surge o termo hemangioma idealizado por Fraser. Em 1929, Lister descreve um grupo de lesões vasculares que tinham como característica a regressão espontânea. Ao longo dos anos o termo hemangioma passou a ter uma conotação muito abrangente, imprecisa para qualquer vascularização anormal dos tecidos. Esta imprecisão histórica da terminologia acarretou prejuízo para a compreensão interdisciplinar, imprecisão dos diagnósticos, tratamentos desprovidos de lógica, e pesquisas destituídas de fundamentos.

A partir da década de 1980, as anomalias vasculares foram com mais critérios classificadas, bem definidas e divididas em hemangiomas (sufixo "oma" significando proliferação) e malformações vasculares[11]. A conhecida classificação biológica de 1982 é a mais citada para a divisão das anomalias vasculares em: hemangiomas e malformações vasculares[6]. Os hemangiomas são tumores advindos de uma proliferação celular anormal, ou melhor, de elevada taxa de mitoses das células endoteliais.

As malformações vasculares são as decorrentes dos defeitos da gênese vascular ou malformação vascular, divididas conforme o componente vascular comprometido em capilar, venoso, arterial, linfático ou combinações destas.

Um grande esforço internacional se fez para a uniformização das denominações das anomalias vasculares e em 1992 foram criadas uma sociedade e uma classificação neste intento: *The International Society for the Study of Vascular Anomalies* (ISSVA) – ISSVA Classification of Vascular Anomalies ©2018 – "issva.org/classification". A classificação não é a ideal, com dificuldades de precisão para várias anomalias; no entanto, é a mais aceita e citada na literatura para uma organização conceitual.

Desta classificação temos então que as anomalias vasculares são subdivididas em:

TUMORES VASCULARES

Benignos
Localmente Agressivos
Malignos

MALFORMAÇÃO VASCULAR

Simples, com único componente: Capilar, ou Linfática, ou Venosa
Arteriovenosa ou Fístulas arteriovenosas
Combinadas: com dois ou mais tipos vasculares envolvidos
De grandes vasos: são os de grandes troncos arteriais, venosos, ou linfáticos
Associadas com outras malformações: anomalias de outros tecidos, ou síndromes

Hemangiomas são tumores vasculares benignos, atualmente definidos como tumores determinados por uma proliferação anormal celular do endotélio. Ocorrem na infância, são mais frequentes em prematuros, e apresentam as seguintes três fases: evolução, estacionária e involução. Histologicamente, identifica-se um tumor constituído por células endoteliais proliferativas, espessamento da membrana basal e aumento do número de mastócitos.

As Malformações Vasculares são atualmente entendidas como desarranjos da formação vascular, dilatações vasculares, erros na angiogênese, alterações da parede vascular, ou do número de vasos em dado tecido; porém não ocorre mitose celular endotelial anormal.

Esta divisão nestes dois grandes grupos é a base que correlaciona os achados clínicos com as modificações morfológicas, histológicas e é fundamental para o tratamento. Um estudo mais aprofundado detalha cada grupo em tipos ou categorizações das anomalias.

Importante
Tumores – proliferação endotelial
Malformação vascular – sem hiperplasia endotelial

TUMORES VASCULARES

Hemangiomas – Hemangiomas Tumorais – Hemangiomas Proliferativos – Hemangiomas da Infância

Os hemangiomas são os tumores benignos mais frequentes na infância e podem estar clinicamente presentes desde o nascimento, ou mais comumente, surgem logo nas 2 primeiras semanas de vida da criança como uma mácula de cor vermelha. Caracteristicamente, são proliferativos. As manchas puntiformes iniciais variam na intensidade da cor, desde o róseo ao vermelho. Após as 3 primeiras semanas de vida, tornam-se volumosos, protuberantes, com uma cor vermelha mais intensa. Esta fase, dita evolutiva, tem duração de aproximadamente 8 meses, quando ingressam na fase estacionária, de cerca de 2 a 4 meses, para então iniciar a fase de involução, ou regressão, que é lenta, com uma duração de aproximadamente 8 a 12 anos. A histologia na fase evolutiva (proliferativa) demonstra: lóbulos com numerosos mastócitos, vasos desprovidos de lumens, uma massa de células endoteliais, como em um sincício, apresentando expressão de receptores beta-2 adrenérgicos, e pericitos que expressam para o marcador imuno-histoquímico Ki-67 – antígeno nuclear expresso em células que proliferam, e intenso rearranjo de matriz com atividade fibroblástica que pode ser marcada com níveis altos de fibroplasia ou bFGF (*basic Fibroblast Growth Factor*). Ainda na fase evolutiva, o marcador VEGF, fator de crescimento endotelial (*vascular endothelial growth factor*) é fortemente presente, as células endoteliais são também intensamente marcadas por GLUT1, sigla de proteína transportadora de glicose tipo eritrócito (*erythrocyte-type glucose transporterprotein*) que é um marcador imuno-histoquímico específico de células endoteliais em hemangiomas[7]. Na fase de involução que sucede a fase estacionária, há o incremento da apoptose, com redução no número de mastócitos; redução da massa de células endoteliais, e com substituição do sincício de vasos por tecido lobular fibroadiposo. Nesta fase de involução, os marcadores são expressos com redução do VEGF, e do Ki-67.

Os hemangiomas tumorais, proliferativos da infância (ou simplesmente hemangiomas) são os que apresentam volume, portanto. A região envolvida tem uma mancha vermelha que se torna protuberante, ou abaulada como um tumor de células angiodisplásicas, no decorrer dos primeiros meses de vida da criança. Caracteristicamente, não estão presentes ao nascimento, ou se apresentam como manchas puntiformes vermelhas, semelhantes às lesões por "mordidas" dos pernilongos, "picadas" de insetos ou pequenos traumas que seriam interpretados erroneamente como os decorrentes do parto, o que confunde os profissionais da saúde que assistem às crianças, retardando o diagnóstico. Durante as 3 primeiras semanas de vida, a mancha, ou mácula, inicia uma rápida evolução para a forma de um tumor, apresentando áreas protuberantes, tuberosos, de consistência firme, superfície vermelha brilhante, podendo ocorrer feridas e sangramentos ao longo dos meses subsequentes. As feridas, por sua vez, podem infectar-se por contaminação das

áreas necróticas (isquêmicas) centrais, sendo comum a ocorrência de pseudomonas, estafilococos e estreptococos. A fase de proliferação endotelial anormalmente aumentada torna o hemangioma uma massa de vasos neoplásicos. Esta fase de proliferação intensa dos hemangiomas é conhecida como **evolutiva** e dura até cerca de 6 a 8 meses; quando, então, diminuem a velocidade das mitoses endoteliais e passam a seguir uma fase **estacionária** que dura por volta de 4 meses. Ao término da fase estacionária, a criança apresenta geralmente 1 ano, ou 1 ano e alguns meses de idade. A partir desta idade, os hemangiomas iniciarão uma longa fase de **involução**, que pode durar até os 8 a 12 anos de idade. Do primeiro ao segundo ano de vida, os hemangiomas sofrem uma redução de cerca de 50% do volume inicial, porém, os 50% restantes reduzem bem mais lentamente no restante da fase de involução. Mesmo após a involução, as estruturas anatômicas envolvidas podem restar alteradas, ou assimétricas em relação às regiões normais. Os hemangiomas que comprometem as vias aéreas ou digestivas são potencialmente capazes de determinar compressão, obstrução e, portanto, ameaçam a vida das crianças na fase evolutiva. Da mesma forma, quando comprometem os órgãos especiais dos sentidos, órbita, orelha, nariz ou boca, acarretam prejuízo das funções destes órgãos[8]. Ainda, as feridas que surgem na fase evolutiva redundam em sangramentos que variam de leves a graves, ulcerações crônicas difíceis para cicatrização, infecções secundárias e sequelas cicatriciais variadas (Figura 1). Assim, é imprescindível que haja um diagnóstico precoce para o início imediato do tratamento adequado, evitando-se as consequentes sequelas funcionais, deformidades ou cicatrizes decorrentes das complicações da fase evolutiva (Figura 2).

Figura 1
(A) Criança aos 4 meses de idade apresentando hemangioma ulcerado na face. (B) Sequela cicatricial aos 5 anos de idade.

Figura 2

Criança aos 4 anos de idade apresentando sequela cicatricial e deformidade do lábio superior decorrente de tumor vascular benígno proliferativo complicado com ulceração de difícil controle com o tratamento clínico.

A involução, mesmo que total dos hemangiomas, não determina necessariamente uma aparência normal das estruturas envolvidas. É frequente que haja uma involução parcial com alteração morfológica da área comprometida. O tecido residual do hemangioma apresenta uma histologia fibroadiposa com células mesenquimais mostrando potencial de diferenciação em adipócitos. Ainda, alguns vasos anormais clinicamente aparentes na derme como telangiectasias, ou mais profundos no subcutâneo, podem permanecer após a involução (Figura 3).

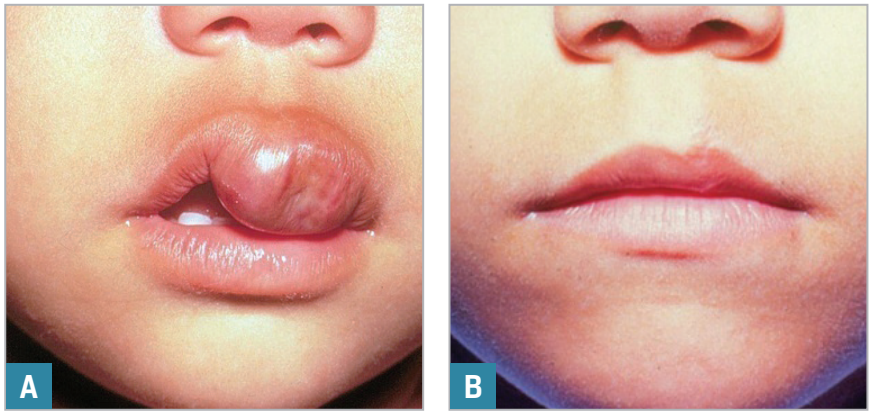

Figura 3

(A) Criança aos 2 anos de idade apresentando hemangioma em lábio superior com involução parcial. (B) Resultado do tratamento cirúrgico do hemangioma no lábio superior aos 7 anos de idade (1 ano de pós-operatório).

Os hemangiomas devem inicialmente ter o tratamento clínico adequado. A conduta expectante é uma alternativa para os hemangiomas com pequenas dimensões, em áreas com consequências estéticas mínimas. O tratamento clínico é a opção máxima, de eleição, para assistência da evolução e das complicações como sangramentos e feridas, comuns em hemangiomas volumosos. Portanto, nestes hemangiomas reconhecidamente de riscos, a terapia com drogas deve ser prontamente instituída, antes que as complicações se sucedam. As drogas mais empregadas são os corticoides, o interferon, a vincristina e, mais recentemente, o imiquimod tópico e o propranolol. Especial atenção se deve ter com os hemangiomas extensos e com rápido aumento de volume, descritos como

hemangiomas alarmantes que são graves e necessitam do pronto tratamento clínico[9]. Ressalta-se que todo o tratamento com uso de drogas, em crianças, deve ser conduzido por uma equipe experiente, de forma contínua, avaliando as respostas, os efeitos colaterais e todo o contexto clínico envolvido. No passado, a tentativa de ressecção cirúrgica de hemangiomas de grandes proporções, em evolução, redundava em morbidades graves de difícil correção com resultados estéticos e funcionais inadequados.

Durante a fase evolutiva, as indicações cirúrgicas são raras, mas são providenciais em situações específicas como as de feridas com sangramentos incoercíveis, rebeldes ao tratamento clínico onde a intervenção visa coibir o sangramento. Ainda na fase evolutiva pode ser necessário o desbridamento de áreas de necroses. A indicação cirúrgica é precípua ainda para resguardar a vida nos casos graves que apresentam obstrução de vias aéreas superiores ou digestivas durante o tratamento clínico, promovendo o acesso a estas vias. Nestas circunstâncias, as cirurgias são dirigidas não propriamente para "curar" os hemangiomas, mas para auxílios na manutenção das funções vitais e do tratamento clínico associado. O tratamento cirúrgico é mais cogitado para redução do volume do tumor em hemangiomas não responsivos ao tratamento clínico ou parcialmente responsivos, mas comprometendo áreas responsáveis pelos sentidos: órbita, orelha, nariz ou boca. Nessas condições, a presença do hemangioma determina déficit funcional que implica em sequelas a longo prazo.

Os hemangiomas alarmantes da órbita, mesmo clinicamente tratados, apresentam riscos para déficits visuais por ambliopia, distúrbios de refração, paresias das musculaturas extrínsecas oculares, estrabismo, variações da pressão intraocular, modificações anatômicas do bulbo ocular, ptoses palpebrais associadas e, finalmente, perda da acuidade visual, e até a amaurose, na dependência da gravidade. Da mesma forma, hemangiomas da orelha, nariz e boca têm consequências que evoluem para otites, sinusites, dificuldades na alimentação, mudanças da oclusão, da arcada dentária e dano estético. No tronco, nas mamas, por exemplo, o hemangioma tem o risco de influenciar e alterar o desenvolvimento normal da glândula, resultando em assimetrias na adolescência, mais importantes para o sexo feminino. Nas genitálias, os hemangiomas apresentam um risco maior de ulcerações, infecções e sequelas associadas. Nos membros, como recurso auxiliar ao tratamento clínico, o uso de malhas elásticas confere alguma proteção, redução de edema e maior conforto para a criança em atividade física. A malha elástica, porém, não atende ao propósito de evitar a fase de evolução do hemangioma.

Durante a fase de involução, deve-se aguardar o momento apropriado, em geral a partir de 1 ano, ou até 4 anos de idade, para o momento ótimo da indicação da intervenção cirúrgica eletiva. A cirurgia tem como objetivo o rearranjo de estruturas anatômicas que após a involução parcial persistam deformadas, assimétricas ou com restos hamartoides-fibro-adiposos que necessitem de ressecção. A cirurgia tem também um cunho de facilitar a socialização, de reintegração, de reabilitação das crianças e para um convívio menos traumático nas escolas, nas creches e nas relações interpessoais. Estas cirurgias são complexas tecnicamente, não só por se tratarem de crianças com

estruturas em desenvolvimento, passíveis de modificações futuras, como também, na maioria das vezes, por se tratarem de sequelas que incidem em regiões da face, o que exige maior apuro estético. As incisões devem ser bem planejadas, de modo a ressecar o máximo possível dos tecidos anormais e preservar os tecidos que possam facilitar a reparação da falha tecidual decorrente. Tais premissas conferem ao tratamento destas sequelas a necessidade de um conhecimento anatômico da região a ser operada, somada à experiência da cirurgia plástica aplicada em reconstruções. No couro cabeludo, são comuns correções de alopecias decorrentes de necroses. Na órbita, podem ocorrer deformidades de partes moles e/ou ósseas e são práticas comuns neste âmbito: as correções de posicionamento dos bulbos oculares e/ou pálpebras; as reconstruções parciais ou totais das pálpebras, e, as reconstruções de cílios e/ou supercílios. Deformidades do nariz, tanto da estrutura óssea, como da cartilagem, também são encontradas; ou, deformidades parciais ou totais das orelhas; ou, sequelas cicatriciais em lábios com necessidades de cirurgias reparadoras para reconstruções parciais ou totais das estruturas envolvidas.

No tronco, em particular hemangiomas da região mamária, podem repercutir tardiamente com assimetrias, mais intensas no gênero feminino e são corrigidas com mastopexias, ou mamoplastias. Nos membros, as deformidades de partes moles com assimétricas alterações do contorno, ou cicatriciais ou bridas, que limitem a função da articulação, são potencialmente passíveis de ressecções, enxertos ou retalhos, ou lipoenxertias.

Angioma em Tufos (*Tufted Angioma*)

Angioma em tufos ou angioma de Nakagawa é um tumor vascular benigno que ocorre na infância ou em adultos jovens, raramente é congênito, podendo associar-se ao fenômeno de Kasabach-Merrit e apresenta um comportamento clínico pouco previsível. Compromete os componentes venosos e linfáticos e o diagnóstico necessita do exame anatomopatológico. A histologia característica é a de agrupamentos vasculares com arranjo em tufos (bolas, ou balas de canhão) com células endoteliais hipertrofiadas comprimidas, umas próximas das outras. Clinicamente, caracteriza-se por lesões em placas, vermelho-violáceas, dolorosas e mais frequentes no tronco, sendo o envolvimento extenso o mais comum, e por via de regra deforma a região afetada promovendo atrofias musculares subjacentes (Figura 4). O tratamento cirúrgico implica em ressecção de partes moles, com sequelas para a maioria dos pacientes. O corticoide e interferon não são eficientes em todos os pacientes. Infecções virais podem desencadear crises de nova expansão e coagulopatias de consumo após um tratamento inicial.

Figura 4

Criança aos 3 anos de idade com história clínica de rápido aumento de volume, dor e infiltração para a pele e planos musculares no glúteo máximo: angioma em tufos com trombose na região da nádega esquerda.

Granuloma Piogênico

É um tumor vascular benigno, também conhecido como hemangioma capilar lobular, geralmente é secundário a um trauma. Com frequência está localizado no artelho, mais comumente é periungueal e clinicamente se caracteriza por um tumor avermelhado ou arroxeado, úmido, de consistência mole e que sangra aos pequenos traumatismos. Pode-se associar a processos infecciosos ou inflamatórios crônicos como as paroníqueas. Histologicamente, se caracteriza por uma neoplasia vascular associada ao tecido conectivo com processo inflamatório crônico típico. É comum ser referido como "carne esponjosa" associada a "unha encravada". O tratamento requer cauterização ou excisão do tumor na dependência de suas dimensões.

Hemangioma Congênito

Alguns hemangiomas raros ditos congênitos estão completamente desenvolvidos e presentes já ao nascimento[10,11]. Não aumentam suas dimensões por intensa divisão endotelial após o nascimento. Podem ser identificados no embrião na vida intrauterina por exames de imagem. Clinicamente apresentam uma forma circular ou oval e são únicos na imensa maioria dos casos. A cor varia de vermelha a roxa, com telangiectasias presentes na superfície, e um halo claro circundante. Logo após o nascimento da criança, parte deste grupo de hemangiomas entra em rápida fase de regressão (**hemangiomas congênitos de rápida involução**). Nos casos em que a involução é parcial são classificados como **hemangiomas congênitos com involução parcial** (Figura 5). Porém, uma parte deste grupo não irá apresentar uma involução espontânea (**hemangiomas congênitos de não involução**). Ao contrário dos hemangiomas proliferativos comuns da infância, os hemangiomas congênitos não são corados para o marcador GLUT 1. Os hemangiomas congênitos podem apresentar complicações, como necrose, infecção, sangramento,

deformidade na região comprometida, porém, estas complicações ocorrem muito precocemente na vida da criança, podendo até mesmo algumas crianças já apresentarem placas de necrose no hemangioma por ocasião do nascimento. Vasos mais calibrosos geralmente estão presentes e vistos ao ultrassom com Doppler. O tratamento cirúrgico é indicado nas ressecções de placas necróticas, controle de sangramentos, ressecção de tumores com riscos de sangramentos, para descompressão de estruturas funcionalmente comprometidas e correção de deformidades. As biópsias excisionais são comuns para o diagnóstico diferencial com outros tumores vasculares e até para os sarcomas. As deformidades eletivas podem ser corrigidas em idades mais apropriadas para a socialização, aos dois a quatro anos.

Figura 5
Criança com hemangioma congênito de involução parcial em braço direito.

Tumores Vasculares Localmente Agressivos ou Tumores Boderline

Esses tumores vasculares, graças às diversas distinções clínicas e anatomopatológicas, são classificados como limítrofes entre o benigno e o maligno. Estão neste grupo os hemangioendoteliomas e os sarcomas de Kaposi. Interessante, e importante se ressaltar, que este grupo de anomalias particularmente determina uma grande dificuldade de diagnóstico por meio de biópsias realizadas por agulhas, já que as amostras dos tecidos colhidas podem ser muito variadas na dependência da área escolhida. Assim, a cirurgia com excisão pode ser empregada como investigação diagnóstica e/ou tratamento.

Os **hemangioendoteliomas** reúnem um grupo de tumores vasculares raros que apresentam um grau de diferenciação intermediária entre o benigno (hemangioma) e o maligno (angiossarcoma)[12,13]. As plaquetas participam da angiogênese, liberando proteínas com aumento do VEGF que regula a angiogênese neste grupo de tumores.

O **hemangioendotelioma kaposiforme** é congênito, mais comumente diagnosticado em crianças menores que 2 anos de idade, tem origem endotelial, acomete a pele e subcutâneo, mas pode acometer também outras partes moles e ossos, mediastino e retroperitônio. Os arranjos

celulares endoteliais com poucas mitoses são em nódulos infiltrativos que lembram o sarcoma de Kaposi e provocam uma circulação em turbilhão, favorecendo a plaquetopenia (aprisionamento de plaquetas) com consumo dos fatores da coagulação e determinando o fenômeno de Kasabach-Merrit, que ocorre em 40 a 60% dos pacientes. As imagens geralmente demonstram tumores irregulares que determinam compressão a outros órgãos e dor. Têm um comportamento clínico mais agressivo e semelhante ao de neoplasias malignas bem diferenciadas que infiltram os tecidos normais. São comuns anomalias linfáticas associadas e a periferia com um arranjo fibroso. Confunde-se com tumores malignos de partes moles, o que dificulta o diagnóstico. O tratamento clínico, embora seja muitas vezes com as mesmas drogas empregadas para os hemangiomas, tem resposta mais demorada ou parcial; necessita de doses maiores que as usuais, ou uma associação de drogas, ou mesmo drogas e procedimentos endovasculares com angiografia. O uso de vincristina, ou ciclofosfamida, ou actinomicina é, com frequência, necessário para controlar o volume do tumor e redução da dor, ou outros sintomas de compressão. O tratamento cirúrgico (Figura 6), quando empregado, geralmente obriga a grandes ressecções com reconstruções complexas e dano estético.

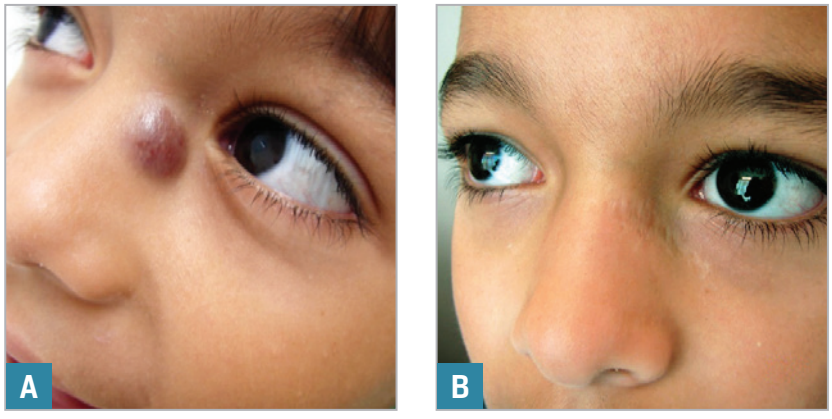

Figura 6
(A) Criança com 2 anos de idade apresentando tumor vascular em região nasal lateral esquerda sem resposta ao tratamento clínico.
(B) Resultado do tratamento cirúrgico cujo laudo anatomopatológico foi conclusivo para Hemangioendotelioma Kaposiforme. Resultado aos 6 anos de idade sem recidivas.

O **hemangioendotelioma retiforme** ocorre mais comumente na pele de extremidades de adultos do sexo feminino. A derme apresenta uma proliferação de vasos com arranjo semelhante a uma rede infiltrativa, ou ramificada. Atipias e mitoses são raras. A excisão com margens amplas é o tratamento mais indicado.

O **hemangioendotelioma de células fusiformes** é um tumor benigno de partes moles de adultos jovens, usualmente presente como uma massa no subcutâneo de membros. A associação à síndrome de Maffucci é muito encontrada na literatura. Nodulações em subcutâneo são os achados mais comuns, principalmente nas mãos e nos membros superiores, mas nos pés e nos membros inferiores também são comuns. São compostos por anomalias vasculares de predominância venosa, vasos com paredes delgadas que trombosam e se calcificam constituindo os flebólitos; e células endoteliais com vacúolos no citoplasma. Representam áreas de baixo fluxo, ou *nidus,* ou área de

colapso da circulação. A área entre as anomalias vasculares é constituída por tecido fibroso (painel de células em fuso) com pericitos, ou, semelhante aos tumores de Kaposi. Atipias são mínimas ou inexistentes. Como envolvem áreas extensas e recorrentes da mão ou membro superior, a cirurgia deve abordar as áreas piores funcionalmente ou esteticamente, uma vez que cirurgias para ressecções de toda a área acometida podem significar a amputação.

O **angioendotelioma papilar intralinfático**, ou **tumor de Dabska** é uma neoplasia vascular linfática que geralmente afeta crianças e adultos jovens. A maioria desses casos ocorre em partes moles nas extremidades e com evolução geralmente indolente, de cor violácea clara, mas pode ser localmente invasivo com potencial de metástase.

O **hemangioendotelioma pseudomiogênico** é caracterizado pela citologia multicêntrica, também conhecido como hemangioendotelioma epitelióde sarcoma-like. A apresentação mais típica é de nódulo doloroso em membros no gênero masculino, altamente recorrente, acometendo múltiplos planos: pele, subcutâneo, musculatura e até ósseos. Estas características exigem uma radicalidade cirúrgica maior (ressecções com margens amplas) e considerações para a indicação de radioterapia conforme as margens exíguas ou comprometidas, o que torna as amputações comumente necessárias.

O **hemangioentoleioma composto** não apresenta o arranjo celular em cordões, ao contrário, são mais polimorfos, com proporções variadas das porções sólidas e vasculares, arranjos celulares complexos, componentes tanto de celularidade benigna e maligna no mesmo tumor, acometendo com maior frequência a pele e/ou subcutâneo com infiltração por contiguidade, possibilidade de recorrências e metástases, porém sem a alta mortalidade em 5 anos que é própria de angiossarcomas. São tumores tipicamente "borderline", entre o benigno e maligno. Oncologicamente, são angiossarcomas de baixo grau.

Tumores Vasculares Malignos

Os sarcomas, angiossarcomas, e alguns hemangioendoteliomas com características malignas predominantes estão neste grupo de tumores e são mais apropriadamente conceituados e descritos na oncologia. Detalhes estão fora do alcance deste capítulo (vide capítulo pertinente neste livro).

O **hemangioendotelioma epitelioide** caracteriza-se pela presença de células endoteliais arranjadas em cordões celulares maciços[14]. Pode ter origem em vários órgãos: pele, pulmão, fígado, baço e ossos. As imagens geralmente demonstram tumores irregulares, com diâmetros de 5 cm ou maiores, que determinam compressão a outros órgãos. A localização também é variada, desde superficial na pele e partes moles até em cavidades do abdome, pelve e raramente no mediastino. É mais frequente em crianças, sem predileção para o sexo. A dificuldade do tratamento cirúrgico ocorre pela alta incidência de recorrências, são muito infiltrativas; portanto, as margens de ressecção são muito importantes. As metástases são raras.

Angiossarcoma é a neoplasia maligna derivada de células endoteliais sanguíneas (hemangiossarcoma) ou linfáticas (linfangiossarcoma) de comportamento muito agressivo[15]. Histologicamente são espaços vasculares delimitados por células neoplásicas malignas endoteliais. Pode comprometer qualquer parte do corpo, sendo que a pele, vísceras, a mama e partes moles são as mais comuns; o osso é comprometido em apenas 1% dos casos. O correto tratamento depende do estadiamento e da região acometida. Clinicamente se apresenta como um linfedema crônico, podendo associar-se a feridas cutâneas ulceradas, infectadas, ou massas profundas palpáveis (Figura 7). As metástases podem rapidamente ser por vias linfáticas e/ou sanguíneas, de forma que cerca de 50% dos pacientes já apresentam metástases por ocasião do diagnóstico. Devem ser assistidos por equipes multidisciplinares em oncologia. A recorrência, a pouca diferenciação celular e o alto número de mitoses são fatores de pior prognóstico.

Figura 7
Paciente aos 19 anos de idade apresentando angiossarcoma associado à linfedema crônico, feridas ulceradas, infectadas e dor em perna esquerda.

MALFORMAÇÃO VASCULAR

As malformações vasculares frequentemente estão presentes ao nascimento; não apresentam as três fases que foram descritas para os hemangiomas; não regridem por apoptoses; podem apresentar fístulas e expandir, progridem proporcionalmente ao crescimento e desenvolvimento do segmento envolvido; e, não demonstram a mesma incidência preferencial no sexo feminino, quando comparadas aos hemangiomas. As apresentações clínicas são variadas e identificadas mais facilmente quando superficiais; quando profundas, podem não ter uma distribuição regional tão bem definida, são insidiosas, de evolução diversa conforme a etiologia venosa, arterial, linfática ou fístulas envolvidas. As calcificações intravasculares ou flebólitos (com frequência, palpáveis clinicamente) são mais comuns na malformação vascular venosa. Quando apresentam frêmitos são arteriais ou providas de fístulas. As malformações vasculares que apresentam aumento súbito podem decorrer de hemorragias espontâneas intralesionais e/ou trombos em malformações venosas. As de origem linfática ou venosa/linfática são muitas vezes sujeitas a infecções. As malformações vasculares

apresentam alterações clínicas com variações hemodinâmicas, hormonais ao longo da vida da criança, bem como com o uso de medicações (vasodilatadoras, corticoides, anti-inflamatórios), ou traumas que podem mudar o curso clínico observado inicialmente. Inclusive, mesmo o trauma decorrente de uma cirurgia com ressecção parcial pode agravar o curso da evolução da malformação vascular residual. São divididas com base na hemodinâmica em alto fluxo e baixo fluxo. As de baixo fluxo compreendem as malformações capilares, venosas e linfáticas; as de alto fluxo compreendem as arteriais, fístulas e arteriovenosas. A histologia confirma as ectasias (dilatações) vasculares, delimitadas por células delgadas da íntima, apoiadas em membrana basal normal. As paredes anormais dos vasos são desprovidas da musculatura lisa típica. As figuras mitóticas são raras e os mastócitos são normais em número. Os pericitos apresentam-se sem expressão para o marcador imuno-histoquímico Ki-67 e o VEGF é muito pouco presente ou não detectável. Especificamente, as células endoteliais não são marcadas para o GLUT1 nas malformações vasculares.

Malformação Capilar

A malformação vascular capilar e/ou de vênulas são clinicamente manchas avermelhadas que variam na intensidade do róseo, cor de salmão ao vinhoso, mancha em vinho do porto, presentes ao nascimento e que persistem durante toda a vida (Figura 8). São conhecidas por termos descritivos na literatura tais como: Manchas Salmão (S*almon Patch),* Nevus *(naevus) Flammeus* – malformação de vênulas, manchas em vinho do porto (P*ort-Wine Stains*).

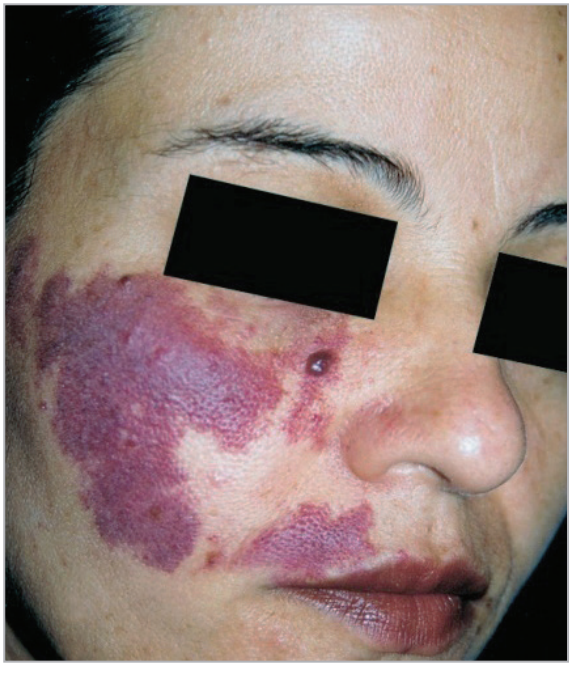

Figura 8
Paciente aos 22 anos de idade apresentando malformação vascular capilar em hemiface e granuloma em pálpebra inferior.

O componente vascular anormal neste tipo de anomalia vascular encontra-se no aumento da rede capilar da derme que é mais densa na área da mancha, com numerosos capilares acima do normal[16]. Pode haver ainda a presença de vênulas anormalmente delgadas e dilatadas decorrentes de alterações na estrutura da parede vascular, que se encontra sem a camada média, ou na musculatura lisa como na mancha em vinho do porto. No decorrer dos anos de evolução, em geral na segunda década de vida, formam-se nodulações na pele da mancha, que são descritas como granulomas (Figura 9). As estruturas anatômicas envolvidas como os lábios, as orelhas, as pálpebras ou o nariz sofrem aumento progressivo de volume, que determinam deformidades, assimetrias ou as conhecidas megalias (Figura 10). Estas assimetrias e megalias são decorrentes de dilatações vasculares que modificam a espessura dos tecidos de partes moles, e até cartilaginosas e/ou ósseas.

Figura 9

Paciente apresentando malformação vascular capilar e granulomas na pele envolvida.

Figura 10

Paciente aos 34 anos de idade apresentando malformação vascular capilar e venosa, superficial e profunda em hemiface. O lábio superior é assimétrico por aumento de volume de partes moles.

As manchas vermelhas específicas da derme devem ser submetidas à *laserterapia*. Entre os diferentes tipos de laser, historicamente, nos anos 1900 o de CO_2 foi muito empregado. Entre os anos de 1970 e 1980 surgiu o *laser* de argônio que mostrou-se muito mais eficiente e preciso que o de CO_2, porém ainda com evoluções cicatriciais desfavoráveis, sequelas cutâneas e despigmentações, particularmente em crianças[17].

O *laser* de luz amarela pulsada (*flashlamp-pumpedpulseddye laser – FPPDL*) trouxe grande avanço para o tratamento dos hemangiomas[18,19]. Inicialmente, foi concebido com duração de pulso, de 360 a 450 µ s, e comprimento de onda em 577 nanômetros (nm) que atingia preferencialmente os vasos, por absorção da fotoenergia pela oxi-hemoglobina. No decorrer dos anos, este comprimento de onda foi aumentado para 585 nm, o que garantiu maior penetração na derme (até 1,2 nm), e o espaço de tempo foi reduzido. Com a duração (1 nanosegundo) do pulso, menor que o tempo de relaxamento térmico dos vasos, há pouca transferência de energia para tecidos vizinhos e menor dano térmico, havendo assim um confinamento de energia térmica nos vasos. O efeito é o da fototermo-hemólise seletiva e coagulação intravascular.

Na atualidade, o FPPDL (*Candela Corporation*) com o comprimento de onda de 595 nm é o *laser* mais indicado para o tratamento das malformações vasculares de capilares e de vênulas e telangiectasias, principalmente as mais superficiais. Recentemente, o FPPDL recebeu a aquisição de um dispositivo capaz de emitir um jato criogênico, que resfria os tecidos, reduzindo ainda mais o dano térmico; como também, reduzindo a dor local a níveis suportáveis sem anestesias (mais aplicável em adultos). A anestesia geral é a regra em crianças. A especificidade deste aparelho protege os melanócitos, evitando-se assim as alterações de pigmentação determinadas pela melanina. Como as demais células epiteliais também não sofrem dano, não se observa ectoscopicamente qualquer cicatriz (Figura 11). Não está claro se a erradicação da porção superficial desta malformação pode mudar o curso clínico de sua porção profunda, não atingida pelo laser.

Figura 11

(A) Paciente aos 15 anos de idade apresentando malformação vascular de capilares e vênulas na derme da face e região cervical.
(B) Após tratamento com laser (FPPDL).
Fotos cedidas pelo Dr. José Hermilio Curado – Presidente da Fundação Antonio Prudente – A C Camargo Câncer Center.

Devido à essa limitação do *laser* FPPDL em atingir planos profundos, outros tipos de *lasers* têm sido empregados na prática clínica, associadamente ou não ao FPPDL para o tratamento das anomalias vasculares que apresentem componentes profundos. *O laser* de *Alexandrite* e o Yag-*laser* (especificamente os de pulso longo – Nd: Yag) são exemplos, com resultados bem documentados. Destaca-se que o *laser* pode ser associado ao procedimento cirúrgico tanto o precedendo, como o complementando. São potencialmente adequados para as ressecções nas porções da anomalia que não sejam passíveis de serem atingidas pelo laser, ou correções de partes moles e/ou ósseas para aprimoramentos do contorno da região envolvida.

As nodulações, granulomas, alterações da espessura de partes moles ou ósseas são indicações para a cirurgia neste grupo de anomalias. As cirurgias visam corrigir esteticamente o contorno da região, ou órgão, aprimorando o relevo ou volume anormal determinado pela malformação vascular (Figura 12). Além das razões estéticas, o tratamento cirúrgico evita que possam ocorrer sangramentos destes granulomas ora espontâneos, ora decorrentes de traumas, mesmo que mínimos, melhorando assim, a qualidade de vida dos pacientes. A cirurgia plástica é ainda uma opção para as deformidades residuais após o tratamento com o *laser*. Muitas vezes, o tratamento cirúrgico é realizado em etapas, reposicionando ou corrigindo as pálpebras (blefaroplastias), os lábios (queiloplastias), as orelhas (otoplastias) ou o nariz (rinoplastias).

Figura 12

(A) Paciente aos 33 anos de idade, portador de síndrome de Sturge-Weber, apresentando deformidades ósseas e de partes moles, amaurose unilateral e retardo mental. Observam-se granulomas na pele do hemangioma.
(B) Paciente após ressecção dos granulomas.

Malformações Vasculares Venosas (Varicosas-Baixo Fluxo)
Malformações Vasculares Arteriais (Alto Fluxo)
Malformações Arteriovenosas (Alto Fluxo)
Malformações Vasculares com Fistula (Alto Fluxo)

Estas malformações vasculares, geralmente congênitas, decorrem de erros regionais da vasculogênese. Comprometem planos superficiais, ou profundos, ou ambos. Quando são profundos, não comprometendo a pele, podem passar despercebidos até a idade adulta, quando seriam diagnosticados por exames de imagem, ocasionados por motivos outros diversos, como a investigação por um trauma ou dor, como exemplos. As malformações vasculares congênitas são compostas por vasos ectásicos, que aumentam progressiva e lentamente seu calibre com o desenvolvimento e crescimento da criança. Estas malformações não regridem. Nas regiões infiltradas, ocorrem alterações com deformação, tanto em partes moles, como ósseas e/ou articulares, que envolvem compressão das estruturas vizinhas, efeito massa, reabsorções ou até neoformações com calcificações. As deformações podem interferir nas funções dos órgãos acometidos e também com agravos estéticos, principalmente quando presentes na face (Figura 13).

Figura 13

Paciente aos 44 anos de idade, apresentando malformação vascular capilar e venosa, superficial e profunda em hemiface e couro cabeludo, planos superficiais e profundos, determinando deformidades das regiões comprometidas.

Nas malformações de predominância venosa, a dilatação vascular é confluente para lagos venosos com baixa pressão (conhecida como *nidus*). Clinicamente, são observáveis sob a pele ou mucosa com a cor semelhante a vinho, roxa-escura. Comportam-se clinicamente como tecidos cavernosos (antigamente citados como hemangiomas cavernosos). Enchem-se e esvaziam-se, conforme as posições adotadas pelos pacientes, variação da pressão intravascular: dificultando ou facilitando o retorno venoso. São compressíveis à digitopressão, destituídos de pulsação. Hemodinamicamente são observadas como de baixo fluxo.

Nas malformações com predominância arterial, fístulas, ou arteriovenosas a apresentação clínica se faz por uma pele ou mucosa de cor intensa vermelha-clara, sendo pouco compressíveis a digitopressão, podendo-se ocasionalmente perceber inclusive pulsações anormais, ou frêmitos. Hemodinamicamente são observadas como de alto fluxo (Figura 14).

Figura 14

Paciente aos 18 anos de idade, apresentando malformação vascular arteriovenosa no lábio superior.

Nas malformações vasculares mistas, dois ou mais componentes vasculares se associam. Conceitualmente, o nome composto que classifica a malformação vascular mista deve conter os componentes vasculares envolvidos, sendo o primeiro, o predominante. Assim, encontram-se as malformações: arteriovenosa (predominância arterial); venosa com arteríolas ou microfístulas (venoarterial, predominância venosa); venosa/capilar; capilar/venosa; venosa/linfática; linfática/venosa/capilar; assim combinações de arterial, venosa, linfática e capilar e/ou vênulas.

As malformações vasculares, com frequência, necessitam do tratamento cirúrgico; pois não regridem e, na maioria dos casos, seguem um curso clínico lento, invariável, no decorrer dos anos, de aumento nas dimensões com piora clínica da perfusão da região infiltrada, que pode, com muita frequência, iniciar um quadro clínico de dor crônica. A dor por sua vez pode limitar a movimentação muscular envolvida e determinar atrofias com prejuízos funcionais. No caso de crianças, as atrofias determinam assimetrias que podem acarretar distúrbios ósseos/articulares. A dor tem caráter progressivo ao longo do tempo, impactando a qualidade de vida. As partes moles que cercam nestas condições são distróficas, imputando deformações de contorno dos tecidos adiposos e conjuntivo nas regiões interessadas. Os ossos podem ser passíveis de osteoclasia (reabsorção), principalmente nas de alto fluxo, ou seja, nas que têm fístulas. Os ossos também podem sofrer osteoblastia (neoformação), principalmente nas de baixo fluxo, ou seja, nas de predominância venosa. Tanto a aposição, como a reabsorção óssea podem determinar mudanças do crescimento, comprimento de membros, ou artelhos ou de contorno com repercussões funcionais que podem implicar em osteotomias reparadoras.

As cirurgias têm a indicação de um tratamento definitivo, ou não (como parte de um controle clínico), com ressecções totais, ou parciais, associadas ou não a escleroses e/ou embolizações (Figura 15). Visam, ainda, complementar e corrigir deformidades resultantes das escleroses e/ou embolizações, tratar reações de corpo estranho conforme o material empregado na técnica de embolização/esclerose, ressecções e reparações de modificações teciduais com resultados esteticamente inadequados (Figura 16). É frequente, ainda, a indicação cirúrgica em etapas, como as indicadas para as retiradas tardias de restos do material empregado na embolização/esclerose que acarretam modificações ao longo da evolução do paciente.

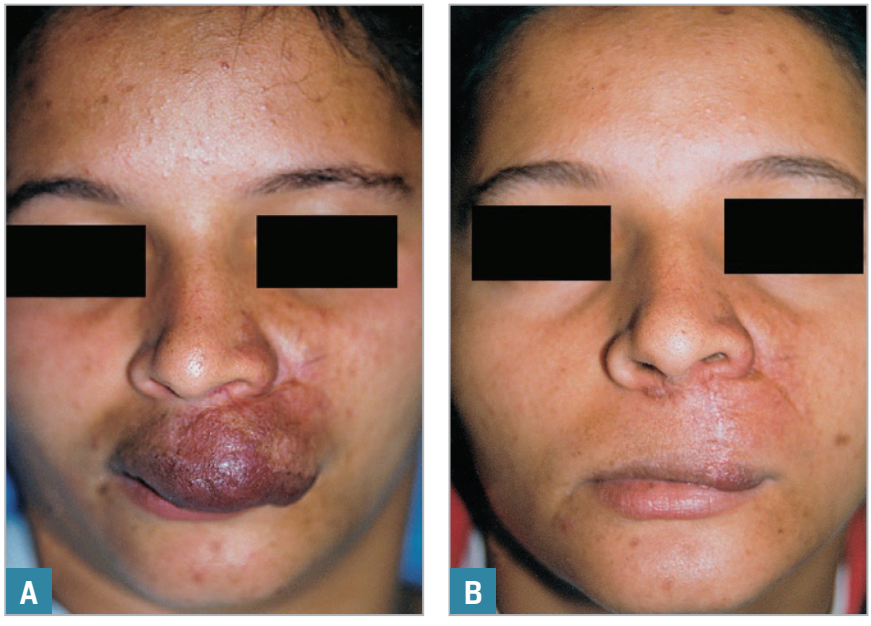

Figura 15
Malformação vascular arteriovenosa após embolização e escleroterapia. (B) Resultado do tratamento cirúrgico, após ressecção total da malformação vascular e reconstrução.

Figura 16

Paciente aos 37 anos de idade, apresentando malformação vascular arterial no lábio superior, ulcerada após embolização seletiva.

Os procedimentos endovasculares complexos, preferencialmente devem ser realizados por profissionais preparados e com os devidos cuidados em um ambiente cirúrgico/hospitalar e suporte anestésico. As escleroses podem ainda necessitar de radiologia intervencionista, ou controle por ultrassonografia (durante o procedimento) para maior precisão. Os agentes esclerosantes venosos usuais são: a etanolamida a 2%, glicose hipertônica a 50%, álcool absoluto e o polidocanol em quantidades que variam conforme as indicações e as dimensões das regiões a serem tratadas. A esclerose bem indicada, com técnica correta, e se necessário guiada por ultrassonografia pode propiciar a regressão total da anomalia venosa, melhorar a dor ou outros sintomas associados, mesmo que o resultado seja parcial, ou facilitar uma ressecção cirúrgica complementar.

Na face, as escleroses e cirurgias são complexas pelos riscos que apresentam aos órgãos sensoriais. Na órbita, a esclerose/embolização apresenta risco de vasoespasmos, trombose dos vasos oftálmicos, retinianos, intracranianos, com graves consequências para os órgãos da visão, amaurose e convulsões.

As arteriografias seletivas e embolizações são procedimentos essenciais para o tratamento das malformações de predomínio arterial, associadas às micro ou macrofístulas. Quando indicadas no pré-operatório, colaboram com o tratamento cirúrgico, reduzindo o fluxo das malformações, controlando o sangramento intraoperatório e evitando a recidiva no pós-operatório. O tratamento cirúrgico que segue uma embolização seletiva deve ser executado preferencialmente nas 24 a 72 horas seguintes. Conforme a classificação da malformação e sua extensão, mais de uma embolização seletiva/superseletiva é indicada no pré-operatório para o adequado planejamento cirúrgico. Na maxila e na mandíbula são frequentemente obrigatórias em intervenções dentárias,

como em uma simples extração, ou cirurgias bucomaxilares; do contrário, sangramentos graves e óbito são relatados. No tronco, com frequência, malformações complexas são extensas e profundas, intracavitárias, comprometendo órgãos do mediastino, pulmões, parede torácica, parede do abdome e/ou, vísceras. A falta de um estudo por imagens com detalhes dos tecidos envolvidos, de uma correta classificação da anomalia, de uma adequada abordagem cirúrgica, resulta em situações extremas, com sangramentos volumosos, politransfusões, sequelas múltiplas e até óbitos. Do mesmo modo, especificamente em membros, a intervenção cirúrgica sem o conhecimento angiográfico pode resultar em prejuízo da perfusão, da drenagem, causar dor crônica, atrofia, necroses e amputações.

Malformações Linfáticas

As malformações vasculares linfáticas, também conhecidas no passado como linfangiomas, estão presentes ao nascimento, e na infância dificilmente regridem. No decorrer dos anos, podem se comportar como estacionárias, ou apresentar um lento aumento nas dimensões. As partes moles que cercam os vasos dilatados tornam-se deformadas, rechaçadas ou espessadas pela linfa retida. Caracteristicamente, a pele, ou a mucosa que recobre a malformação vascular, apresenta vesículas com um conteúdo líquido claro. As malformações vasculares linfáticas não apresentam involução com o tratamento por corticoides, ou interferon, ou vincristina. Os corticoides podem eventualmente colaborar para a regressão de um processo inflamatório associado à malformação vascular linfática no caso de uma infecção, ou trauma, como exemplos, reduzindo o edema intersticial; porém, não corrigem as dilatações e/ou obstruções e/ou drenagens anômalas da rede vascular linfática. Histologicamente, são divididas em tipos: microcístico ou macrocístico (também antigamente denominado higroma cístico). Clinicamente, o tipo microcístico é mais infiltrativo, promovendo espessamento dos tecidos comprometidos, observável aos exames de imagem como lâminas de líquido cercadas por tecidos normais, ou edemaciados, ou mesmo atróficos, como o caso do tecido muscular. Os macrocísticos são deformantes com grandes cistos facilmente identificados aos exames de imagem.

O OK-432 ou a Bleomicina são alternativas não cirúrgicas, de eleição, e devem ser cogitadas como primeiro tratamento[20,21]. O OK-432 é um fármaco que foi desenvolvido em 1986, em Kyoto, Japão, que consiste em uma preparação de *Streptococcuspyogenes* liofilizados. A administração (intralesional) nos cistos da malformação linfática desencadeia atividades imunológicas do tipo citotóxicas, com recrutamento de macrófagos, liberação de citoquinas e interleucinas. A ação do OK-432 resulta na abertura de canalículos linfáticos, promovendo uma via de drenagem dos cistos linfáticos (Figura 17). Apesar de resultados consistentes em várias áreas do corpo, como a cervical, tronco e membros, o OK-432 para o tratamento das malformações linfáticas da órbita ou língua ainda não tem segurança bem definida na literatura. O edema que o OK-32 promove no pós-operatório imediato representa risco de

compressão das estruturas da órbita, de nervos, vasospasmos, isquemias, comprometimento visual ou amaurose; no caso da língua, o edema pode determinar obstrução de vias aéreas e digestivas. Atenção semelhante deve ser cogitada em outras áreas da face/pescoço a serem tratadas, que com o edema no pós-operatório possam desencadear: obstrução de vias aéreas e digestivas, compressões circulares, isquemias e alterações da perfusão. Nestas situações é mandatório adotar cuidados na intubação, manutenção prolongada de vias aéreas e traqueostomia, com frequência em uma Unidade de Terapia Intensiva. Estes fármacos devem ser empregados por uma equipe altamente treinada, com indicações e dosagens que são oriundas da experiência clínica, que podem variar muito conforme o volume da malformação vascular a ser tratada, bem como de cada local anatômico e objetivos pretendidos. Respeitando-se seus limites, os resultados são bons a excelentes na maioria dos pacientes, principalmente nas classificadas como macrocísticas, observando-se regressão completa, ou parcial de grandes proporções.

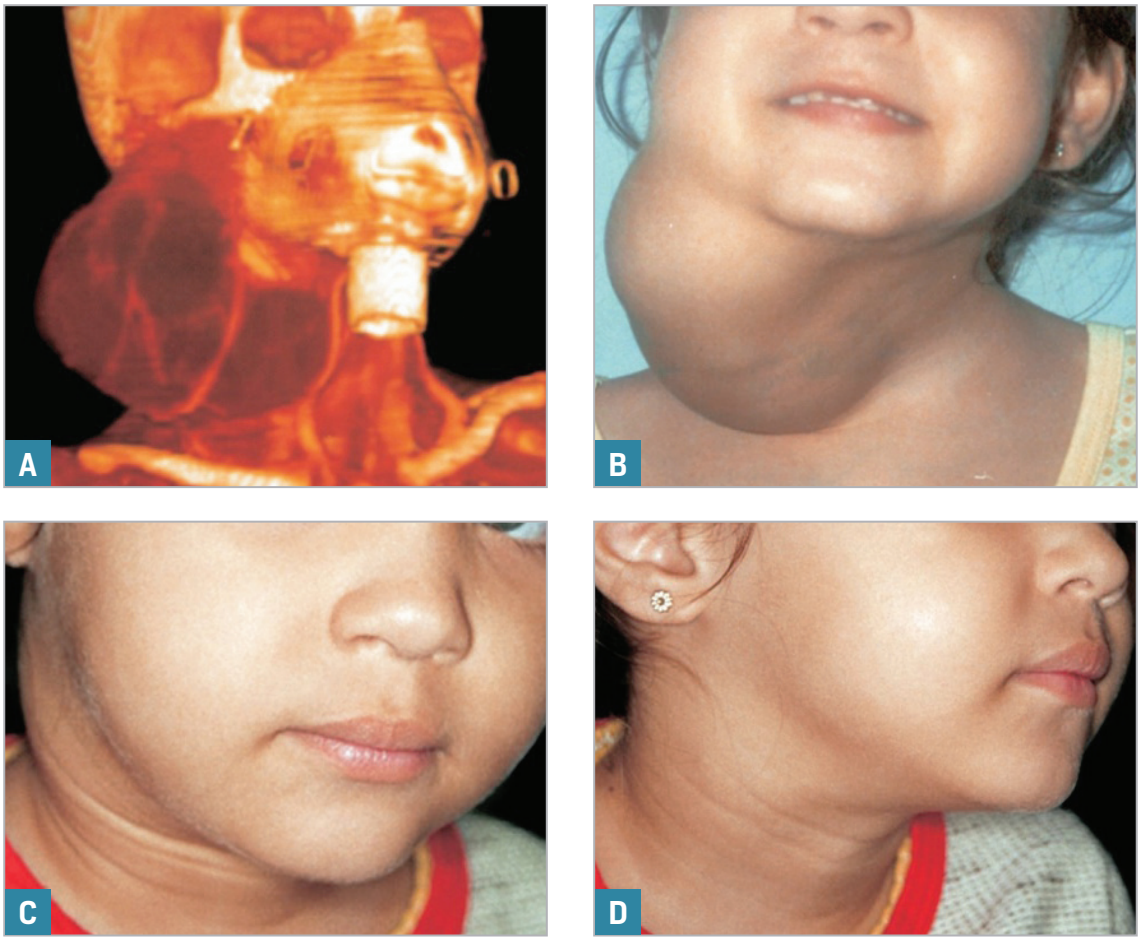

Figura 17

(A e B) Imagem de paciente portadora de anomalia vascular linfática macrocística em região cervical anterior e lateral aos 4 anos de idade. (C e D) Paciente aos 7 anos de idade, tratada com cinco sessões de OK-432 intralesionais sob anestesia geral.

As cirurgias são indicadas em regressões parciais, restos fibrosos ou adiposos que são comuns em malformações vasculares mistas. À semelhança do já narrado para as outras anomalias vasculares, a cirurgia somente deve ser cogitada após o tratamento clínico, com os propósitos de ressecções e refinamentos estéticos. A cirurgia pode assim aprimorar um contorno corporal, que após a definição do resultado tenha permanecido assimétrica. Com frequência, a cirurgia pode ser planejada em etapas, para ressecções parceladas de uma estrutura envolvida, ou até, apenas para cauterizar vesículas.

As grandes ressecções, com alta morbidade, são mais pertencentes ao passado que atuais. As indicações cirúrgicas de ressecção das malformações vasculares linfáticas devem ser muito bem ponderadas quanto ao risco e benefício e conduzidas por equipes interdisciplinares altamente preparadas para reconstruções com retalhos sob o domínio da cirurgia plástica.

ANOMALIAS VASCULARES AINDA CONSIDERADAS NÃO CLASSIFICÁVEIS

Diversas outras anomalias mais raras e classificadas pela ISSVA como outras anomalias vasculares sem classificação definida são algumas aqui abaixo apresentadas para contribuição didática. Histologicamente, as células destas anomalias não são intensamente marcadas para o GLUT1. Nos últimos anos, várias revisões foram feitas com o propósito de um rigor maior nas denominações baseadas em aprimoramentos da imunohistoquímica e da genética, porém, ainda são comuns as dificuldades para uma classificação mais exata neste grupo de anomalias.

Hemangiopericitoma ou Tumor Fibroso Solitário

É uma neoplasia de origem mesenquimal, provavelmente nos pericitos, ou células que se localizam ao redor de vasos sanguíneos[22]. Histologicamente é constituída por tubos endoteliais envolvidos por células arredondadas ou alongadas, que se acredita sejam derivadas dos pericitos que se aderem ou se estendem para os tecidos adjacentes. São observados na forma pleural (mais comum) em mediastino, peritônio, meninges e órgãos intracavitários. A forma extrapleural (mais rara) é mais frequente nos membros, como massas, bem circunscritas, firmes e grandes. Aos exames de imagem apresenta-se como uma lesão bem delimitada, que pode realçar com o uso de contrastes. O comportamento clínico varia do semelhante a um tumor benigno para o semelhante a um tumor maligno (10 a 15% dos casos) inclusive com metástases. Critérios histológicos da malignidade são imprecisos neste tumor. A excisão com margens amplas é o tratamento mais indicado. A radioterapia estaria indicada nos casos mais agressivos e recorrentes.

Angioqueratoma Circunscrito

É uma malformação vascular cuja etiologia é desconhecida[23]. Geralmente está presente na infância, sendo mais comum no sexo feminino. Clinicamente se apresenta como placas hiperqueratóticas, verrucosas, eritematosas ou violáceas. A histologia demonstra ectasia dos vasos da derme e hiperqueratose na epiderme. As opções terapêuticas mais comuns são a eletrocoagulação, excisão cirúrgica e *laser* (Figura 18).

Figura 18
Criança aos 6 anos de idade, apresentando episódios de sangramentos, prurido e processo inflamatório e infeccioso recorrentes: angioqueratoma circunscrito em perna direita.

Angioqueratoma Fordyce

É uma malformação vascular e hiperqueratótica com dilatações venosas na derme da bolsa escrotal, pênis ou vulva, sendo a ocorrência mais frequente nos homens. Clinicamente se apresentam como lesões arredondadas, circunscritas com um centro ulcerado superficialmente. Podem ser numerosas e apresentar sangramentos discretos. As opções terapêuticas mais comuns são a eletrocoagulação, excisão cirúrgica e *laser*.

Importante
Há inúmeras anomalias sem classificação específica pela ISSVA

SINDROME HEMANGIOMATOSAS – ANOMALIAS VASCULARES ASSOCIADAS A OUTRAS ANOMALIAS DE TECIDO

Nas síndromes hemangiomatosas associam-se às anomalias vasculares as anormalidades de outros tecidos como o nervoso e o conjuntivo, por exemplo. Assim, para anomalias extensas na face podem ocorrer: malformação intracraniana de fossa posterior, da região cervical, vasos da base do coração, cardíacas, oculares, anomalias de linha média, esternal ou abdominal. Para as anomalias vasculares lombossacrais podem-se associar: disrafia espinal, anomalias urogenitais e anogenitais. Diversas outras descritas e compiladas na literatura apontam para a riqueza de estruturas envolvidas e a alta complexidade para a investigação. São anomalias clinicamente mais graves e o tratamento multidisciplinar representa um desafio para a equipe médica. Algumas são sumariamente apresentadas abaixo para fins didáticos.

Importante
Acometimento de outros tecidos além do sistema vascular

Sturge Weber

Na sua forma completa, compreende a angiodisplasia da leptomeninge/coróide, geralmente venosa, com ou sem calcificações; macrocefalia, glaucoma, má-formação vascular em episclera ou coroide e anomalia vascular de capilares e vênulas em distribuição na face semelhante à distribuição do nervo trigêmio[24]. O comprometimento neurológico pode apresentar atrofia cortical (geralmente temporal e/ou parietal), epilepsia, retardo psicomotor, hemiplegia ou hidrocefalia (Figura 12). O envolvimento da órbita pode comprometer funções oculares por glaucoma e malformação vascular da retina. Outras anomalias vasculares arteriais ou por fístulas podem ocorrer nas meninges e no couro cabeludo.

Klippel-Trenaunay

Malformação vascular de baixo fluxo congênita em membro inferior, sendo uni ou bilateral; ou, em membro superior uni, ou bilateral, que apresenta anomalia vascular de capilar e/ou, vênula e/ou veias, persistência de canais venosos embrionários que não involuíram, associados a hipertrofias de partes moles e/ou ósseas com macrodactilia, sindactilia, polidactilia, nevo pigmentado e comprometimento do sistema nervoso central (Figura 19)[25]. É mais comum em membros inferiores, unilateralmente. Os casos evidenciados com fístulas arteriovenosas ou anomalias de alto fluxo nos membros afetados são denominados como síndrome de Parkes-Weber[26].

Figura 19

Paciente aos 3 anos de idade portador da síndrome de Klipple-Trenaunay unilateral, de membro superior e inferior.

Kasabach Merritt

Anomalias vasculares geralmente volumosas e extensas que acarretam alterações da coagulação (coagulopatia por consumo) com anemia hemolítica e trombocitopenia (geralmente, exame de contagem sérica de plaquetas abaixo de 40.000). Podem estar presentes: petéquias e equimoses espontâneas (Figura 20)[27]. Atualmente, esta síndrome é mais bem entendida como sendo um fenômeno, uma vez que pode associar-se a outras síndromes. Os tumores que apresentam este fenômeno têm um padrão celular característico que é encontrado no hemangioendotelioma kaposiforme e o angioma em tufos (também conhecido como angioblastoma de Nakagawa).

Figura 20

Criança com 9 meses de idade, portadora da síndrome de Kasabach Merritt.

Maffucci

Anomalias vasculares de baixo fluxo venosas e/ou capilares e/ou linfáticas localizadas em geral em mãos e/ou pés, ou punhos e/ou tornozelos, associadas caracteristicamente a discondroplasias e encurtamento dos ossos envolvidos, outras deformidades do crescimento, dor e fraturas patológicas. As metáfises apresentam-se como massas de cartilagens ossificadas. Em 20 a 30% dos casos, desenvolve-se um condrossarcoma (Figura 21)[28].

Figura 21
Criança de 5 anos de idade, portadora da síndrome de Maffucci em perna esquerda.

Beckwith-Wiedemann

Malformação vascular de capilares ou vênulas na face, mais comumente na região frontal com macroglossia; visceromegalias do pâncreas, fígado, rins, suprarrenal, região umbilical e orelhas. As alterações pancreáticas mais características são as de hiperplasia das ilhotas de Langerhans e/ou nesidioblastose, clinicamente expressas com secreção inapropriada de insulina[29].

Blue Rubber Bleb Nevus

Anomalias vasculares cutâneas multifocais congênitas progressivas, de predominância venosa associada às anomalias vasculares gastrointestinais com sangramentos e anemia, e/ou às anomalias musculoesqueléticas. As lesões vasculares cutâneas com hiperplasia endotelial são de três tipos básicos: azuladas, boceladas e deformantes; protuberantes, escuras e compressíveis; máculas, azuladas e pontos escuros (Figura 22). Ocorrem preferencialmente em tronco, períneo e membros superiores[30]. São decorrentes de malformações vasculares de predominância venosa, não regridem e podem trombosar e determinar dor. Histologicamente apresenta uma camada única de células endoteliais. No trato gastrointestinal, são mais numerosas no intestino delgado, mas podem estar presentes no estômago e cólons. Podem ocorrer ainda nas mucosas, pulmão, fígado e ocorrer com anomalias vasculares intracranianas. Anomalias intracranianas foram reportadas com convulsões, complicações funcionais oculares, calcificação multifocal e hemorragias. Clinicamente, o envolvimento cutâneo múltiplo associado à anemia e sangramentos gastrointestinais são os mais frequentes.

Figura 22

Blue Rubber Bleb Nevus – paciente aos 36 anos de idade, apresentando em região parotídea esquerda lesões azuladas, escuras, boceladas, deformantes, compressíveis de predominância venosa.

PHACE

(*"posterior fossa malformations, hemangioma of the face or cervical region, arterial cerebrovascular anomalies, cardiac defects, aortic coarctation and aortic abnormalities, eye anomalies"*).

Anomalias cerebrais da fossa posterior, hemangiomas proliferativos na face ou cervicais, deformidades ou coarctação da aorta, deformidades cardíacas e anomalias oculares[31]. São anomalias congênitas com as deformidades múltiplas citadas que ainda podem incluir o esterno e arcos costais. Existem formas não completas da síndrome e são predominantes no sexo feminino (Figura 23).

Figura 23
Criança aos 3 meses de idade portadora da síndrome de PHACE (malformação de fossa posterior, hemangioma, anomalia arterial cerebrovascular e anomalias oculares a esquerda).

PROTEUS

Malformação de baixo fluxo capilar e/ou linfática e/ou venosa associada a deformações esqueléticas e hipertrofias de partes moles distribuídas amplamente na cabeça, podendo apresentar macrocefalia, hiperostoses da calvária e ossos da face com anomalias cerebrais e retardo psicomotor; nos troncos pode apresentar lipomas e escolioses com compressão medular espinal; nos membros pode apresentar gigantismos, lipomas e nevos epidérmicos (Figura 24)[32].

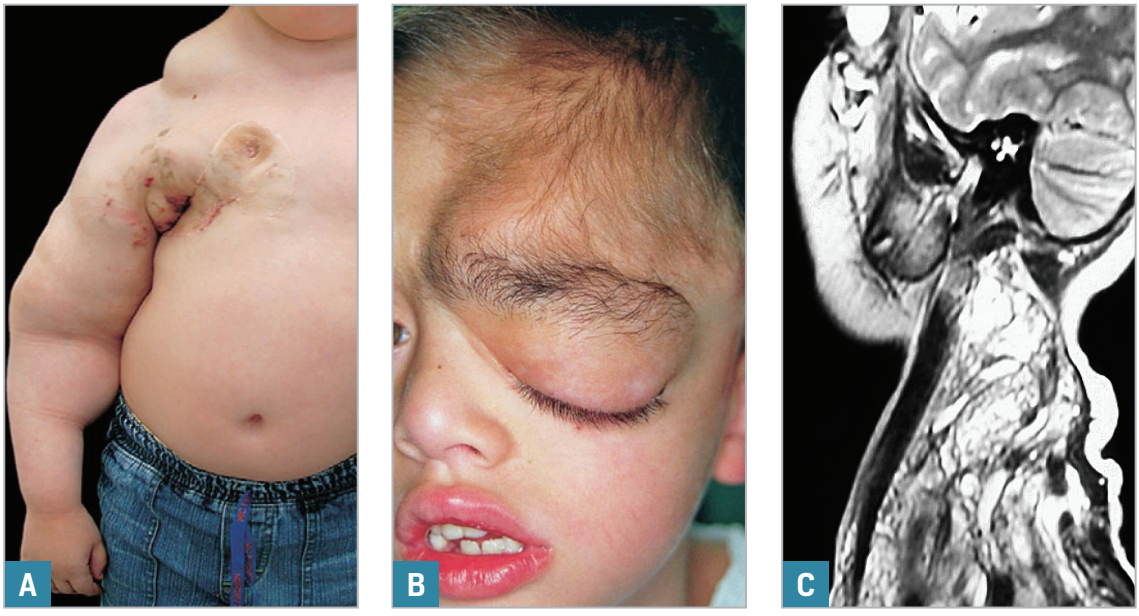

Figura 24

(A e B) Pacientes portadores da síndrome de Proteus demonstrando em (A) anomalia vascular em região cervical, tronco, membro superior direito, hipertrofias de partes moles e em (B) hiperostoses de ossos da face. Observa-se em (C) exame de imagem por ressonância magnética da criança da Figura A.

CONSIDERAÇÕES IMPORTANTES PARA CIRURGIA PLÁSTICA DAS ANOMALIAS VASCULARES

Na maioria dos casos, os hemangiomas são inicialmente de conduta clínica e amparo da criança para as condições básicas comuns da pediatria.

Independentemente da classificação da anomalia vascular, a dimensão, a exata localização dos tecidos envolvidos, a idade do paciente e o dano consequente a uma possível cirurgia de ressecção/reparação, associada ou não aos procedimentos endovasculares, devem ponderar muito bem o risco/benefício.

Tumores vasculares e mal definidos em sua etiologia, ou comportamento clínico em adultos (Figura 25) podem com frequência exigir exames anatomopatológicos para segurança do diagnóstico e da conduta. Ressalta-se que a cirurgia representa apenas uma etapa de todo o contexto de cuidados imprescindíveis ao paciente portador da anomalia vascular. Retalhos microcirúrgicos são geralmente extremos, opções para ressecções extensas e deformantes, principalmente na face, e devem seguir critérios clínicos para as suas indicações, como condições das áreas doadoras e receptoras, qualidade dos vasos para a microanastomoses, comorbidades, e a não possibilidade de opções mais simples, particularmente em crianças.

Figura 25

Hemangioendotelioma de planos superficiais e profundos em lábio superior em paciente com 46 anos de idade que apresentava deformidade e aumento de volume do tumor ao longo dos últimos 2 anos.

As ressecções amplas mal indicadas com resultados ruins funcionais, ou não estéticos, ou sequelas graves, determinam com frequência morbidades maiores que a própria malformação vascular com necessidades de reconstruções complexas com resultados limitados. Particularmente, em anomalias que são intramusculares em múltiplos planos anatômicos e extensas, os riscos são maiores para as sequelas e sangramentos graves que podem ocorrer seja pela dificuldade cirúrgica, seja por consumo da coagulação devido a alterações do dímero D não tratadas. Portanto, em casos duvidosos, é prudente que se adote uma conduta conservadora com investigação clínica detalhada, exaustiva comunicação interdisciplinar até o definitivo esclarecimento do padrão vascular. A opção da intervenção cirúrgica deve ser decidida de forma consensual com a família do paciente.

As cirurgias em crianças na faixa etária entre 2 a 4 anos merecem particular atenção. Nesta fase da vida, as estruturas anatômicas estão em desenvolvimento e incompletas; consequentemente, de manipulação e identificação mais difíceis. Os reposicionamentos das estruturas alteradas têm que ter uma concepção da contínua transformação, no decorrer do crescimento das crianças.

Particular atenção deve ser dirigida para o estudo laboratorial dos fatores da coagulação em pacientes propensos a coagulopatias de consumo com baixa de plaquetas, fibrinogênio, e alterações do dímero D. As anomalias classificadas como Angioma em Tufos, Hemangioendotelioma Kaposiforme, Hemangioma Congênito de Rápida Involução, e a Malformação vascular linfática/venosa (baixo fluxo) são de alto risco para coagulações disseminadas e iniciadas ou agravadas pelo trauma da cirurgia.

Os membros apresentam particularidades importantes tanto no tratamento conservador, como no tratamento cirúrgico. Uma malformação vascular mista é comum. Anomalias de

predominância venosa ou portadores da síndrome de Klippel-Trenaunay apresentam riscos para embolia pulmonar, particularmente em cirurgias que determinem desobstruções de drenagem. Na ocorrência de feridas, a pele frequentemente complica-se com infecções. Linfangites necessitam de atenção para uma pronta antibioticoterapia sistêmica. O planejamento das reparações das deformidades com enxertos ou retalhos segue, obrigatoriamente, o não prejuízo da função, perfusão, drenagem venosa e linfática; para tanto, o estudo vascular por imagens é matéria substancial do pré-operatório. As embolizações e as escleroses são limitadas frente à circulação terminal característica e a possibilidade da formação e migração de trombos. Os músculos penetrados pelas malformações vasculares são difíceis para as embolizações. Nas circunstâncias da presença da incapacidade funcional, somada à dor e atrofia, a intervenção cirúrgica está justificada para a ressecção de toda a porção muscular afetada sob pena de recidiva. Além disto, em alguns pacientes acometidos por tumores de partes moles profundos, clinicamente difíceis para a avaliação clínica e cujos exames por imagens resultem duvidosos, a indicação cirúrgica ganha o caráter de esclarecimento, para o diagnóstico por biópsia e comprovação do exame anatomopatológico.

Nas articulações, o comprometimento da membrana sinovial e a ocorrência de sangramentos intracapsulares implicam em degenerações das superfícies cartilaginosas articulares e artroses subsequentes.

As cirurgias das anomalias vasculares exigem técnica própria, com infiltração da região e hemostasia rigorosa. Na infiltração usual, adota-se uma combinação de anestésicos, solução milésima da adrenalina, diluídos em soro fisiológico. Esta infiltração colabora na dissecção dos planos anatômicos, diminuem os sangramentos, o dano pelo calor do bisturi elétrico no intraoperatório, reduz a dor do pós-operatório e fraciona a carga dos anestésicos gerais venosos ou inalatórios. A infiltração correta respeita as doses máximas suportáveis para as crianças, em função dos pesos respectivos de cada paciente. O anestesista deve integrar com a equipe cirúrgica com uma avaliação pré-anestésica identificando pontos críticos de cada paciente individualmente e ser rotineiramente informado acerca desta infiltração.

Os pais, ou responsáveis, devem ser participativos e exaustivamente informados de todas as possibilidades do tratamento e seus riscos inerentes.

O uso de corticoides por punção direta do hemangioma acarreta atrofia do tecido vizinho, partes moles e traumatiza o hemangioma com consequências regionais que podem dificultar uma futura cirurgia[54-56]. A falta do cuidado anestésico traumatiza psicologicamente a criança, criando dificuldades para os tratamentos, principalmente nos que exigem várias etapas.

Um grande esforço da equipe médica deve ser para a busca de um diagnóstico detalhado precoce e evitar as complicações das anomalias vasculares que, quando ocorrem, acarretam cicatrizes, deformidades e o consequente tratamento cirúrgico.

Estão contraindicadas ligaduras de vasos à distância do hemangioma ou malformação vascular, com a infeliz ideia que tais ligaduras poderiam decrescer o fluxo sanguíneo através das anomalias vasculares. Esta ideia desqualifica-se de qualquer conceito. Por diversas vias vicariantes

a anomalia se revasculariza, associando-se ou não às necroses, assumindo um comportamento clínico mais agressivo, incrementando o volume da anomalia, destruindo os tecidos vizinhos e dilatando outros vasos, com acessos mais difíceis, e consequências imprevisíveis.

A radioterapia foi muito empregada no passado (década de 1940 a 1970) como opção de tratamento de anomalias vasculares. Os resultados foram muito negativos com relatos de úlceras crônicas, neoplasias malignas induzidas (carcinomas e sarcomas), atrofias ósseas e de partes moles com graves prejuízos ao crescimento e desenvolvimento determinando deformidades muito maiores que as decorrentes da própria anomalia vascular. Diante desta infausta constatação a radioterapia foi abandonada para o tratamento de anomalias vasculares. No entanto, ainda hoje recebemos pacientes vítimas de radioterapias com o propósito de erradicar anomalias vasculares com sequelas tão graves como as que pertenciam ao passado.

Importante
Contraindicação de ligaduras à distância e radioterapia

CONCLUSÃO

As anomalias vasculares incluem os hemangiomas e as malformações vasculares. São frequentes, diagnosticadas clinicamente em sua maioria, principalmente em crianças. Devem ser detalhadamente e individualmente avaliadas, esclarecendo-se a etiologia vascular que compõe a anomalia. Seguir um tratamento específico amparado por uma equipe multidisciplinar.

A decisão pelo tratamento cirúrgico é de grande responsabilidade, devendo estar alicerçada em uma classificação correta com as correlações clínicas da evolução, uma completa investigação por imagens, e possíveis sequelas resultantes da excisão cirúrgica.

O tratamento cirúrgico correto, no momento oportuno da história clínica das anomalias vasculares, pode não só preservar a vida de alguns pacientes mais graves, como também evitar e corrigir limitações funcionais e deformidades esteticamente importantes. Requer amplos conhecimentos anatômicos das regiões envolvidas e das implicações que são tardias para os resultados em especial, ao longo do desenvolvimento das crianças (Figuras 26 e 27).

Figura 26

(A) Paciente aos 21 anos de idade, apresentando malformação vascular arterial e venosa da orelha direita com obstrução do meato, clinicamente apresentando pulsação e frêmito na região. Na evolução apresentou impossibilidade de embolização completa, feridas com sangramentos. (B) Visão posterior da malformação vascular. (C) Resultado da ressecção ampla da malformação vascular e reconstrução com retalhos locais desobstruindo o meato. (D) Resultado da reconstrução total da orelha direita com enxerto de cartilagem costal esculpido.

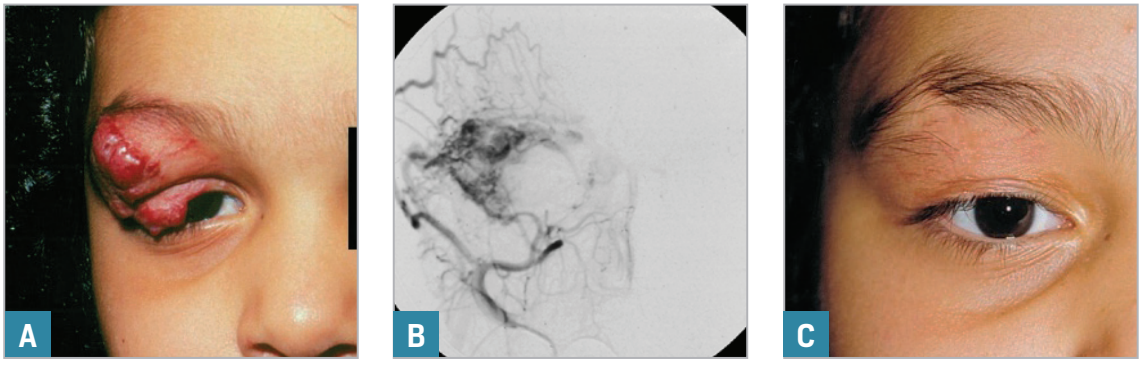

Figura 27

(A) Paciente aos 6 anos de idade, apresentando malformação vascular arterial e venosa da órbita direita, que já havia sido submetido à biópsia e diversos tratamentos clínicos com piora da evolução. (B) Arteriografia da malformação vascular. (C) Resultado após 3 anos do tratamento cirúrgico com ressecção ampla da malformação vascular e reconstrução com retalhos locais.

REFERÊNCIAS BIBLIOGRÁFICAS

1. *Fishman SJ, Mulliken JB. Vascular anomalies: a primer for pediatricians. PediatrClin North Am1998;45:1455-77.*
2. *Mulliken JB. Diagnosis and natural history of hemangiomas. In: Mulliken JB, Young AE. (Eds.). Vascular birthmarks: hemangiomas and malformations. Philadelphia: WB Saunders, 1988. p. 301-42.*
3. *Folkman J. Toward a new understanding of vascular proliferative disease in children. Pediatrics1984;74:850-56.*
4. *Campos HGA. Tumores vasculares. In: de Camargo B, Lopes LF. (Eds.). Pediatria oncológica: noções fundamentais para o pediatra.São Paulo: Lemar, 2000. p. 201-13.*
5. *Campos HGA. Anomalias vasculares da infância: avaliação de 10 anos de experiência do Hospital do Câncer. Tese de Mestrado. Fundação Antônio Prudente. São Paulo, 2000.*
6. *Mulliken JB, Glowacki J. Hemangiomas and vascular malformations in infants and children: a classification based on endothelial characteristics. PlastreconstrSurg1982;69:412.*
7. *North PE, Waner M, MizerackiAet al. GLUT1: a newly discovered immunohistochemical marker for juvenile hemangiomas. Hum Pathol2000;31:11-22.*
8. *Dutra AK, Lopes A, Ikeda MK et al. The Role of Surgical Treatment in Orbital Vascular Anomalies. AestheticPlasticSurgery2011;35:1087-96.*
9. *Enjolras O, Riche MC, Merland JJ et al. Management of alarming hemangiomas in infancy: a review of 25 cases.Pediatrics1990;85:491-98.*
10. *Mulliken JB, Enjolras O. Congenital hemangiomas and infantile hemangioma: missing links.J Am AcadDermatol. 2004 Jun;50(6):875-82.*
11. *Liang MG, Frieden IJ. Infantile and congenital hemangiomas. SeminPediatrSurg. 2014 Aug;23(4):162-7.*
12. *S W Weiss, K G Ishak, D H Dail, D E Sweet, F M Enzinger. Epithelioidhemangioendothelioma and related lesions. SeminDiagnPathol. 1986 Nov;3(4):259-87.*
13. *Evan Rosenbaum, BhumikaJadeja, Bin Xu, Lei Zhang, Narasimhan P. Agaram, William Travis, Samuel Singer, William D. Tap & Cristina R. Antonescu. Prognostic stratification of clinical and molecular epithelioidhemangioendothelioma subsets. Modern Pathology volume 33, pages591–602(2020)*
14. *Rosenberg, A., Agulnik, M. EpithelioidHemangioendothelioma: Update on Diagnosis and Treatment. Curr. Treat. Options in Oncol. 19, 19 (2018).*
15. *ElinaShustef, ViktoryiaKazlouskaya, Victor G Prieto, Doina Ivan, Phyu P Aung. Cutaneous angiosarcoma: a current update. Journal of Clinical Pathology 2017;70:917-925.*
16. *Patrick Morgan, Robert Keller, Krishna Patel. Evidence-Based Management of Vascular Malformations. Facial PlastSurg 2016; 32(02): 162-176.*
17. *Achauer BM, VanderKam V. Stawberryhemangioma of infancy: early definitive treatment with an argon laser. PlastReconstrSurg 1991;88:486-89.*

18. *De Borgie CA, Bossuyt PM, van der Horst CM et al. Introduction of the flash-lamp pulsed-dye laser treatment of facial port-wine stains in childhood: A case of health care technology assessment. Lasers SurgMed 2001;28(2):182-89.*

19. *Dover JS. New approaches to the laser treatment of vascular lesions. Australas J Dermatol 2000 Feb.;41(1):14-18.*

20. *Ogita S, Tsuto T, Tokiwa K.Intracystic injection of OK-432: a new sclerosing therapy for cystic hygroma in children. Br J Surg 1987;74:690-91.*

21. *Suzuki Y, Obana A, Gohto Y. Management of orbital lymphangioma using intralesional injection of OK-432. Br J Ophthalmol2000;84:614-17.*

22. *AlimujiangWushou, Xin-chao Miao, Zhi-min Shao. Treatment outcome and prognostic factors of head and neck hemangiopericytoma: Meta-analysis. Head & Neck, 2015;37:1685-1690.*

23. *J Nguyen, LW Chapman, DZ Korta. Laser treatment of cutaneous angiokeratomas: A systematic review. Dermatologic Therapy. 2017;30:1-11.*

24. *Maruani A. Sturge-Weber syndrome. Presse Med 2010 Apr.;39(4):482-86.*

25. *Klippel M, Trenaunay P. Du naevusvariqueuxosteohypertrophique. ArchGenMed1900;185:841.*

26. *Parkes WJ. Right-sided hemihypotrophy resulting from right-sided congenital spastic hemiplagia, with a morbid condition on the left side of the brain, revealed by radiograms. J NeurolPsychopath1992;3:134.*

27. *Kasabach HH, Merritt KK. Capillary hemangioma with extensive purpura: report of a case. Am J Des Child1940;59:1063.*

28. *Gutman E, McCutcheon S, Garber P. Enchondromatosis with hemangiomas (Maffucci's syndrome). South Med J 1978 Apr.;71(4):466-67.*

29. *Choufani S, Shuman C, Weksberg R. Beckwith-Wiedemann syndrome. Am J Med Genet C Semin Med Genet 2010 Aug. 15;154C(3):343-54.*

30. *Agnese M, Cipolletta L, Bianco MA et al. Blue rubber bleb nevus syndrome. Acta Paediatr 2010 Apr.;99(4):632-35.*

31. *Frieden IJ, Reese V, Cohen Debra. PHACE syndrome. ArchDermatol1996;132:307-11.*

32. *Sakamoto Y, Nakajima H, Kishi K et al. Management of craniofacial hyperostosis in Proteus syndrome. J CraniofacSurg 2010 Mar.;21(2):414-18.*

VASCULOPATIAS SECUNDÁRIAS

Alexandre Sacchetti Bezerra

Professor da Disciplina de Cirurgia Vascular da Faculdade de Medicina do ABC
Cirurgião Vascular do Governo do Estado de São Paulo – Instituto de Infectologia Emílio Ribas
Membro Titular da Sociedade Brasileira de Angiologia e Cirurgia Vascular
Membro da Society for Vascular Surgery

Carolina Kassab Wroclawski

Hematologista do Núcleo de Hemostasia e Trombose do Hospital Sírio Libanês
Membro da Associação Brasileira de Hematologia, Hemoterapia e Terapia Celular

José Jorge Namura

Professor da Disciplina de Clínica Médica da Faculdade de Medicina do ABC
Infectologista do Governo do Estado de São Paulo – Instituto de Infectologia Emílio Ribas

Alexandre Sacchetti Bezerra
Carolina Kassab Wroclawski
José Jorge Namura

As vasculopatias secundárias são afecções vasculares oriundas nas diversas e variadas doenças.

Afim de manter coerência com a finalidade deste livro, não serão apresentadas aqui vasculopatias causadas por diabetes, filariose, mielomeningocele, artrite reumatoide e tantas outras doenças de incidência significativa e comuns na rotina do cirurgião vascular.

SÍNDROME ANTIFOSFOLÍPIDE CATASTRÓFICA

A síndrome antifosfolípide (SAF) é caracterizada por trombose venosa ou arterial associada ou não à gestação, na presença de alterações laboratoriais que evidenciam resposta autoimune mediante anticorpos antifosfolípides[1,2].

Dentre os inúmeros anticorpos antifosfolípides possíveis de serem titulados, é importante se mensurar anticardiolipina (AC), anticoagulante lúpico (AL) e anti-beta-2-glicoproteina I (anti B_2-GPI). Estes se demonstraram mais específicos à SAF em inúmeras séries[3,4,5,6,7].

A SAF pode ser classificada em primária quando não há etiologia evidente ou secundária a doenças como lúpus eritematosos sistêmico (LES). Em ambas, consideram-se as lesões trombóticas como "vasculites" secundárias. Mesmo na SAF sem etiologia definida, a trombose é decorrente do estado trombofilico conhecido, não podendo ser rotulada como vasculite primária[8,9,10].

Além dos critérios etiológicos, a SAF também pode ser classificada pelo tipo de manifestação clínica em trombótica (SAFT), obstétrica (SAFO) e catastrófica (SAFC). Esta classificação permite estratificar os pacientes, afim de intensificar a terapêutica naqueles de maior morbidade[3,5].

Importante
SAF é muito diferente de SAFC

Figura 1
Trombose de seio sagital na SAFC.

Tanto a SAFT como a SAFC podem apresentar lesões de órgão alvo. Na SAFC essa lesão é mais acentuada e se dá em curto espaço de tempo. Algumas séries relatam a SAFC com morbimortalidade de até 44%[1,2,11].

Alguns exames laboratoriais são comuns para o diagnóstico dos 3 tipos de SAF, mas a SAFC exige critérios diagnósticos adicionais listados abaixo na tabela 1. Mediante a estas condicionais, a SAFC torna-se rara, atingindo menos de 0,9% dos pacientes com SAF[5,9,12,13].

Tabela 1: Critérios diagnósticos obrigatórios em SAFC.

Critérios
1 – Manifestações clínicas em diferentes sítios anatômicos em menos de 01 semana.
2 – Envolvimento de três ou mais órgãos ou tecidos.
3 – Biópsia com análise histopatológica, evidenciando afecção de pequenos vasos (estase / trombose / angiogenese).
4 – Alterações laboratoriais com anticorpos antifosfolípides: • anticardiolipina (AC) • anticoagulante lúpico (AL) • anti-beta-2-glicoproteina I (anti -β_2GP-I) *Confirmação laboratorial após 12 semanas da primeira coleta.*

As ilustrações abaixo denotam algumas alterações anatomo-patológicas observadas no SAFC.

Imagens anatomopatológicas realizadas pelo Dr. Gabriel Ricci Lorber

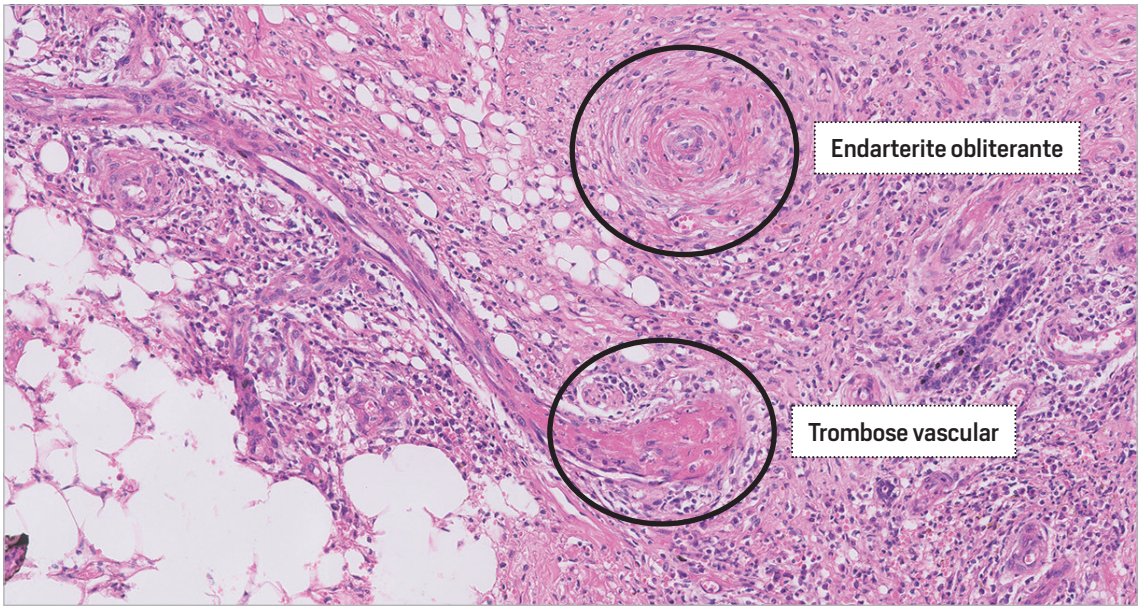

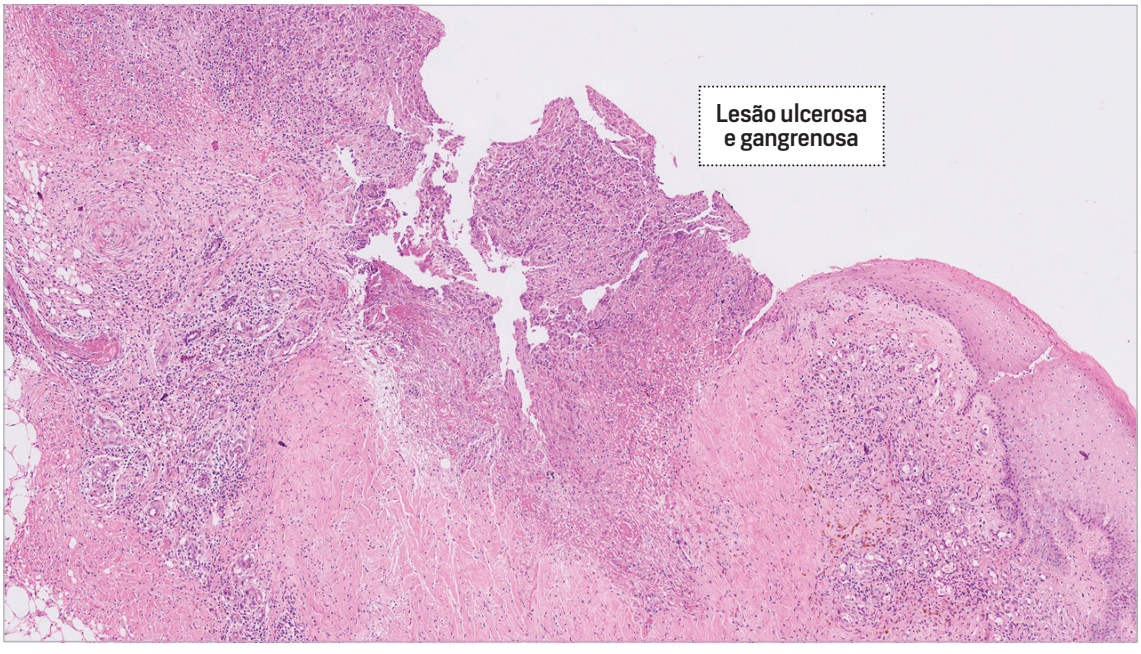

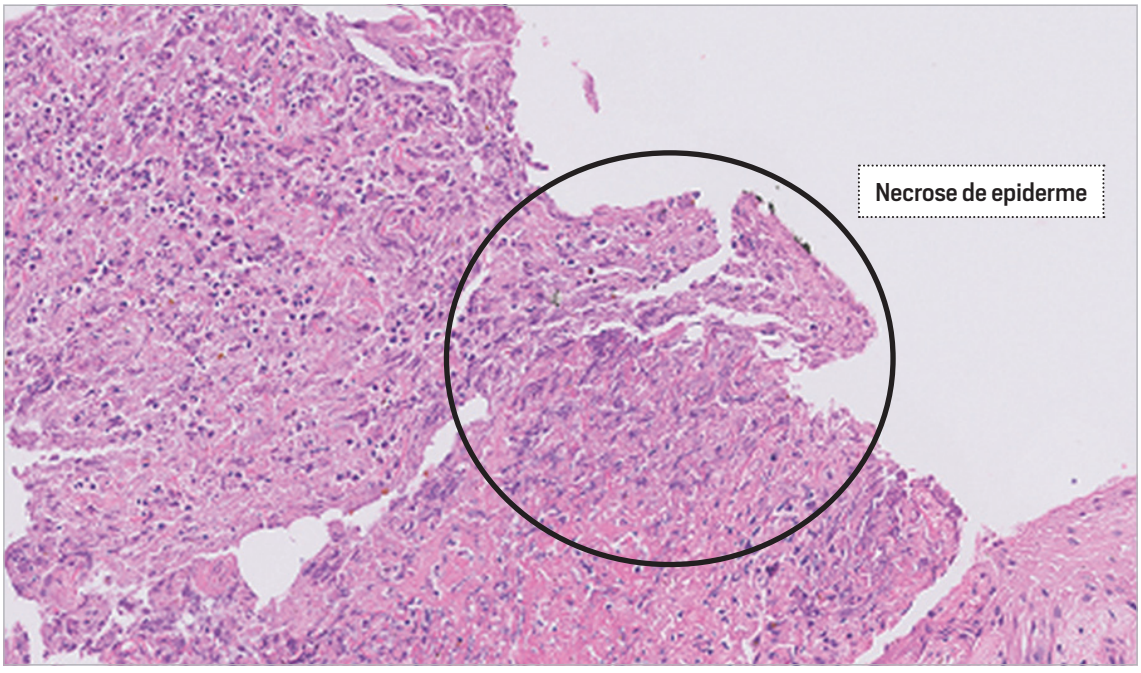
Necrose de epiderme

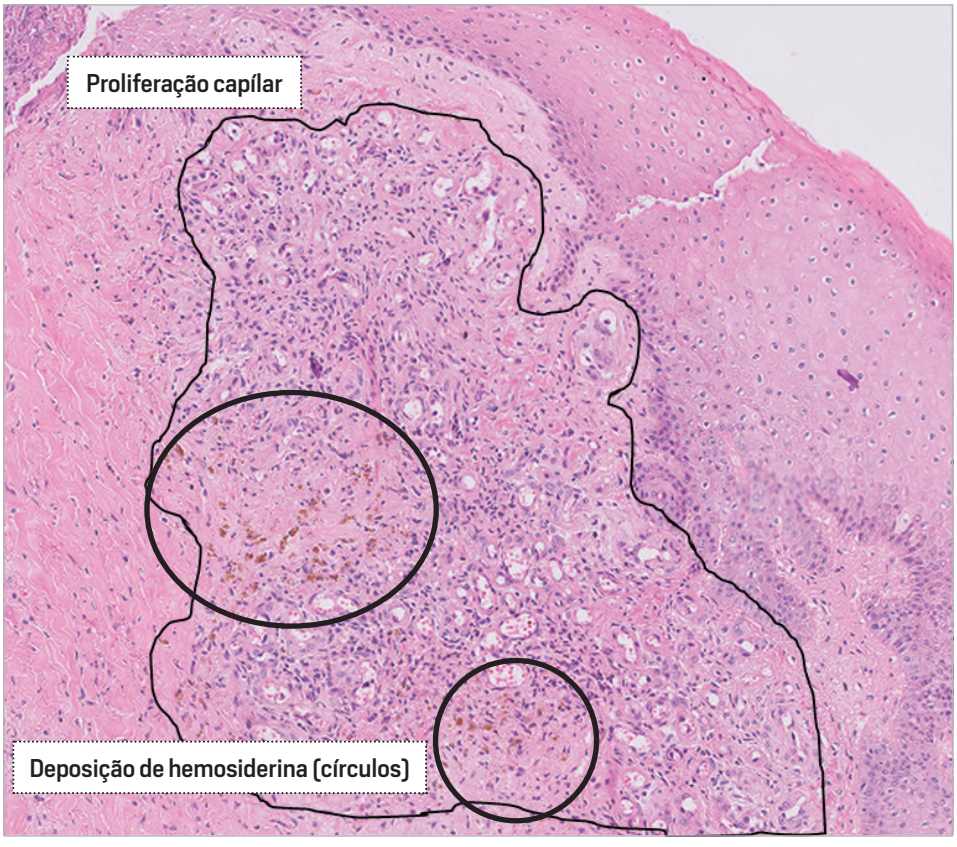
Proliferação capílar
Deposição de hemosiderina (círculos)

Os pacientes com SAFC devem realizar anticoagulação intra-hospitalar com heparina e varfarina em detrimento dos novos anticoagulantes orais (NOACs). Preconiza-se INR entre 2 e 3 como ideal. As gestantes devem receber heparina de baixo peso molecular devido aos possíveis efeitos teratogênicos da varfarina[5,14].

Em virtude da elevada recorrência dos eventos trombóticos na SAFC, a anticoagulação é perene[14,16].

O uso de glicocorticoides na SAFC pode ser realizado com 0,5 a 1,0g/ dia por 3 dias. Após o terceiro dia há substituição por prednisona via oral com 1mg/kg/dia[5,16].

Não há consenso, na literatura, sobre o uso de imunoglobulinas endovenosas (IE). Alguns estudos orientam 400 mg/ kg/ dia por 5 dias na fase aguda[5,14].

Analogamente às imunoglobulinas, a plasmaferese também não possui estudos randomizados que permitam o uso nos pacientes com SAFC[5,14,17].

Alguns centros de excelência estão utilizando anticorpos monoclonais contra CD20 (rituximab) ou C5 (eculiximabe) de modo experimental[18,19,20].

Casos refratários de SAFC também podem se beneficiar da associação de estatinas, antiplaquetários ou imunomoduladores como a cloroquina[14,21].

Em virtude da relevância do tema, SAFC será reabordada no capítulo de Trombofilias.

Importante
Biopsia é obrigatória ao diagnóstico

TROMBOANGEITE OBLITERANTE

Também conhecida por doença de Buerger, a tromboangeite obliterante (TAO) se caracteriza por inflamação de pequenos e médios vasos atrelada ao cigarro[22].

Alguns estudos apontam para uma elevada taxa de prevalência, de até 66%, dentre os pacientes hospitalizados para tratamento de isquemia distal em países como Coreia e Japão[23].

Figura 2
TAO com necrose de extremidades.

TAO não preenche critérios e não pode ser classificada como vasculite. Desde 2012, no Consenso de Chapel Hill, não há citação de TAO como vasculite[8,10,24].

Histologicamente, apresenta trombo intra luminal com elevada celuraridade, acometimento da túnica íntima e túnica média mas com preservação da camada elástica interna e sem sinais de necrose fibrinoide[22,25,26].

Apesar da fisiopatologia não ser conhecida, sabe-se que possui associação com anticorpos anticardiolipina e anticorpos anti endoteliais. Vale ratificar que, diferentemente da Sindrome Antifosfolipede, o trombo apresenta caráter inflamatório com elevada celularidade[27,28].

A propedêutica destes indivíduos deve ser realizada com muita atenção, pois há uma riqueza importante de sinais e sintomas a serem pesquisados que contemplam desde fenômeno de Raynaud até neuropatia sensorial presente em aproximadamente 70%[22,29].

O paciente muitas vezes vem ao consultório referindo melhora em estação de verão, descaracterizando o quadro isquêmico de modo artificial e intermitente. Com o passar dos dias, há uma natural piora da perfusão e da dor em decorrência da exposição a baixas temperaturas[30].

Além da relação com o frio, a TAO pode ser precedida de tromboflebites superficiais em diferentes sítios como veia safena magna, veia cefálica e outros[31,32].

Cronologicamente, os pacientes, que não abdicam do tabagismo, apresentam uma evolução classificada em três fases:

- Aguda: trombos inflamatórios com elevada celularidade
- Intermediária: inflamação
- Crônica: sem inflamação / trombo com fibrose

Mesmo diante da riqueza de sinais e sintomas associados ao uso do cigarro, o portador de TAO é submetido à investigação radiológica com diferentes métodos, como ultrassonografia doppler, arteriografia ou angiotomografia. Em todos há documentação da oclusão luminal com dilatação do vasa vasorum e colateral descrito como sinal de Martorell em exame arteriográfico[23,33].

Não há tratamento específico e eficiente para esta doença.

A única postura que realmente pode alterar o prognóstico é a suspensão completa do tabagismo.

Embora não tenham respaldo da literatura, muitos serviços médicos aderiram a protocolos com medicações alternativas como bloqueadores de canais de cálcio, inibidores de fosfodiesterase 3, inibidores de fosfodiesterase 5 e até mesmo a compressão pneumática que para alguns parece paradoxal[23].

Importante

TAO não é vasculite

VASCULOPATIA LIVEDOIDE

A Vasculopatia Livedoide (VL) é uma doença cutânea com oclusão de vasos dérmicos[34,35].

Antigamente, essa afecção era conhecida como Vasculite Livedoide Zanini e colaboradores documentaram em 2003 a ausência de características compatíveis com Vasculite primária[34,36,37].

Diferentemente das vasculites primárias, nesta enfermidade não se observa síndrome consumptiva nem lesão vascular com modulação imunológica primária[8,37].

O estudo histopatológico não denota infiltrado inflamatório associado à leucocitoclasia[10,37,38].

A VL apresenta máculas ou pápulas dolorosas nos membros inferiores, predominantemente nos pés e tornozelos. O quadro álgico é fundamental, pois baliza a progressão ou remissão da doença durante a terapêutica.

As lesões dolorosas evoluem para úlceras associadas à cicatriz atrófica nacarada denominada de atrofia branca de Milian, as quais geralmente são acompanhadas de livedo racemoso. Há uma tendência de progressão da doença no verão, denominada por alguns como "vasculite com ulceração no verão"[35,38].

Figura 3
Úlceras perimaleolares na VL.

Além do acometimento vascular, os pacientes com VL apresentam acometimento do sistema nervoso ocasionado por possíveis depósitos de fibrina e trombina no vasa nervorum[39].

Essa rara vasculopatia atinge 01 para 100.000 habitantes por ano, sendo três vezes mais prevalente nas mulheres com faixa etária entre 15 e 50 anos[35,37,38].

Após o diagnóstico da VL é importante investigar sua etiologia, com pesquisa de trombofilias, doenças autoimunes do tecido conjuntivo, neoplasias, doenças vasculares periféricas etc[37,38,40,41].

As vasculites, tal como a Poliarterite Nodosa, são um desafio ao diagnóstico diferencial, tornando-se, em alguns casos, imperativo a realização da biópsia[37,42].

O tratamento de amplo espectro tem como objetivo tratar os sintomas, as causas e principalmente o processo trombótico.

A terapêutica descrita na literatura consiste na associação dos antiagregantes plaquetários, anticoagulantes, fibrinolíticos, câmara hiperbárica, vasodilatadores e imunossupressores[37,38,43].

Importante
Histopatologia sem infiltrado inflamatório

HANSENÍASE

Doença infecciosa causada pelos bacilos *Mycobacterium leprae e Mycobacterium lepromatosis* que, apesar de diferentes, originam o mesmo quadro clínico caracterizado por acometimento de nervos, pele e vasos sanguíneos[44].

Embora a Organização Mundial de Saúde (OMS), desde o ano 2000, não considere esta doença como uma epidemia em países desenvolvidos, a sua real incidência é muito controversa[45,46].

Em 1966, as apresentações clínicas da Hanseníase foram classificadas pelos critérios de Ridley-Jopling que contemplam o número de organismos e a imunidade do hospedeiro. Esse sistema agrupa os pacientes em cinco categorias além da hanseníase indeterminada (Tabela 2)[47,48].

Desde 2011, a OMS permite uma abordagem simplificada, utilizando apenas o número de lesões cutâneas. Segundo a OMS, os pacientes que apresentam até cinco lesões cutâneas são considerados paucibacilar, enquanto os que possuem seis ou mais recebem o adjetivo de multibacilar (Tabela 2)[48].

Tabela 2: Classificações de Hanseníase.

Critérios de Ridley-Jopling Modificados	Critérios da OMS
indeterminada	paucibacilar
tuberculoide	paucibacilar
Tuberculoide limítrofe	paucibacilar
intermediária	multibacilar
Lepromatosa limítrofe	multibacilar
lepromatosa	multibacilar

O modo de contrair essa doença ainda não é bem estabelecido. Acredita-se que a via respiratória seja a principal porta de entrada, principalmente em indivíduos que tiveram contato com paciente multibacilar. O longo período sem doença após a exposição ao bacilo e a ingerência genética nesta enfermidade ainda não estão explicados na literatura[49,50].

Devido à provável desmielinizarão segmentar, os pacientes apresentam inicialmente máculas cutâneas, diminuição da sensibilidade e parestesia em mãos e pés. Com a pertinente evolução da enfermidade ou dependendo da forma da doença (Tabela 2), observa-se lagoftalmia, lesão em córnea, eritema nodoso, úlceras dolorosas em membros, edema de extremidades, denervação muscular, deformidades ósseas, déficit motor, alteração de marcha, lesões tróficas, infecções e até mesmo choque séptico causados por reações imunológicas não medicamentosas[48,51].

Figura 4

Denervação da musculatura lumbricoide, deformidade do cavo plantar e infecção no paciente com Hanseníase.

Na rotina vascular, a maioria destes pacientes se apresenta após uma evolução negativa. Dificilmente o cirurgião vascular tem a oportunidade de abordar a doença desde o início do diagnóstico, podendo evitar mal perfurante plantar, lesões necróticas tanto traumática de repetição quanto espontâneas como no fenômeno de Lucio[52].

As vasculopatias secundarias à infecção podem apresentar lesões vasculares diretas, indiretas ou ambas. Na hanseníase, alguns autores acreditam que ocorra dano na macro e microcirculação de modo indireto, ou seja, através da resposta imunológica[53].

Ainda sem fisiopatologia totalmente definida, esta doença parece ter como porta de entrada o vasa nervorum que, após ser lesado mediante processo inflamatório e imunológico permite que o agente infeccioso chegue ao nervo, tendo contato com as células de Schwann[54].

Apesar da riqueza de sinais e sintomas clínicos, a hanseníase ainda hoje não possui marcadores séricos que sejam sensíveis e específicos o suficiente frente ao diagnóstico. Desde a década de 90 houve inúmeras tentativas como o CXCL10 que não demonstraram eficiência. Atualmente, o médico é obrigado a realizar biópsia de pele a fim de pesquisar presença do bacilo em nervo cutâneo[55,56].

Em virtude do baixo nível de evidência e recomendação científica (grau 2C), há divergência entre as terapêuticas propostas pela OMS e pelos programas americanos de combate à Hanseníase.

A terapêutica dos pacientes com doença tuberculoide pode ser realizada através da modulação da resistência com associação de rifampicina e dapsona por 12 meses. Nos indivíduos lepromatosos há o acréscimo da clofazimina ao tratamento por 24 meses[57].

Importante

Terapêutica não é consensual

LUPUS

O lúpus eritematoso sistêmico (LES) é uma doença inflamatória crônica, multissistêmica, autoimune, com ampla gama de apresentações e caracterizada pela presença de diversos autoanticorpos conjuntamente aos sintomas clínicos. A doença pode evoluir com manifestações bastante distintas, a depender do sistema acometido (cutâneo, neurológico, renal etc.) e geralmente apresenta períodos de exacerbações e remissões[58].

A etiologia do LES ainda não está totalmente esclarecida, e o desenvolvimento da doença parece estar ligado à predisposição genética e a fatores ambientais, como luz ultravioleta, tabagismo, hormônios e medicamentos. É uma afecção que incide mais em mulheres, e por estar associada à idade jovem, as acomete na fase reprodutiva, na proporção de nove a dez mulheres para homem, e com prevalência variando de 14 a 50/100.000 habitantes, em estudos americanos[59,60].

Em termos práticos, devido ao fato de que o LES não atinge um único órgão, utilizam-se para o diagnóstico critérios de classificação propostos pelo American College of Rheumatology, em 1982, e revisados em 1997[61].

O diagnóstico se fundamenta na presença de, pelo menos, quatro dos onze critérios descritos na tabela 3.

Tabela 3: Critérios de classificação de LES.

Critério	Definição
Rash malar	Lesão eritematosa fixa em região malar, plana ou em relevo, às vezes em forma de borboleta
Lesão discóide	Lesão eritematosa, infiltrada, com escamas queratóticas aderidas, geralmente em formato discóide, que pode evoluir com cicatriz atrófica e discromia
Fotossensibilidade	Exantema cutâneo como reação não-usual à exposição à luz solar, de acordo com a história do paciente ou observado pelo médico
Úlceras orais/nasais	Úlceras orais ou nasofaríngeas, usualmente indolores, observadas pelo médico
Artrite	Dor articular, artrite não-erosiva envolvendo duas ou mais articulações periféricas
Serosite	Pleurite (dor pleurítica, atrito auscultado pelo médico ou evidência de derrame pleural) ou pericardite (documentado por eletrocardiograma, atrito ou evidência de derrame pericárdico)
Alterações renais	Proteinúria persistente (> 0,5 g/dia ou 3+) ou cilindrúria anormal
Alterações neurológicas	Convulsão ou psicose (na ausência de outras causas)
Alterações hematológicas	Anemia, leucopenia (menor que 4.000/mm3 em duas ou mais ocasiões) ou linfopenia (menor que 1.500/mm3 em duas ou mais ocasiões) ou plaquetopenia (menor que 100.000/mm3)
Alterações imunológicas	Anticorpo anti-DNA nativo ou anti-Sm ou presença de anticorpo antifosfolípide
Anticorpos antinucleares	Título anormal de anticorpo antinuclear por imunofluorescência indireta ou método equivalente, em qualquer época, e na ausência de drogas conhecidas por estarem associadas à síndrome do lúpus induzido por drogas

Conforme já explanado no capítulo de "vasculite primária", a vasculopatia do lúpus se classifica como vasculopatia secundária, sendo caracterizada no Consenso de Chapel Hill como uma vasculite associada à doença sistêmica ("vasculite secundária")[24]. Cabe ressaltar que, embora seja achado frequente, acometendo até 70% dos pacientes com lúpus, a vasculopatia não entra como critério diagnóstico de LES (Tabela 3).

A "vasculite secundária" de pequenos vasos pode se apresentar como púrpura palpável, urticária, pústulas, vesículas, petéquias, pequenos hematomas ou eritemas multiformes. Nódulos subcutâneos e livedos reticulares podem ser observados quando o paciente tem envolvimento de pequenos e médios vasos. Se não tratada adequadamente, a "vasculite" pode levar a graves ulcerações e necrose tecidual, comprometendo de forma importante a qualidade de vida do paciente[62].

Figura 5
LUPUS com deformidade anatômica.

A distinção entre vasculopatia secundária do lúpus e manifestações de vasculopatia associadas à Síndrome do Anticorpo Antifosfolípide é de suma importância, pois embora algumas vezes o quadro clínico seja similar, o tratamento difere a depender da etiologia. Muitas vezes essa diferenciação diagnóstica só é obtida através da biópsia do tecido[63].

O arsenal medicamentoso para tratamento do LES vem evoluindo no decorrer dos últimos anos, e deve ser direcionado ao sistema acometido pela doença e à gravidade desta. As drogas mais utilizadas ainda são os inibidores da Cox 2 e os corticoides. Atualmente, há possível associação com novos imunomoduladores e anticorpos monoclonais.

As drogas de primeira escolha na crise são os glicocorticóides.

Agentes antimaláricos como a hidroxicloroquina, drogas imunossupressoras como ciclofosfamida, aziatioprina, metotrexato e micofenolato têm seu papel como substitutos e poupadores de corticoesteroides, visto que em longo prazo essa classe de drogas pode trazer efeitos colaterais deletérios.

Anticoagulantes orais são utilizados quando documentada oclusão venosa ou arterial[64,65].

Anticorpos antiinterleucina 6 (tocilizumab) e bloqueadores do sistema de complemento-C5 (eculizumab) vem sendo testados com resultados promissores.

Bloqueadores de interleucina e anticorpos monoclonais antilinfócitos CD20 (rituximab) também podem ser utilizados[66,67].

Ratificamos que o tratamento do LES é multidisciplinar, alertando o paciente a evitar exposição aos possíveis fatores desencadeantes da doença, como luz solar e tabagismo.

Importante
Quadro clínico intermitente

FEBRE MACULOSA

A febre maculosa é uma doença potencialmente letal causada por bactérias gram negativas do gênero Rickettsia *(Rickettsiaparkeri e Rickettsiarickettsii)*[68].

Epidemiologicamente, possui maior prevalência em áreas rurais como Arizona americano, Amazônia brasileira, Colômbia e México[69,70].

A Rickettsia é transmitida por diferentes carrapatos (cayenne: *Amblyommacajennense;* carrapato marrom do cão: *Rhipicephalussanguineus*; carrapato amarelo do cão: *Amblyommaaureolatum* e carrapato da madeira: *Dermacentorandersoni*) após permanência cutânea maior que 6 horas[68].

Com um período de incubação de 2 a 14 dias, atinge as células do endotélio vascular. A lesão direta do endotélio provoca alteração da permeabilidade vascular por descontrole de prostaglandina[69,71].

Estudos epidemiológicos apontam para subdiagnóstico, inclusive em países endêmicos, pois, inicialmente, os pacientes não denotam a tétrade clássica caracterizada por febre, dor de cabeça, erupção cutânea eritematosa esbranquiçada e história de picada pelo carrapato.

Sem o diagnóstico etiológico, a afecção evolui para edema pulmonar não cardiogênico e síndrome da dificuldade respiratória do adulto. Esses pacientes apresentam hiponatremia causada por liberação de hormônio antidiurético como uma resposta à hipovolemia e redução da perfusão tecidual[69,72].

Infelizmente, muitos indivíduos, além de agravarem o quadro respiratório, associam lesões com necrose cutânea e envolvimento neurológico central e periférico (encefalite, convulsão, surdez, déficit motor), elevando a morbidade e mortalidade[73,74].

Figura 6
Febre maculosa com necrose tecidual em mão esquerda.

Apesar da ingerência sobre os fatores de coagulação, dificilmente ocorre coagulação intravascular disseminada.

Os exames laboratoriais séricos (trombocitopenia) e análise do liquor (leucócitos <100 células por microL com predominância polimorfonuclear ou linfocítica, proteína de 100 a 200 mg / dL e glicose normal) são inespecíficos e muitas vezes não ajudam no diagnóstico[73].

O teste sorológico não detecta o anticorpo nos primeiros cinco dias. Analogamente, IgG positivo em títulos menores a quatro vezes o padrão também não esclarece a investigação, pois pode ser residual de doença antiga[75].

Apesar de sensibilidade questionável, o PCR e a biopsia de pele são métodos de elevada especificidade[76,77].

Radiologicamente, os exames de imagem como radiografia, tomografia e ecocardiograma, normalmente constatam alterações pulmonares sem alterações dos parâmetros cardiológicos como fração de ejeção etc.

Dentro deste contexto, os consensos recomendam iniciar o tratamento com base nos dados epidemiológicos e clínicos dos pacientes. De modo empírico deve-se iniciar o tratamento com doxiciclina a todos os doentes, inclusive as gestantes. O uso de antibiótico é preconizado por pelo menos sete dias após o término da febre (grau 1B)[78,79].

Importante

Lesão pulmonar sem comprometimento cardíaco

REFERÊNCIAS BIBLIOGRÁFICAS

1. *Khamashta MA, Amigo MC. Antiphospholipidsyndorme: overview of pathogenesis, diagnosis, and management. In: Rheumatology, 6, Hochberg MC, Silman AJ, Smolen JS, Weinblatt ME, Weisman MH (Eds), Elsevier, Philadelphia 2015. Vol 2, p.1144.*
2. *Lim W. Antiphospholipid syndrome. Hematology Am SocHematolEduc Program 2013; 2013:675.*
3. *Miyakis S, Lockshin MD, Atsumi T, et al. International consensus statement on an update of the classification criteria for definite antiphospholipid syndrome (APS). J ThrombHaemost 2006; 4:295.*
4. *Bertolaccini ML, Amengual O, Artim-Eser B, et al. Clinical and prognostic significance of non-criteria antiphospholipid antibody tests. In: Antiphospholipid Syndrome: Current Research Highlights and Clinical Insights, Erkan D, Lockshin MD (Eds), Springer International Publishing, 2017. p.171.*
5. *Cervera R, Rodríguez-Pintó I, Colafrancesco S, et al. 14th International Congress on Antiphospholipid Antibodies Task Force Report on Catastrophic Antiphospholipid Syndrome. Autoimmun Rev 2014; 13:699.*
6. *Oku K, Atsumi T, Bohgaki M, et al. Complement activation in patients with primary antiphospholipid syndrome. Ann Rheum Dis 2009; 68:1030.*
7. *Ramos-Casals M, Campoamor MT, Chamorro A, et al. Hypocomplementemia in systemic lupus erythematosus and primary antiphospholipid syndrome: prevalence and clinical significance in 667 patients. Lupus 2004; 13:777.*
8. *Bezerra AS, Polimanti AC, FürstRVdC, Corrêa JA. Algorithm for diagnosisofprimaryvasculitides. Jornal Vascular Brasileiro. 2019;18(0).*
9. *Cervera R, Piette JC, Font J, et al. Antiphospholipid syndrome: clinical and immunologic manifestations and patterns of disease expression in a cohort of 1,000 patients. ArthritisRheum 2002; 46:1019.*
10. *Bezerra AS, Polimanti AC, FürstRVdC, Oliveira RAd, Criado PR, Corrêa JA. Early diagnosis and treatment of LeukocytoclasticVasculitis: case report. Jornal Vascular Brasileiro. 2020;19:e 20180072.*
11. *Bucciarelli S, Espinosa G, Cervera R, et al. Mortality in the catastrophic antiphospholipid syndrome: causes of death and prognostic factors in a series of 250 patients. Arthritis Rheum 2006; 54:2568.*
12. *Erkan D, Espinosa G, Cervera R. Catastrophic antiphospholipid syndrome: updated diagnostic algorithms. Autoimmun Rev 2010; 10:74.*
13. *Abreu JSF, Santos AO, Junior NM, Gouvea C P. Models for releasing the lupus anticoagulant test. J Bras Patol Med Lab. 2018 Jun; 54(3): 153-157.*
14. *Ortel TL, Erkan D, Kitchens CS. How I treat catastrophic thrombotic syndromes. Blood 2015; 126:1285.*

16. *Cervera R. Update on the diagnosis, treatment, and prognosis of the catastrophic antiphospholipid syndrome. CurrRheumatol Rep 2010; 12:70.*

17. *Zar T, Kaplan AA. Predictable removal of anticardiolipin antibody by therapeutic plasma exchange (TPE) in catastrophic antiphospholipid antibody syndrome (CAPS). ClinNephrol 2008; 70:77.*

18. *Shapira I, Andrade D, Allen SL, Salmon JE. Brief report: induction of sustained remission in recurrent catastrophic antiphospholipid syndrome via inhibition of terminal complement with eculizumab. Arthritis Rheum 2012; 64:2719.*

19. *Erkan D, Salmon JE. The Role of Complement Inhibition in Thrombotic Angiopathies and Antiphospholipid Syndrome. Turk J Haematol 2016; 33:1.*

20. *Berman H, Rodríguez-Pintó I, Cervera R, et al. Rituximab use in the catastrophic antiphospholipid syndrome: descriptive analysis of the CAPS registry patients receiving rituximab. Autoimmun Rev 2013; 12:1085.*

21. *Schmidt-Tanguy A, Voswinkel J, Henrion D et al. Antithrombotic effects of hydroxychloroquine in primary antiphospholipid syndrome patients. J ThrombHaemost 2013; 11:19279.*

22. *Olin JW. Thromboangiitisobliterans (Buerger's disease). N Engl J Med 2000; 343:864.*

23. *Klein-Weigel P, Volz TS, Zange L, Richter J. Buerger's disease: providing integrated care. J MultidiscipHealthc. 2016;9:511-518.*

24. *Jennette JC, Falk RJ, Bacon PA, Basu N, Cid MC, Ferrario F, et al. 2012 revised International Chapel Hill Consensus Conference Nomenclature of Vasculitides. Arthritis and rheumatism. 2013;65(1):1-11.*

25. *Lie JT. Thromboangiitisobliterans (Buerger's disease) revisited. PatholAnnu 1988; 23 Pt 2:257.*

26. *Lie JT. Diagnostic histopathology of major systemic and pulmonary vasculitic syndromes. Rheum Dis Clin North Am 1990; 16:269.*

27. *Małecki R, Zdrojowy K, Adamiec R. Thromboangiitisobliterans in the 21st century--a new face of disease. Atherosclerosis 2009; 206:328.*

28. *Eichhorn J, Sima D, Lindschau C, et al. Antiendothelial cell antibodies in thromboangiitisobliterans. Am J Med Sci 1998; 315:17.*

29. *Makita S, Nakamura M, Murakami H, et al. Impaired endothelium-dependent vasorelaxation in peripheral vasculature of patients with thromboangiitisobliterans (Buerger's disease). Circulation 1996; 94:II211.*

30. *Tavakoli H, Rezaii J, Esfandiari K, et al. Buerger's disease: a 10-year experience in Tehran, Iran. ClinRheumatol 2008; 27:369.*

31. *Olin JW, Young JR, Graor RA, et al. The changing clinical spectrum of thromboangiitisobliterans (Buerger's disease). Circulation 1990; 82:IV3.*

32. *Puéchal X, Fiessinger JN. Thromboangiitisobliterans or Buerger's disease: challenges for the rheumatologist. Rheumatology (Oxford) 2007; 46:192.*

33. *Farberow NL, Nehemkis AM. Indirect self-destructive behavior in patients with Buerger's disease. J PersAssess. 1979;43(1):86–96.*

34. *Zanini M, Bertino D, Wulkan C, Ito L. Vasculite ou vasculopatialivedoide?.AnBrasDermatol. 2003;78:755-7.*

35. *Provenza JR, Pedri LE, Provenza GM. Vasculopatialivedóide. RevBrasReumatol. 2016;56:554-6.*

36. *Bezerra AS, Andrade AAAJ, Polimanti AC, Fürst RVC, Criado PR, Corrêa JA. LivedoidVasculopathy: diagnosis and treatment in pregnant women. J Vasc Bras. 2020;19:e20190093.*

37. *Criado PR, Rivitti EA, Sotto MN, Valente NYS, Aoki V, de Carvalho JF, et al. Vasculopatialivedoide: uma doença cutânea intrigante. AnBrasDermatol. 2011;86:961-77.*

38. *BollmannPW, Shimada AK, Michalany NS, Manhani ARAB, Giglio AD. Livedoidvasculopathy: fastinvolutionafteranticoagulanttherapyandhiperbaricoxigentherapy. Einstein. 2011; 9(2 Pt 1):212-5.*

39. *Toth C, Trotter M, Clark A, Zochodne D. Mononeuropathy multiplex in association with livedoidvasculitis. MuscleNerve. 2003;28:634-9.*

40. *Jorge AD, Fantini BC, Rivitti EA, Benabou JE, Vasconcellos C, Criado PR. Análise da frequência de trombofilia em pacientes com atrofia branca de Milian. AnBrasDermatol. 2007;82:25-33.*

41. *Criado PR, Faillace C, Magalhães LS, Brito K, de Carvalho JF. Livedo reticular: classificação, causas e diagnósticos diferenciais. Acta Reumatol Port. 2012: 37: 218-25.*

42. *Micieli R, Alavi A. Treatment for LivedoidVasculopathy A Systematic Review.JAMA Dermatol. 2018;154(2):193-202.*

43. *Deng A, Gocke CD, Hess J, Heyman M, Paltiel M, Gaspari A. Livedoidvasculopathy associated with plasminogen activator inhibitor-1 promoter homozygosity (4G/4G) treated successfully with tissue plasminogen activator. Arch Dermatol. 2006;142:1466-9.*

44. *Singh P, Benjak A, Schuenemann VJ, et al. Insight into the evolution and origin of leprosy bacilli from the genome sequence of Mycobacterium lepromatosis. ProcNatlAcadSci U S A 2015; 112:4459.*

45. *Moet FJ, Schuring RP, Pahan D, et al. Prevalência de hanseníase não diagnosticada anteriormente na população geral do noroeste do Bangladesh. PLoSNeglTropDis 2008; 2: e198.*

46. *Sharma R, Singh P, Loughry WJ, et al. Hanseníase zoonótica no sudeste dos Estados Unidos. Emerg Infect Dis 2015; 21: 2127.*

47. *Ridley DS, Jopling WH. Classification of leprosy according to immunity. A five-group system. Int J Lepr Other Mycobact Dis 1966; 34:255.*

48. *Pardillo FE, Fajardo TT, Abalos RM, et al. Methods for the classification of leprosy for treatment purposes. Clin Infect Dis 2007; 44:1096.*

49. *Araujo S, Freitas LO, Goulart LR, Goulart IM. Molecular Evidence for the Aerial Route of Infection of Mycobacterium leprae and the Role of Asymptomatic Carriers in the Persistence of Leprosy. Clin Infect Dis 2016; 63:1412.*

50. *Moet FJ, Pahan D, Schuring RP, et al. Physical distance, genetic relationship, age, and leprosy classification are independent risk factors for leprosy in contacts of patients with leprosy. J Infect Dis 2006; 193:346.*

51. *Scollard DM, Adams LB, Gillis TP, et al. The continuing challenges of leprosy. ClinMicrobiol Rev 2006; 19:338.*

52. *Rea TH, Jerskey RS. Clinical and histologic variations among thirty patients with Lucio's phenomenon and pure and primitive diffuse lepromatosis (Latapi'slepromatosis). Int J Lepr Other Mycobact Dis 2005; 73:169.*

53. *Satta R, Biondi G. Vasculitis and infectious diseases. G ItalDermatolVenereol. 2015;150(2):211-220.*

54. *Scollard DM, Truman RW, Ebenezer GJ. Mechanisms of nerve injury in leprosy. ClinDermatol. 2015;33(1):46-54.*

55. *Butlin CR, Soares D, Neupane KD, et al. IgM anti-phenolic glycolipid-I antibody measurements from skin-smear sites: correlation with venous antibody levels and the bacterial index. Int J Lepr Other Mycobact Dis 1997; 65:465.*

56. *Scollard DM, Chaduvula MV, Martinez A, et al. Increased CXC ligand 10 levels and gene expression in type 1 leprosy reactions. Clin Vaccine Immunol 2011; 18:947.*

57. *World Health Organization. Guidelines for the Diagnosis, Treatment and Prevention of Leprosy. https://apps.who.int/iris/bitstream/handle/10665/274127/9789290226383-eng.pdf?ua=1 (Accessed on June 10, 2020).*

58. *Tsokos GC. Systemic lupus erythematosus. N Engl J Med. 2011; 365(22):2110–21.*

59. *Moser KL, Kelly JA, Lessard CJ, Harley JB. Recent insights into the genetic basis of systemic lupus erythematosus. Genes Immun 2009; 10:373-379.*

60. *Rus V, Maury EE, Hochberg MC: The epidemiology of systemic lupus erythematosus. In: Wallace DJ, Hahn BH, editors. Dubois lupus erythematosus. 7th ed. Philadelphia: Lippincott Williams & Wilkins; 2007.*

61. *Hochberg MC. Updating the American College of Rheumatology revised criteria for the classification of systemic lupus erythematosus. Arthritis Rheum 40: 1725, 1997.*

62. *Callen JP, Spencer LV, Burruss JB, Holtman J: Azathioprine: an effective, corticosteroid-sparing therapy for patients with recalcitrant cutaneous lupus erythematosus or with recalcitrant cutaneous leukocytoclasticvasculitis. Arch Dermatol 127: 515-22, 1991.*

63. *Jennette JC, Falk RJ. Small-vessel vasculitis. New Engl J Med. 1997; 337:1512-23.*

64. *Kuhn A, Ruland V, Bonsmann G. Cutaneous lupus erythematosus: update of therapeutic options part II. J AmAcadDermatol. 2011; 65:e195-213.*

65. *Finazzi G, Marchioli R, Brancaccio V, et al. A randomized clinical trial of high-intensity warfarin vs. conventional antithrombotic therapy for the prevention of recurrent thrombosis in patients with the antiphospholipid syndrome (WAPS). J ThrombHaemost. 2005; 3:848-53.*

66. *Ramos-Casals M, Soto MJ, Cuadrado MJ, Khamashta MA. Rituximab in systemic lupus erythematosus: a systematic review of off-label use in 188 cases. Lupus 2009; 18:767-776.*

67. *Brodsky RA. Advances in the diagnosis and therapy of paroxysmal nocturnal hemoglobinuria. Blood Rev 2008; 22:65-74.*

68. *Raoult D, Parola P. Rocky Mountain spotted fever in the USA: a benign disease or a common diagnostic error? Lancet Infect Dis 2008; 8:587.*

69. *Drexler NA, Dahlgren FS, Heitman KN, et al. National Surveillance of Spotted Fever Group Rickettsioses in the United States, 2008-2012. Am J Trop Med Hyg 2016; 94:26.*

70. *Straily A, Drexler N, Cruz-Loustaunau D, et al. Notes from the Field: Community-Based Prevention of Rocky Mountain Spotted Fever – Sonora, Mexico, 2016. MMWR Morb Mortal Wkly Rep 2016; 65:1302.*

71. *Rydkina E, Sahni A, Baggs RB, et al. Infection of human endothelial cells with spotted Fever group rickettsiae stimulates cyclooxygenase 2 expression and release of vasoactive prostaglandins. Infect Immun 2006; 74:5067.*

72. *Kaplowitz LG, Robertson GL. Hyponatremia in Rocky Mountain spotted fever: role of antidiuretic hormone. Ann Intern Med 1983; 98:334.*

73. *Buckingham SC, Marshall GS, Schutze GE, et al. Clinical and laboratory features, hospital course, and outcome of Rocky Mountain spotted fever in children. J Pediatr 2007; 150:180.*

74. *Kirkland KB, Marcom PK, Sexton DJ, et al. Rocky Mountain spotted fever complicated by gangrene: report of six cases and review. Clin Infect Dis 1993; 16:629.*

75. *Straily A, Stuck S, Singleton J, et al. Antibody Titers Reactive With Rickettsia rickettsii in Blood Donors and Implications for Surveillance of Spotted Fever Rickettsiosis in the United States. J Infect Dis 2020; 221:1371.*

76. *Paris DH, Dumler JS. State of the art of diagnosis of rickettsial diseases: the use of blood specimens for diagnosis of scrub typhus, spotted fever group rickettsiosis, and murine typhus. CurrOpin Infect Dis 2016; 29:433.*

77. *Channick RN, Lorenzo ME, Wu CC, Hoang MP. Case records of the Massachusetts General Hospital. Case 11-2012. A 60-year-old man with weakness, rash, and renal failure. N Engl J Med 2012; 366:1434.*

78. *Cross R, Ling C, Day NP, et al. Revisiting doxycycline in pregnancy and early childhood--time to rebuild its reputation? Expert Opin Drug Saf 2016; 15:367.*

79. *Biggs HM, Behravesh CB, Bradley KK, et al. Diagnosis and Management of TickborneRickettsial Diseases: Rocky Mountain Spotted Fever and Other Spotted Fever Group Rickettsioses, Ehrlichioses, and Anaplasmosis – United States. MMWR Recomm Rep 2016; 65:1.*

LESÕES VASCULARES SECUNDÁRIAS À NEOPLASIAS ASPECTOS CLÍNICOS

Veridiana Pires de Camargo

Oncologista do Instituto do Câncer do Estado de São Paulo (ICESP/ FMUSP)

Oncologista – Clínica Oncostar

As anomalias vasculares podem ser divididas em duas categorias principais: tumores e malformações. Um histórico médico completo e um exame físico são essenciais para definir qualquer anomalia vascular[1].

Tabela 1: Diferença entre tumores vasculares e malformações.

Tumores Vasculares	Malformações Vasculares
Crescimento progressivo	Anormalidade geralmente congênita
30% visível ao nascimento	Sem preferência de gênero
70% aparecem nas primeiras semanas de vida	Aumenta com trauma, sepse, alterações hormonais
Mulher 3: Homem 1	Geralmente não involui
Crescimento pós-natal rápido seguido de involução	Sem alterações nas células endoteliais
Proliferação de células endoteliais	Alteração de coagulação
Sem alterações de coagulação	Sem melhora com corticoide ou agentes antiangiogênicos
Maioria responde a corticoide em 2 a 3 semanas	

Patologistas, médicos e radiologistas tradicionalmente confundem o diagnóstico de anomalias vasculares usando terminologia médica que não é específica ou definida.

Por volta de meados do século XIX, Virchow propôs uma classificação histopatológica baseada no tamanho e na aparência dos vasos. Então, em 1982, graças aos avanços tecnológicos, Mulliken e Glowacki os classificaram com base na histologia, biologia e apresentação clínica. Eles dividiram as anomalias vasculares em duas categorias principais: tumores e malformações[2].

Em 1996, a Sociedade Internacional para o Estudo de Anomalias Vasculares (ISSVA) adotou e modificou a classificação original de Mulliken e Glowacki[3]. Este sistema de classificação agora é amplamente aceito para diagnosticar e gerenciar adequadamente as anomalias vasculares.

Tabela 2: Tumores vasculares benignos e malignos.

Tumores Vasculares Benignos	Tumores Vasculares de Malignidade Intermediária	Tumores Vasculares Malignos
Hemangioma capilar Hemangioma cavernoso Hemangioma venoso Hemangioma arterivenoso Hemangioma epitelióide Hemangioma de tecido granular Hemangioma de partes moles profundo Angiomatose	Hemagioendotelioma epitelioide Hemagioendotelioma de células fusiformes Angioendotelioma papiliferoendo vascular maligno	Angiossarcoma Sarcoma de Kaposi

TUMORES VASCULARES BENIGNOS

Hemangioma Infantil

Os hemangiomas infantis são os tumores benignos mais comuns na infância e ocorrem em aproximadamente 5% a 10% da população. Podem aparecer em qualquer parte do corpo, mas mais comumente afetam a pele, especialmente da cabeça e pescoço (60%), tronco (25%) e extremidades (15%)[3,4,5]. A maioria aparece semanas a meses após o nascimento, mas 30% a 50% pode apresentar uma lesão precursora ao nascimento[5,6]. Os hemangiomas infantis passam por três fases distintas – proliferação, involução e fase involuída. Os hemangiomas infantis podem ser localizados ou segmentarem e apresentar-se como lesões solitárias (85%) ou múltiplas (15%)[3,4,5,6].

Múltiplos hemangiomas focais foram associados a um maior risco de hemangiomas viscerais, afetando principalmente o fígado, o sistema gastrointestinal e os pulmões[6].

A involução normalmente começa 12 a 18 meses após o nascimento e pode levar de 5 a 10 anos para involuir completamente[3,4,5,6]. Estudos clínicos revelam que a taxa de involução em crianças é de 50% aos 5 anos, 70% aos 7 anos e 90% aos 9 anos.

A melhor técnica de imagem para diagnosticar anomalias vasculares é a ressonância magnética[3,4,5,6]. Ela permite o delineamento da lesão e auxilia na avaliação de anomalias adjacentes ou viscerais. Durante a fase proliferativa, a ressonância magnética e a tomografia computadorizada podem demonstrar lesões bem circunscritas, densamente lobuladas e com realce uniforme com vasos de alimentação e drenagem dilatados. A presença de uma massa parenquimatosa com evidência de vasos de alto fluxo na ressonância magnética é característica de hemangiomas[5,6].

Quando se trata de tratamento de anomalias vasculares, uma abordagem de equipe multidisciplinar continua a ser fundamental para resultados ideais. O objetivo final é manter a morbidade e a mortalidade baixas, a funcionalidade alta e alcançar o melhor resultado estético

possível[7,8]. Os hemangiomas infantis podem ser tratados por observação ativa, por meios farmacológicos ou cirúrgicos. Cada paciente deve ser avaliado e tratado individualmente. Após o diagnóstico, a idade da criança, o tamanho e a localização da lesão são as características mais importantes para ajudar a orientar os médicos em relação ao tratamento adequado[1]. (Tabela 3)

Tabela 3: Tratamento dos hemangiomas infantis.

Hemangiomas Infantis	
Observação	Involução espontânea com 10 a 12 meses
Corticoide	Crescimento rápido, ulceração, via aérea, visão
Propanolol	Redução de lesões na dose 2mg/kg/dia
Quimioterapia com Vincristina	Resistência ao corticoide
Interferon alpha	Resistente ao corticoide em altas doses

A intervenção cirúrgica precoce é geralmente indicada para lesões que causam: (1) obstrução – visual ou subglótica; (2) deformação – distorção periorbital com ambliopia astigmática secundária; (3) sangramento ou ulceração que não responde à terapia médica ou a laser; (4) cicatriz – ulceração mais pronunciada do que cicatriz cirúrgica[2]. (vide capítulo pertinente)

Hemagioma Congênito

Embora hemangiomas congênitos e hemangiomas infantis pareçam grosseiramente muito semelhantes, eles são histopatologicamente, patogeneticamente e imuno-fenotipicamente distintos. Os hemangiomas congênitos em geral não têm preferência por sexo, são totalmente desenvolvidos ao nascimento e apresentam teste negativo para o marcador imuno-histoquímico GLUT 1. Os hemangiomas congênitos apresentam crescimento proporcional, geralmente são solitários e mais comumente presentes nas extremidades, passando pela fase proliferativa in útero, o que possibilita o diagnóstico por exames de imagem pré-natal. Eles podem ser classificados de modo simplificado em: hemangiomas congênitos de involução rápida e hemangiomas congênitos não invasivos[1].

Granuloma Piogênico

O hemangioma capilar lobular (HCL), comumente conhecido como granuloma piogênico, é o segundo tumor vascular mais comum em crianças. A idade média de apresentação é de 6 anos, mas pode ser encontrado em qualquer idade. Além de artelho e região periugueal, é encontrado na região da cabeça e pescoço.

A gestão depende da localização e do tamanho. O HCL pequeno pode ser removido por excisão de barbear com curetagem e eletrodissecção leve na base da lesão. Alguns desses tumores também podem responder ao tratamento com nitrato de prata[1].

Hemangiotelioma Kaposiforme

O hemangioendotelioma kaposiforme pode estar presente ao nascimento ou se desenvolver depois, com 75% ocorrendo na primeira infância (geralmente antes dos 2 anos)[6]. Frequentemente ocorrem fora da região cervico facial, afetando o tronco, as extremidades e o retroperitônio.

O tratamento farmacológico é usado para lesões não passíveis de ressecção, como aquelas localizadas em áreas inacessíveis como o mediastino ou retroperitônio, ou aquelas lesões que são muito grandes para ressecção. Os regimes quimioterápicos, consistindo em ciclofosfamida, vincristina e actinomicina D também têm sido usados[1].

Angioblastoma de Nakagawa

O angioblastoma de Nakagawa é um tumor vascular raro, intimamente relacionado ao Hemagioendotelioma Kaposiforme[2]. Os angiomas em tufos são mais leves e superficiais do que os hemangioendotelimas kaposiformes. O início ocorre durante a primeira infância (antes dos 5 anos), mas ocasionalmente está presente ao nascimento (15%). Eles podem se apresentar como tumores solitários, grandes máculas infiltradas ou placas com pápulas sobrepostas[7].

O fenômeno de Kasabach-Merritt é um achado clínico que pode acompanhar os casos de angioblastoma de Nakagawa e os hemagioendoteliomas kaposiformes. Geralmente se apresenta como sensibilidade, crescimento rápido e hematomas em um tumor de tecidos moles em crescimento. Apresenta-se como uma coagulopatia de consumo com trombocitopenia (<10.000 / mm3) e baixos níveis de fibrinogênio, associada a anormalidades hematológicas como anemia, dímeros-D elevados, tempo de protrombina e tempo de tromboplastina parcial. As mortalidades do Hemangioendotelioma Kaposiforme e do Angioblastoma de Nakagawa, complicadas pelo fenômeno de Kasabach-Merritt pode chegar a 50%[3]. O tratamento, como qualquer outra anomalia vascular,

deve ser feito de maneira multidisciplinar. Corticosteroides isolados raramente são eficazes, mas ainda são usados como tratamento de primeira linha. A cirurgia pode ser curativa, mas raramente é viável. A vincristina demonstrou ser altamente eficaz, mas as recaídas são frequentes. Terapias de suporte como transfusões de fibrinogênio e plasma fresco congelado são úteis. As transfusões de plaquetas devem ser evitadas, exceto antes de procedimentos cirúrgicos ou sangramento ativo, pois podem causar aumento do tumor[7]. A heparina, que é útil na coagulopatia de consumo observada nas malformações vasculares, não deve ser usada na presença de KMP. A heparina causa a liberação de FGF, resultando em crescimento acelerado do tumor e aumento do sangramento.

SARCOMAS VASCULARES

Sarcomas vasculares surgem de vasos sanguíneos e podem variar de neoplasias benignas sem potencial metastático, como hemangiomas a angiossarcomas, com uma propensão extremamente alta para recorrência local e metástase[10].

Hemangioendotelioma Epitelióide (EHE)

EHE pode ocorrer nos tecidos moles, osso, fígado e pulmão. O EHE dos tecidos moles é uniformemente distribuído entre homens e mulheres, ao passo que o do fígado e pulmão ocorrem mais comumente em mulheres e tendem a ser multifocais com crescimento extenso ao longo de pequenos vasos. Os sintomas são inespecíficos; a apresentação com uma massa dolorosa ou sensível é comum nos tecidos moles. Em outros sites, os sintomas dependem da localização. O tumor também pode ser assintomático, especialmente no fígado, onde pode ser um achado incidental em até 42% dos pacientes[10].

A biópsia é necessária para estabelecer o diagnóstico e, devido ao padrão de crescimento sólido e aparência epitelióide, esse tumor pode ser confundido com um carcinoma metastático. A recorrência local ocorre em cerca de 12–13% [1, 2] dos pacientes com EHE dos tecidos moles. EHEs ósseo, hepático e pulmonar costumam ser multifocais no momento do diagnóstico e podem não ser ressecáveis quando finalmente diagnosticados. O prognóstico de EHE é variável e frequentemente imprevisível. Em cerca de um terço dos pacientes com EHE, o EHE pode metastatizar (intervalo de 21-31%), e a mortalidade varia de 13% em EHE de tecidos moles a 31% em EHE de osso e 43% em EHE do fígado[11,12,13].

Os tumores de partes moles isolados devem ser tratados com ressecção curativa com margens adequadas. Por causa do risco de recorrência local de 13%, a radioterapia pré / pós-operatória deve ser considerada em pacientes onde boas margens não são possíveis ou não puderam ser estabelecidas. Visto que metade dos pacientes com metástase desenvolve metástase nodal, eles

devem ser considerados para ressecção, o que pode resultar em sobrevida livre de doença em longo prazo. Em outros pacientes com doença verdadeiramente multifocal, nenhuma intervenção é sugerida até que o comportamento biológico seja avaliado com acompanhamento próximo (TC a cada 3 meses)[10].

O transplante de fígado é a modalidade mais comumente estudada no tratamento do EHE hepático. Mesmo no estudo que relatou a maior taxa de sobrevida em 5 anos, a taxa de sobrevida livre de doença em 5 anos foi de apenas 60,2%. Pacientes submetidos a transplante de fígado provavelmente estão em um estágio anterior na história natural de EHE e tendem a ter melhor sobrevida em 5 anos, e comparações com terapia médica (que geralmente é usada no tratamento de pacientes com doença em estágio mais avançado) deve ser feito com cautela[14].

EHE pode ocorrer no osso e é mais frequentemente multifocal (55%[3]), com envolvimento predominantemente esquelético. O envolvimento visceral parece ser o critério mais importante no prognóstico de EHE no osso[12].

A doxorrubicina pode ter algum benefício, mas a eficácia de outros agentes é incerta e requer mais estudos. A terapia sistêmica com agentes antiangiogênicos também parece promissora. Em um ensaio clínico de fase II de bevacizumabe em pacientes com EHE que envolveu sete pacientes, duas respostas parciais (29%), quatro pacientes com doença estável (57%) e um paciente com doença progressiva (14%) foram observadas[15]. Outro estudo de fase II, do French Sarcoma Group usando sorafenibe (800 mg por dia), inscreveu 13 pacientes com EHE progressivo para determinar a taxa livre de progressão de 9 meses. Quatro dos 13 pacientes (30,7%) permaneceram sem progressão em 9 meses. Duas respostas parciais foram observadas no ensaio, que durou 2 meses e 9 meses[16]. O interferon alfa-2b demonstrou produzir regressão substancial em um paciente com doença extra-hepática submetido a transplante de fígado. Outros inibidores da angiogênese com atividade relatada incluem a talidomida e a lenalidomida[10].

A escolha da terapia ideal para pacientes com EHE permanece um desafio na ausência de bons ensaios clínicos prospectivos com um braço de controle. EHE pode frequentemente ter um curso clínico indolente que dura vários anos, quando o paciente pode permanecer assintomático, com a doença sofrendo progressão lenta com períodos de doença estável e em alguns casos raros até regressão espontânea. O ritmo lento de crescimento do EHE com períodos prolongados de estabilidade, mesmo na ausência de qualquer tratamento, torna difícil interpretar relatórios de benefício clínico sem controles adequados[10].

Importante
EHE não possui terapêutica padronizada

Angiossarcomas

Os angiossarcomas são extremamente raros (menos de 2% de todos os sarcomas), constituindo neoplasias mesenquimais altamente agressivas que mostram diferenciação endotelial, recapitulando muitas das características funcionais e morfológicas do endotélio normal.

Linfedema crônico e exposição à radiação são os fatores predisponentes mais reconhecidos para o desenvolvimento de angiossarcomas. O linfedema crônico de qualquer origem pode predispor ao desenvolvimento de angiossarcoma, e a ocorrência de angiossarcoma no quadro de linfedema é conhecida como síndrome de Stewart-Treves[10].

A exposição à radiação é um fator predisponente bem documentado no desenvolvimento de angiossarcoma e é comumente observada em pacientes que se submetem à radioterapia para câncer de mama. O verdadeiro angiossarcoma pós-radioterapia ocorre na ausência de linfedema em pacientes com câncer de mama e outros tipos de câncer, como a doença de Hodgkin, câncer endometrial e câncer cervical. A latência após a exposição pode ser de 10 anos ou mais. Outras causas menos frequentes incluem: imunossupressão após transplante de rim ou fígado, presença de material estranho e exposição ao cloreto de vinila, dióxido de tório e arsênico. O angiossarcoma pode ocorrer em associação com outras doenças, como síndrome de Maffucci, retinoblastoma, xerodermapigmentoso, síndrome de Klippel-Trénaunay-Weber, neurofibromatose e outros tumores neurogênicos[10].

O angiossarcoma cutâneo sem linfedema ocorre comumente na região da cabeça e pescoço, o couro cabeludo especialmente parece ser um local favorecido, contribuindo com 31–52%[17,18] dos casos, seguido por extremidades e outros locais. Uma história típica inclui o desenvolvimento de uma área semelhante a um hematoma que não desaparece e continua a aumentar. O sangramento dessas lesões é corriqueiro e costuma ser o motivo mais comum para procurar atendimento médico. Lesões avançadas são elevadas e nodulares, com porções da lesão ulceradas. O envolvimento é frequentemente multifocal, o que leva à dificuldade de avaliar clinicamente a extensão da lesão e planejar a terapia local, resultando em altas taxas de falha associadas à terapia local inicial[10].

O cuidado multidisciplinar em um centro de sarcoma de alto volume é fortemente recomendado devido à raridade do angiossarcoma e à falta de ensaios clínicos randomizados para orientar o tratamento[10].

A terapia sistêmica constitui a base do tratamento para os pacientes com angiossarcoma metastático. A taxa de resposta entre pacientes com angiossarcoma é de 29,5% com doxorrubicina convencional e 33% com as lipossomais. A sobrevida livre de progressão varia de 3 meses a 3,7 meses para a doxorrubicina e de 4,2 meses a 5 meses para a doxorrubicina lipossomal[17]. O estudo ANGIOTAX, um ensaio de fase II que envolveu 30 pacientes com angiossarcoma recebendo paclitaxel a 80 mg / m2 (dias 1, 8 e 15 de um ciclo de 4 semanas) mostrou uma taxa de resposta de 18% em 4 meses, com um tempo médio de progressão de 4 meses[19]. (Figura 1)

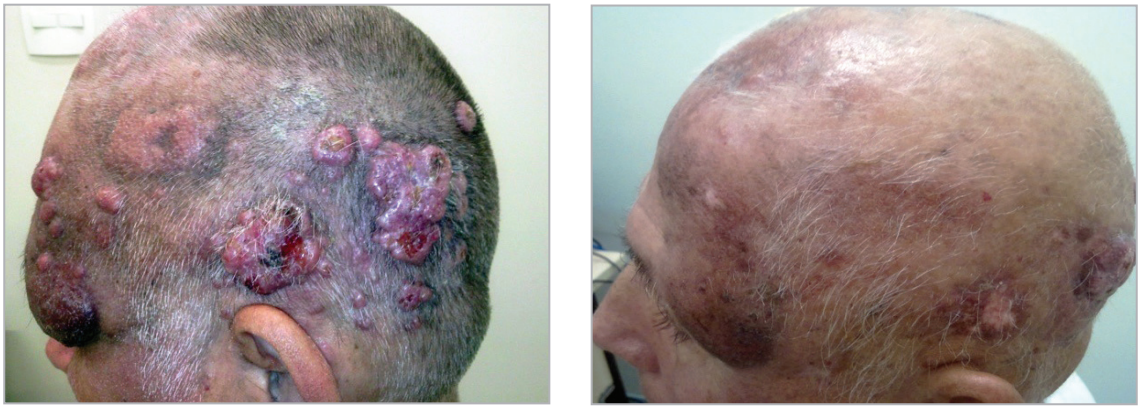

Figura 1

Paciente idoso com Angiossarcoma de couro cabeludo com resposta parcial com Paclitaxel semanal.

Uma análise retrospectiva de 117 pacientes com angiossarcoma metastático demonstrou que o paclitaxel semanal pode ter eficácia comparável à da doxorrubicina como agente único em pacientes com angiossarcoma cutâneo[18].

Outros agentes quimioterápicos usados no angiossarcoma incluem: gemcitabina com ou sem docetaxel, associação de doxorrubicina e ifosfamida e vinorelbine. Além disso, agentes anti-angiogênicos como bevacizumab, sunitinib, sorafenib e pazopanib também demonstraram atividade[10].

O angiossarcoma cutâneo apresenta alto índice mutacional (TMB), variações missense de aminoácidos com aumento de resíduos hidrofóbicos e assinatura ultravioleta mutacional que são preditores importantes de resposta a inibidores de checkpoint. Diversos relatos de resposta significativa destes tumores aos inibidores de PD-1, associados ou não ao Ipilimumab, vêm sendo publicados recentemente[28,29].

Importante

Envolvimento multifocal dificulta a terapêutica

Sarcoma de Kaposi (SK)

Tabela 4: Classificação de risco do Sarcoma de Kaposi – SIDA[26].

	Baixo Risco	Alto Risco
Tumor	Confinado à pele ou linfonodo	Edema
Sistema Imunológico	CD4 >200	CD4<200
Doença Sistêmica	Ausência de infecção oportunista, sintomas B Performance > 70	História de infecção oportunista Presença de sintomas B Performance status <70 Doença relacionada ao HIV

O sarcoma de Kaposi exibe ampla variação clínico-patológica, dependendo (I) da localização das lesões de sarcoma de kaposi (linfonodo, interno ou cutâneo), (II) estágio clínico (patch, placa, nodular) e (III) classificação epidemiológica. Este último inclui Sarcoma de Kaposi clássico em homens idosos, SK africano (endêmico) em homens africanos mais jovens e crianças da África Central, SK iatrogênico (principalmente em pacientes transplantados, mas também devido à quimioterapia e outras terapias imunossupressoras) e epidemia associada ao HIV / AIDS SK[20].

Todas as variantes do KS são causadas pelo herpesvírus[8]. associado ao sarcoma de Kaposi. AIDS-SK responde à reconstituição imunológica e supressão do HIV. Dependendo da localização geográfica e da gravidade da apresentação, 50% do AIDS-KS responde à terapia anti-retroviral (TARV). O TARV de última geração e o monitoramento de sua eficácia são essenciais no tratamento do SK-AIDS e geralmente são suficientes. O objetivo é reconstituir o sistema imunológico e suprimir a replicação do HIV, seja no contexto de pacientes virgens de tratamento, em que as lesões do SK são a primeira indicação de infecção pelo HIV, ou no contexto da AIDS, onde as lesões do SK indicam falha no tratamento antiretroviral (TARV) do HIV[21,22,23].

A quimioterapia citotóxica representa o padrão de tratamento para SK[104], incluindo em crianças. Os agentes que danificam o DNA, como a doxorrubicina, são eficazes em 60–80% dos pacientes com SK nos EUA, o que, por outro lado, implica que a terapia de última geração falha em até um terço dos pacientes com SK (Figura 2). A sobrevida média em resposta à quimioterapia citotóxica é pior em ambientes com recursos limitados e populações com acesso aquém do ideal ao tratamento do HIV e do câncer[20].

As formulações lipossomais de doxorrubicina ou daunorrubicina minimizam a toxicidade sistêmica. (Figura 2)

Além disso, o paclitaxel também mostra eficácia clínica contra SK.

Frequentemente, é considerada uma terapia de segunda linha ou usada em situações onde a doxorrubicina não está disponível[24,25].

Figura 2

Paciente com Sarcoma de Kaposi – SIDA em quimioterapia com Doxorrubicina Lipossomal.

Imunoterapia em Sarcoma de Kaposi

O uso de interferon alfa modificador de resposta biológica foi aprovado para o tratamento do sarcoma de Kaposi antes da disponibilidade de antraciclinas lipossomais. Interferons foram amplamente estudados e mostraram taxa de resposta objetiva de 40% em pacientes com sarcoma de Kaposi epidêmico. Resposta ao interferon frequentemente requer tratamento contínuo por 6 meses ou mais, uma vez que o tempo de resposta é normalmente superior a quatro meses. O interferon alpha não deve ser considerado uma opção terapêutica atualmente para pacientes com sarcoma de Kaposi[20].

O uso de imunoterapia com uma combinação de Ipilimumabe em dose baixa associada ao Nivolumabe foi relatado em análise preliminar da fase de estudo II braço único no Congresso americano da ASCO 2020, com taxa de resposta de 50% em pacientes com sarcoma de Kaposi tratados previamente com quimioterapia[27].

Importante
Não usar interferon alpha
Futuro: imunoterapia combinada

CONCLUSÃO

A diferenciação das lesões vasculares tumorais das malformações é fundamental para a instituição rápida do melhor tratamento. No caso de tumores vasculares agressivos como os angiossarcomas, sua diferenciação rápida com hematomas ou malformações vasculares contribuem para melhorar o prognóstico destes pacientes.

REFERÊNCIAS BIBLIOGRAFICAS

1. *Buchanan EP etal.Vasculartumors.SeminPlastSurg 2014; 28: 49–57.*
2. *Gampper TJ, Morgan RF. Anomalias vasculares: hemangiomas. PlastReconstrSurg 2002; 110 (2): 572–585, questionário 586, discussão 587-588.*
3. *Burns AJ, Navarro JA, Cooner RD. Classificação de anomalias vasculares e o tratamento abrangente de hemangiomas. PlastReconstrSurg 2009; 124 (1, Supl) 69e – 81e).*
4. *Lowe LH, Marchant TC, Rivard DC, Scherbel AJ. Vascular malformations: classification and terminology the radiologist needs to know. SeminRoentgenol 2012;47(2):106–117.*
5. *Picard A, Boscolo E, Khan ZA, et al. IGF-2 and FLT-1/VEGF-R1 mRNA levels reveal distinctions and similarities between congenital and common infantile hemangioma. Pediatr Res 2008; 63(3):263–267.*
6. *Maguiness SM, Frieden IJ. Vascular Birthmarks. In: L.A. Schachner& R. C. Hansen, eds. PediatricDermatology. 4 th ed. Philadelphia, PA: Mosby; 2011.*
7. *Donnelly LF, Adams DM, Bisset GS III. Vascular malformations and hemangiomas: a practical approach in a multidisciplinary clinic. AJR Am J Roentgenol 2000;174(3):597–608 15.*
8. *Metry D, Heyer G, Hess C, et al; PHACE Syndrome Research Conference. Consensus statement on diagnostic criteria for PHACE syndrome. Pediatrics 2009;124(5):1447–1456.*
9. *Chim H, Drolet B, Duffy K, Koshima I, Gosain AK. Vascular anomaliesandlymphedema. PlastReconstrSurg 2010;126(2):55e–69e.*
10. *Patel S et al. Vascular sarcomas.CurrOncol Rep (2013) 15:347–355.*
11. *Mentzel T, Beham A, Calonje E, Katenkamp D, Fletcher CD. Epithelioid hemangioendothelioma of skin and soft tissues: clinicopathologic and immunohistochemical study of 30 cases. Am J SurgPathol. 1997;21:363–74. 3.*
12. *Kleer CG, Unni KK, McLeod RA. Epithelioid hemangioendothelioma of bone. Am J SurgPathol. 1996;20:1301–11.*
13. *Makhlouf HR, Ishak KG, Goodman ZD. Epithelioid hemangioendothelioma of the liver: a clinicopathologic study of 137 cases. Cancer. 1999;85:562–82.*
14. *Mehrabi A, Kashfi A, Fonouni H, et al. Primary malignant hepatic epithelioid hemangioendothelioma: a comprehensive review of the literature with em.*
15. *Agulnik M, Yarber JL, Okuno SH, et al. An open-label, multicenter, phase II study of bevacizumab for the treatment of angiosarcoma and epithelioid hemangioendotheliomas. Ann Oncol. 2013;24:257–63.*
16. *Chevreau C, Le Cesne A, Ray-Coquard I, Italiano A, Cioffi A, Isambert N, et al. Sorafenib in patients with progressive epithelioid hemangioendothelioma: a phase 2 study by the French Sarcoma Group (GSF/GETO). Cancer. 2013;119:2639–44. Largest prospective clinical trial in EHE using a targeted therapy.*

17. *Fury MG, Antonescu CR, Van Zee KJ, Brennan MF, Maki RG. A 14-year retrospective review of angiosarcoma: clinical characteristics, prognostic factors, and treatment outcomes with surgery and chemotherapy. Cancer J. 2005;11:241–7. 71.*

18. *Italiano A, Cioffi A, Penel N, et al. Comparison of doxorubicin and weekly paclitaxel efficacy in metastatic angiosarcomas. Cancer. 2012;118:3330–6. 79.*

19. *Penel N, Bui BN, Bay JO, et al. Phase II trial of weekly paclitaxel for unresectable angiosarcoma: the ANGIOTAX Study. J Clin Oncol. 2008;26:5269–74.*

20. *Schneider J W et al. Diagnosis and Treatment of Kaposi Sarcoma. Am J ClinDermatol. 2017 August; 18(4): 529–539.*

21. *Krown SE, Borok MZ, Campbell TB, Casper C, Dittmer DP, Hosseinipour MC, et al. Stage- stratified approach to AIDS-related Kaposi's sarcoma: implicationsfor resource-limited environments. J Clin Oncol. 2014 Aug 10; 32(23):2512–3.*

22. *Stebbing J, Sanitt A, Nelson M, Powles T, Gazzard B, Bower M. A prognostic index for AIDS- associated Kaposi's sarcoma in the era of highly active antiretroviral therapy. Lancet. 2006 May 6; 367(9521):1495–502.*

23. *Krell J, Stebbing J. Broader implications of a stage-guided stratified therapeutic approach for AIDS-related Kaposi's sarcoma. J ClinOncol. 2014 Feb 10; 32(5):373–5.*

24. *Rosenthal E, Poizot-Martin I, Saint-Marc T, Spano JP, Cacoub P, Group DNXS. Phase IV study of liposomal daunorubicin (DaunoXome) in AIDS-related Kaposi sarcoma. Am J ClinOncol. 2002 Feb; 25(1):57–9*

25. *Raimundo K, Biskupiak J, Goodman M, Silverstein S, Asche C. Cost effectiveness of liposomal doxorubicin vs. paclitaxel for the treatment of advanced AIDS-Kaposi's sarcoma. J Med Econ. 2013; 16(5):606–13*

26. *S.E. Krown, M.A. Testa, J. Huang.AIDS-related Kaposi's sarcoma: prospective validation of the AIDS Clinical Trials Group staging classification. AIDS Clinical Trials Group Oncology Committee.*

27. *Lotem M et al. A phase II single-arm study of nivolumab and ipilimumab (Nivo/Ipi) in previously treated Classic Kaposi sarcoma (CKS). Journal of Clinical Oncology 37, no. 15_suppl (20 de maio de 2019).*

28. *Florou, V., Rosenberg, A.E., Wieder, E. et al. Angiosarcoma patients treated with immune checkpoint inhibitors: a case series of seven patients from a single institution. j. immunotherapy cancer 7, 213 (2019).*

29. *Bauer S et al. Dramatic Response of a PD-L1–Positive Advanced Angiosarcoma of the Scalp to Pembrolizumab.JCO Precision Oncology.2018:2, 1-7.*

DISPLASIA FIBROMUSCULAR (DFM)

Alexandre Sacchetti Bezerra

Professor da Disciplina de Cirurgia Vascular da Faculdade de Medicina do ABC
Cirurgião Vascular do Governo do Estado de São Paulo – Instituto de Infectologia Emílio Ribas
Membro Titular da Sociedade Brasileira de Angiologia e Cirurgia Vascular
Membro da Society for Vascular Surgery

Luciana Moreira Alves

Nefrologista – Lifemed / SP
Membro da Sociedade Brasileira de Nefrologia
Membro do American College of Lifestyle Medice

Alexandre Sacchetti Bezerra
Luciana Moreira Alves

DEFINIÇÃO[1]

Antigamente, definia-se Displasia Fibromuscular (DFM) como proliferação de músculo liso e tecido fibrótico na parede dos vasos gerando deformidades anatômicas como tortuosidades, aneurismas e estenoses.

Hoje, define-se DFM como deformidades vasculares de etiologia desconhecida que se apresentam como tortuosidades, aneurismas, estenoses, dissecções e outras alterações que não estão relacionadas nem à inflamação nem à aterosclerose.

Essas distorções anatômicas muitas vezes são visualizadas em exames de pacientes assintomáticos, mas que podem possuir disfunção parenquimatosa distal às respectivas lesões.

Importante
Não há inflamação
Não há aterosclerose

ETIOLOGIA[2,3,4]

Desconhecida
Hipóteses:

- Hereditário
- Gene 1 regulador 1 da actina / fosfatase (PHACTR1)
- Hormonal (predominância em mulheres)
- Trauma / fatores mecânicos

EPIDEMIOLOGIA[1,5,6,7,8]

Prevalência menor que 1%
Cerca de 60% dos portadores possuem múltiplas artérias acometidas
Cerca de 90% dos acometidos são mulheres

SÍTIOS ANATÔMICOS MAIS FREQUENTES[1,5]

Terços distais das artérias renais (60% – 75%)
Carótidas extracranianas (25% – 30%)
Artérias viscerais (8% – 11%)

Importante
Terço DISTAL das artérias renais

QUADRO CLÍNICO POSSÍVEL[1,5,9]

A maioria dos pacientes são assintomáticos
Atenção especial para:

- Hipertensão renovascular (Tabela 1)
- Acidente vascular cerebral (AVC) / Ataque isquêmico transitório (AIT)
- Aneurisma (artéria renal)
- Ruptura de aneurisma (intracraniano)
- Dissecção arterial (carótidas)
- Oclusão arterial (múltiplas artérias)

Tabela 1: Caracterização de Hipertensão Renovascular (HRV) – modificado.

Caracterização
Início antes dos 30 anos ou depois dos 60 anos
Difícil controle pressórico: uso de três ou mais anti-hipertensivos
Ausência de antecedentes familiares
Piora da função renal com uso de: • inibidores da enzima conversora da angiotensina (IECA) • bloqueadores dos receptores de angiotensina (BRA)
Início súbito da hipertensão

Importante
Maioria assintomáticos
Hipertensão renovascular

CLASSIFICAÇÃO RADIOLÓGICA[1] (TABELA 2)

De acordo com o primeiro consenso internacional publicado em 2019, as DFM devem ser classificadas em focais e multifocais *("First international consensus on the diagnosis and management of fibromuscular dysplasia").*

A figura 1, publicada no consenso de 2019, exemplifica de maneira extremamente didática o conceito de focal e multifocal.

- A: artéria renal com lesão multifocal / "colar"
- B: artéria renal com lesão focal / "circunferencial"
- C: artéria carótida com lesão multifocal / "colar"
- D: artéria carótida com lesão focal / "circunferencial"

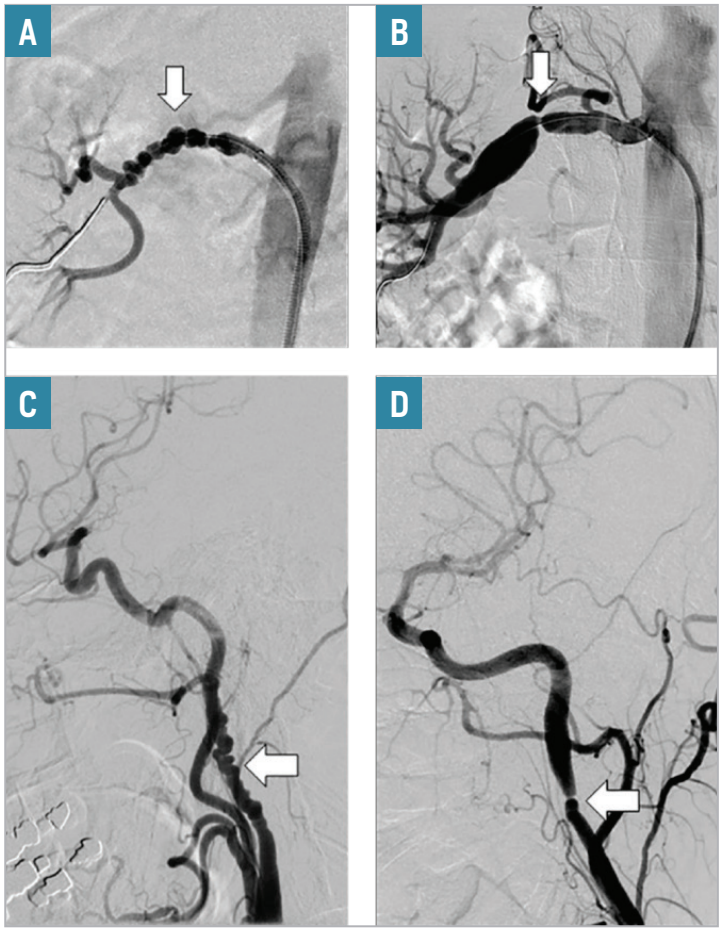

Figura 1
Angiografia com classificação radiológica.

Importante
As DFM são classificadas em focais ou multifocais

CLASSIFICAÇÃO HISTOLÓGICA[1,10] (TABELA 2)

A classificação histológica está em desuso devido à dificuldade em se obter amostras teciduais para exame anatomopatológico. A coleta de material tem elevada morbidade aos pacientes.

Tabela 2: Classificação de DFM.

Classificação	
Multifocal (Displasia medial)	Fibroplasia medial (maior prevalência)
	Fibroplasia perimedial (menor prevalência)
	Hiperplasia medial (pode ser focal)
Focal	Fibroplasia íntima
	Fibroplasia adventícia / periarterial

EXAMES COMPLEMENTARES DIAGNÓSTICOS[1,11,12,13,14,15,16,17]

Segue abaixo, alguns conceitos primordiais na investigação diagnóstica dos pacientes com DFM.

Independente do sítio anatômico e consequências funcionais apresentadas pelos pacientes portadores de DFM, em alguns casos, não é possível se estratificar e determinar com facilidade o melhor exame a ser realizado.

A complementação radiológica abrange inúmeras informações e algumas peculiaridades como uso de contraste, radiação etc.

Cabe à equipe médica ponderar os achados clínicos em meio às informações apresentadas pelos exames complementares.

Angiotomografia

Exame padrão ouro (Figura 2).

Evidencia alteração do córtex renal em ambos os rins independente da lesão artérial ser uni ou bilateral.

Correta localização e avaliação da estenose da artéria (Figura 2).

Não hiperestima as estenoses em artérias carótidas internas.

Correta mensuração da lesão aneurismática.

Não permite a mensuração pressórica pré e pós-estenose como o exame arteriográfico seletivo.

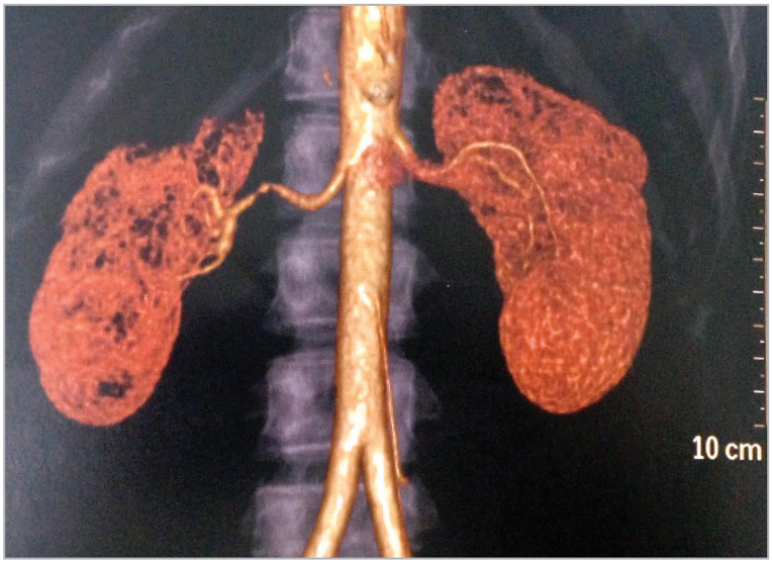

Figura 2
Angiotomografia evidenciando nítida alteração na perfusão em rim direito devido à DFM focal em terço distal da artéria renal direita.

Angioressonância

Pode hiperestimar a lesão em investigação

Arteriografia Diagnóstica

Realizada em caso de tratamento ("arteriografia armada" / angioplastia).

Vale lembrar que em alguns sítios anatômicos, como artérias carótidas, a indicação de arteriografia armada seguida de angioplastia de maneira rotineira já é proscrita pela maioria das revisões presentes na literatura.

Permite a mensuração pressórica intraluminal tanto pré como pós-lesão.

Muitas vezes as imagens realizadas por métodos não invasivos não refletem a real diferença pressórica intraluminal.

Possui maior morbidade quando comparado a outros métodos.

USG Doppler Arterial

Método eficaz na triagem inicial de pacientes com suspeita de lesão.

Avalia as lesões através de conceitos indiretos como velocidade de fluxo sanguíneo.

Por ser inócuo, este exame é muito utilizado em diversos sítios como artérias carótidas, renais etc.

USG de Rins e Vias Urinárias

Muito útil na mensuração da relação córtex-medular renal.

A diferença de tamanho entre os rins maior que 1,5 cm sugere DFM.

Exames Laboratoriais / Séricos

Devem ser solicitados e valorizados pelo médico.

Sódio e potássio – os seus níveis apresentam-se baixos na HRV.

Renina, aldosterona (hiperaldosteronismo) e creatinina – os seus níveis apresentam-se elevados na HRV.

Cintilografia Renal (Figura 3, 4, 5 e 6)

A cintilografia renal estática (DMSA) avalia a estrutura anatômica do córtex renal à função tubular. Após 4h da injeção do radiofármaco, o paciente realiza uma ressonância magnética (RM).

Já a cintilografia renal dinâmica (DTPA) avalia a função glomerular dos rins e a perviedade das vias excretoras urinárias. Após urinar, o paciente recebe o radiofármaco específico e realiza uma RM. Urina novamente e realiza uma segunda RM.

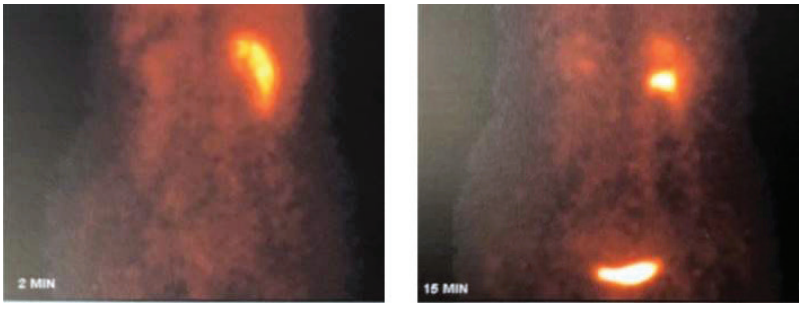

Figura 3

Cintilografia com presença do radiofármaco residual em rim esquerdo.

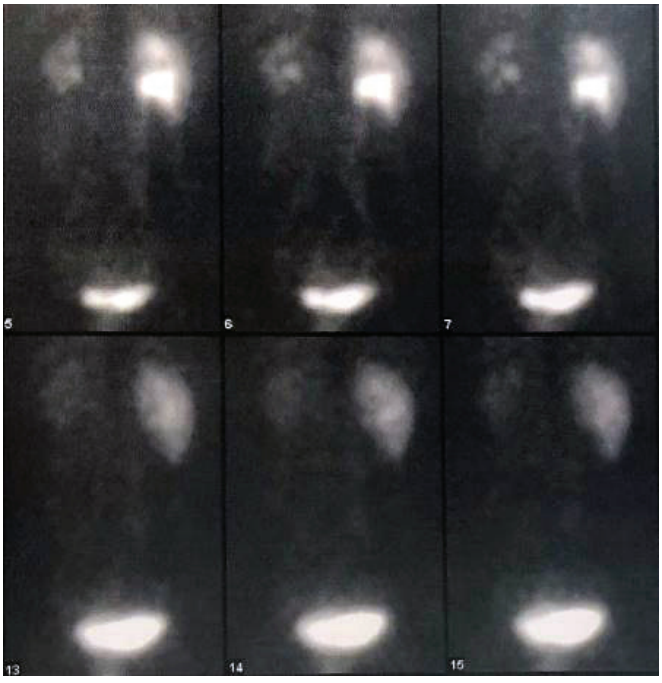

Figura 4
Cintilografia com alteração funcional em rim esquerdo.

Apesar da cintilografia renal não estar preconizada em inúmeros protocolos de DFM, cada vez mais este exame assume um papel importante nesta doença.

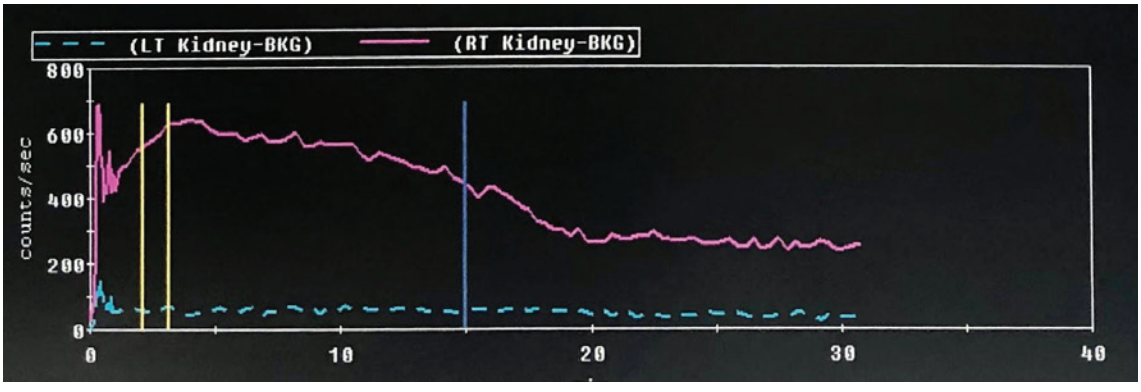

Figura 5
Os gráficos denotam baixa perfusão em rim esquerdo.

Os parâmetros clínicos, laboratoriais e radiológicos nem sempre são suficientes para a escolha da conduta adequada, obrigando a equipe médica a pesquisar informações na cintilografia.

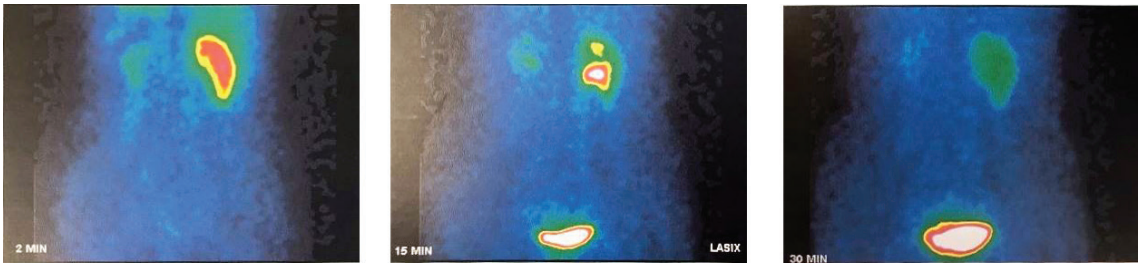

Figura 6
Cintilografia renal estática.

Além dos parâmetros já conhecidos, este exame pode evidenciar uma evolução funcional negativa do rim contralateral sem piora ou afecção anatômica obstrutiva do rim ipsilateral em análise.

Importante
A angiotomografia é o exame padrão ouro na DFM
A cintilografia pode ser importante na DFM renal

DIAGNÓSTICOS DIFERENCIAIS[1,18,19,20,21,22]

Vasculites Primárias

Apresentam síndrome consumptiva com lesão de órgão-alvo associada a modulação imunológica com alterações não presentes na DFM como anemia, síndrome pulmão rim, presença de ANCA etc.

São tratadas com corticoides e imunossupressores que geralmente são contraindicados na DFM.

Aterosclerose de Artéria Renal

É a principal causa de hipertensão renovascular (HRV).

A DFM é a segunda maior causa de HRV (Tabela 1).

Acomete terço proximal das artérias renais enquanto que a DFM acomete os dois terços distais das artérias renais.

Possui aspecto radiológico apenas focal enquanto que a DFM pode ser focal e multifocal (mais comum).

Aterosclerose de Artéria Carótida Interna
Embolia nos Diferentes Sítios Anatômicos
Isquemia Mesentérica de Etiologia Diversa

Importante
DFM de artéria renal NÃO é a principal causa de HRV

TERAPÊUTICA[1,23,24]

Artéria Renal

Os anti-hipertensivos de primeira escolha são IECA e BRA seguidos pelos bloqueadores de canais e cálcio se necessário.

A antiagregação plaquetária, quando necessária, pode ser realizada com aspirina não associada ao clopidogrel.

As cirurgias de revascularização aberta ou endovascular são indicadas em caso de falência do tratamento clínico para HRV:

- hipertensão refratária às medicações
- perda progressiva da função renal

A angioplastia (tratamento endovascular) possui menor morbidade quando comparada à revascularização aberta convencional.

A eficiência ou cura dos tratamentos cirúrgicos são questionáveis, pois oscilam de 20 a 30%. As taxas de reestenose das angioplastias (ATP) de artéria renal podem variar de 10% a 20%. A maioria dos pacientes que realizam angioplastia de artéria renal continuam usando drogas anti-hipertensivas.

Por esses motivos, a abordagem cirúrgica é controversa a depender do paciente, das especialidades médicas envolvidas e do serviço hospitalar referenciado.

Quando necessária, a ATP deve ser realizada primariamente sem o uso de stent.

A mensuração do gradiente pressórico dentro da própria artéria renal é obrigatória e deve ser menor que 5 mmHg após a ATP da lesão.

Não é aconselhável ATP em artérias renais menores que 4mm. Nesses casos deve-se considerar cirurgia convencional com veia safena magna.

Artéria Carótida Interna

Este sitio, quando acometido pela DFM, obedece aos critérios clínicos e anatômicos especificos.

Na presença de AVC ou AIT, geralmente faz-se a revascularização.

Com dissecção sem AIT ou AVC, preconiza-se anticoagulação sem abordagem cirúrgica.

Artérias Cerebrais

Lesões aneurismáticas devem ser tratadas profilaticamente na maioria dos casos.

Artérias Viscerais

Muitas vezes devem ser tratadas em virtude da alteração na qualidade de vida devido à claudicação pós-prandial.

Coronárias

Dissecção coronariana sem instabilidade faz-se tratamento clínico com aspirina, clopidogrel e anticoagulante.

Cirurgia apenas se o paciente apresentar instabilidade hemodinâmica.

Importante

ATP de artéria renal pode ser ineficaz na HRV

REFERÊNCIAS BIBLIOGRÁFICAS

1. *Gornik HL, Persu A, Adlam D, et al. First international consensus on the diagnosis and management of fibromuscular dysplasia. J Hypertens 2019; 37:229.*
2. *Perdu J, Boutouyrie P, Bourgain C, et al. Inheritance of arterial lesions in renal fibromuscular dysplasia. J Hum Hypertens 2007; 21:393.*
3. *Kiando SR, Tucker NR, Castro-Vega LJ, et al. PHACTR1 Is a Genetic Susceptibility Locus for Fibromuscular Dysplasia Supporting Its Complex Genetic Pattern of Inheritance. PLoS Genet 2016; 12:e1006367.*
4. *Ganesh SK, Morissette R, Xu Z, et al. Clinical and biochemical profiles suggest fibromuscular dysplasia is a systemic disease with altered TGF-β expression and connective tissue features. FASEB J 2014; 28:3313.*
5. *Olin JW, Froehlich J, Gu X, et al. The United States Registry for Fibromuscular Dysplasia: results in the first 447 patients. Circulation 2012; 125:3182.*
6. *Plouin PF, Baguet JP, Thony F, et al. High Prevalence of Multiple Arterial Bed Lesions in Patients With Fibromuscular Dysplasia: The ARCADIA Registry (Assessment of Renal and Cervical Artery Dysplasia). Hypertension 2017; 70:652.*
7. *Olin JW, Gornik HL, Bacharach JM, et al. Fibromuscular dysplasia: state of the science and critical unanswered questions: a scientific statement from the American Heart Association. Circulation 2014; 129:1048.*
8. *Olin JW, Sealove BA. Diagnosis, management, and future developments of fibromuscular dysplasia. J Vasc Surg 2011; 53:826.*
9. *Kim ES, Olin JW, Froehlich JB, et al. Clinical manifestations of fibromuscular dysplasia vary by patient sex: a report of the United States registry for fibromuscular dysplasia. J Am Coll Cardiol 2013; 62:2026.*
10. *Harrison EG Jr, McCormack LJ. Pathologic classification of renal arterial disease in renovascular hypertension. Mayo Clin Proc 1971; 46:161.*
11. *Olin JW, Piedmonte MR, Young JR, et al. The utility of duplex ultrasound scanning of the renal arteries for diagnosing significant renal artery stenosis. Ann Intern Med 1995; 122:833.*
12. *Tullus K; Brennan E; Hamilton G; Lord R; McLaren CA; Marks SD; Roebuck DJ. Renovascular hypertension in children. Lancet 2008;371(9622):1453-63.*
13. *Vasbinder GB, Nelemans PJ, Kessels AG, et al. Accuracy of computed tomographic angiography and magnetic resonance angiography for diagnosing renal artery stenosis. Ann Intern Med 2004; 141:674.*
14. *Bloch MJ; Basile J. Clinical insights into the diagnosis and management of renovascular disease. An evidence-basead review. Minerva Med 2004; 95(5): 357-73.*
15. *Funabashi N, Komiyama N, Komuro I. Fibromuscular dysplasia in renovascular hypertension demonstrated by multislice CT: comparison with conventional angiogram and intravascular ultrasound. Heart 2003; 89:639.*

16. *Sabharwal R, Vladica P, Coleman P. Multidetector spiral CT renal angiography in the diagnosis of renal artery fibromuscular dysplasia. Eur J Radiol 2007; 61:520.*

17. *Gowda MS, Loeb AL, Crouse LJ, Kramer PH. Complementary roles of color-flow duplex imaging and intravascular ultrasound in the diagnosis of renal artery fibromuscular dysplasia: should renal arteriography serve as the "gold standard"? J Am Coll Cardiol 2003; 41:1305.*

18. *Bezerra AS, Polimanti AC, Fürst RVdC, Corrêa JA. Algorithm for diagnosis of primary vasculitides. Jornal Vascular Brasileiro. 2019;18(0).*

19. *Brandt HR, Arnone M, Valente NY, Criado PR, Sotto MN. Vasculite cutânea de pequenos vasos: etiologia, patogênese, classificação e critérios diagnósticos – Parte I. An Bras Dermatol. 2007;82(5):3*

20. *Textor SC, Misra S, Oderich GS. Percutaneous revascularization for ischemic nephropathy: the past, present, and future. Kidney Int 2013; 83:28.*

21. *Bezerra AS, Polimanti AC, Fürst RVdC, Oliveira RAd, Criado PR, Corrêa JA. Early diagnosis and treatment of Leukocytoclastic Vasculitis: case report. Jornal Vascular Brasileiro. 2020;19:e 20180072.*

22. *Adamczak M, Wiecek A. Ischemic nephropathy – pathogenesis and treatment. Nefrologia 2012; 32:432.*

23. *Tweet MS, Hayes SN, Pitta SR, et al. Clinical features, management, and prognosis of spontaneous coronary artery dissection. Circulation 2012; 126:579.*

24. *Crutchley TA, Pearce JD, Craven TE, et al. Branch renal artery repair with cold perfusion protection. J Vasc Surg 2007; 46:405.*

PARÂMETROS ULTRASSONOGRÁFICOS EM VASCULOPATIAS

Carlos André Pereira Vieira

Cirurgião Vascular do Hospital de Base – Distrito Federal

Rafael Vilhena de Carvalho Furst

Professor da Disciplina de Cirurgia Vascular da Faculdade de Medicina do ABC
Professor da Disciplina de Cirurgia Geral da Faculdade de Medicina do ABC

Carlos André Pereira Vieira
Rafael Vilhena de Carvalho Furst

INTRODUÇÃO

O exame ultrassonográfico, a cada dia, vem se tornando mais útil na avaliação das doenças vasculares. Para a maioria das vasculites, entretanto, não há parâmetros muito bem definidos para um diagnóstico definitivo. A doença de Kawasaki, a arterite de células gigantes e, em alguns casos, a arterite de Takayasu apresentam sinais muito característicos, como aneurisma de artéria coronária, halo hipoecogênico e estenoses na origem da carótida comum esquerda e ou da artéria subclávia esquerda, respectivamente. Para as demais vasculites (em especial as vasculites de pequenos vasos), não há sinais específicos, sendo de importância crucial o reconhecimento dos parâmetros ultrassonográficos e das características das doenças. A Doença de Behçet, por exemplo, além de poder causar úlceras orais e genitais, lesões de pele, artrite e uveíte, também podem cursar com a formação de aneurismas e tromboses venosas ou arteriais que podem, prontamente, serem identificadas ao ultrassom com cores e Doppler[1].

Importante
Não há padronização

A análise em modo B (escala de cinza) de vasos muito superficiais, como a artéria temporal, exige um transdutor linear de alta frequência (acima de 15MHz preferencialmente). Isso permite melhor resolução de imagem, mesmo quando realizado ajuste para muito pequenas profundidades. A análise de estruturas mais profundas, obrigatoriamente, exige transdutores de mais baixa frequência, sejam eles convexo ou setorial. Na ultrassonografia existem vários tipos de resolução que podem ser definidos num aparelho, destacando-se a resolução axial e a resolução lateral. A resolução espacial axial refere-se à capacidade de discriminar dois pontos próximos ao longo do eixo de propagação do feixe ultrassônico; já a resolução lateral refere-se à capacidade de discriminar dois pontos próximos no eixo perpendicular ao da propagação do feixe ultrassônico. A frequência refere-se ao número de ciclos completos de oscilação produzidos em um segundo. Quanto maior a frequência do transdutor, menor o comprimento de onda sonora e melhor a resolução espacial[2].

O modo Doppler colorido traz informações relevantes como áreas de turbilhonamento de fluxo e “aliasing” e, em muitos casos, identifica-se oclusões, sejam pela ausência ou pela inversão de fluxo. A imagem seguinte evidencia uma artéria vertebral com fluxo invertido em uma paciente com sinais e sintomas de Síndrome do Roubo da Subclávia (Figuras 1 e 2).

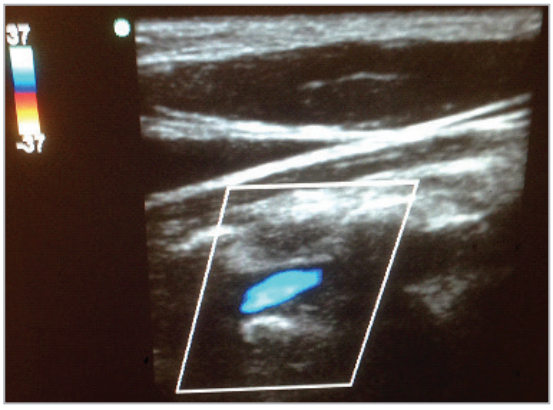

Figura 1
Inversão de fluxo identificada ao modo color.



Figura 2
Inversão de fluxo ao modo doppler.

Importante
Transdutor linear: alta frequência

A documentação dos achados de exames deve ser padronizada a título de comparação e posterior seguimento dos pacientes. Segundo novo consenso do ano de 2020, publicado na Vascular Medicine e Journal for Vascular Ultrasound, as formas de ondas arteriais devem ser descritas tomando como referência a linha de base. Ondas multifásicas ultrapassam a linha de base, enquanto as monofásicas não ultrapassam, refletindo fluxo numa única direção. As formas podem ser de alta, intermediária ou de baixa resistência. As de alta resistência apresentam rápida ascensão e rápido decréscimo e podem ser tanto monofásica quanto multifásica. Ondas de baixa resistência contêm uma lenta ascensão e lento decréscimo[3].

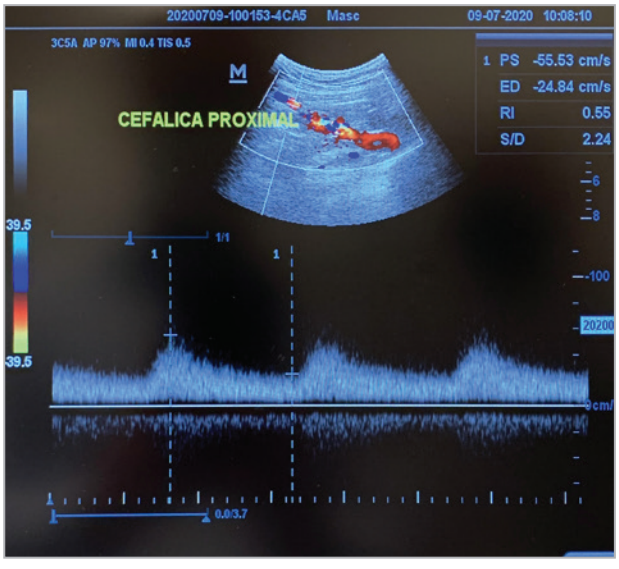

Figura 3
Identificadas onda monofásica de alta resistência.

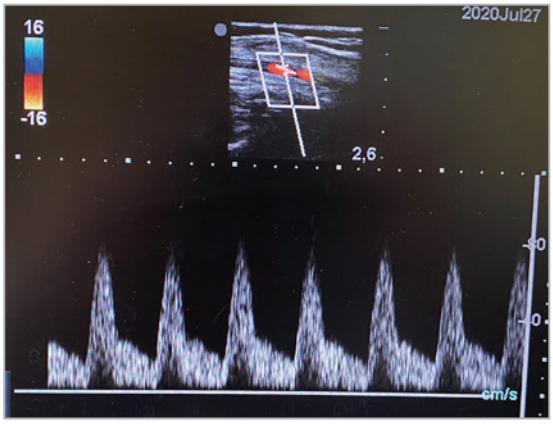

Figura 4
Identificadas onda monofásica de baixa resistência.

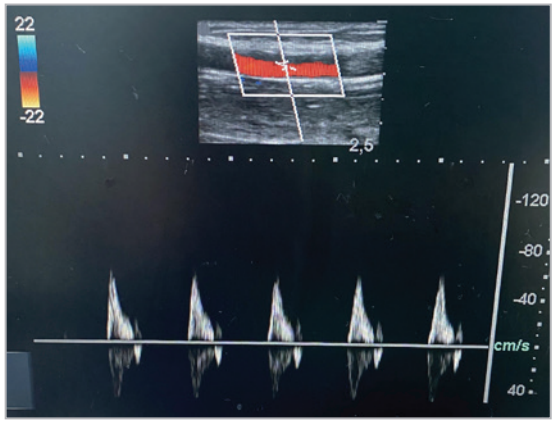

Figura 5
Identificadas onda multifásica.

As vasculites de grandes vasos, especialmente, têm parâmetros bem definidos de diagnóstico ultrassonográfico; porém, a ultrassonografia com cores e com Power Doppler vem aumentando sua importância no diagnóstico de uma série de doenças reumatológicas. Por exemplo:

a. Artrite Reumatóide: pode ser evidenciado fluxo na articulação metacarpofalangeana ou ulnocarpal que se reduz ou desaparece à compressão com o probe e/ou irregularidade cortical ao modo B.
b. Espondilite Anquilosante: irregularidades na inserção e aumento da vasculatura no tendão de Aquiles.
c. Artrite Psoriática: aumento de vascularização da articulação interfalangeana de paciente com artrite psoriática.
d. Artrite Gotosa: vascularização sinovial e identificação do tofo.

Importante
Fluxo na articulação

Além disso, a avaliação ultrassonográfica tem valor adjuvante no diagnóstico de Lupus Eritematoso Sistêmico (LES) quando na identificação de erosões e tenossinovites da articulação das mãos, na Síndrome de Sjögren, na avaliação da glândula submandibular e outros diferentes diagnósticos[4].

O ultrassom pode ser considerado o estetoscópio dos médicos que fazem avaliação e seguimento de paciente com doenças arteriais e venosas e também nas musculoesqueléticas[4].

VASCULITES PRIMÁRIAS DE GRANDES VASOS

Arterite de Células Gigantes

O papel da ultrassonografia no diagnóstico de doenças ateroscleróticas já tem sua relevância muito bem determinada. Nas vasculites, sua importância vem aumentando, principalmente relativa a grandes vasos. Hoje, já há serviços especializados em reumatologia que utilizam parâmetros ultrassonográficos para diagnóstico definitivo e tratamento de arterites de células gigantes[5]. Vários estudos já avaliaram a importância da ultrassonografia e suportam que deve ser o exame de escolha em pacientes com suspeita de arterite de células gigantes[6].

No estudo Biópsia da Artéria Temporal Versus Ultrassonografia (TABUL), em coorte com 381 pacientes que foram submetidos à ultrassonografia e exame anatomopatológico de artéria temporal, obteve-se sensibilidade de 39% para biópsia (95% de intervalo de confiança (CI) 33 a 46%), significativamente menor ao exame de ultrassonografia (54%, 95% CI 48% a 60%). A especificidades da biópsia (100%, 95% CI 97% a 100%) foi superior ao ultrassom (81%, 95% CI 73% a 88%). Estratégias combinando julgamento clínico com biópsia mostram sensibilidade e especificidade de 91% e 81%, respectivamente. Já com a ultrassonografia, 93% de sensibilidade e 77% de especificidade. Os resultados ficam limitados pela ausência de um exame padrão ouro do diagnóstico da arterite de células gigantes, porém, o ultrassom se mostra útil na conclusão diagnóstica e tratamento de muitos pacientes, sendo custo-efetivo e virtualmente sem qualquer morbidade adicional. Estudos adicionais ainda são necessários para concluir que o ultrassom é superior à biópsia[7].

Nas vasculites de grandes vasos, o aumento da espessura mediointimal reflete a inflamação na parede do vaso devido à mobilização e migração de miofibroblastos no complexo mediointimal. Esse aumento pode ser causa de estenoses, oclusões e consequente isquemia. Nas imagens ultrassonográficas, o edema mural se correlaciona, morfologicamente, com o sinal no "halo". Ao se realizar a compressão do vaso, não se observa a completa aposição das adventícias anterior e posterior. Isso é reflexo do espessamento da parede e apresenta sensibilidade de 77-79% e especificidade de 100%. A compressão ajuda a aumentar a especificidade e sensibilidade do exame, pois diferencia o pseudo-halo que aparece em consequência do preenchimento incompleto do vaso ao modo colorido no ultrassom[8].

Importante

Edema mural: sinal do "halo"

Os parâmetros ultrassonográficos para melhor acurácia diagnóstica são:

a. Frequência Modo B: 10 – 20 MHz (o maior possível)
b. Frequência Color Doppler: 7 – 12 MHz
c. Frequência de repetição de pulso (PRF): 2 – 3 Khz
d. Profundidade: 1 – 2 cm
e. Posição focal: 4 mm
f. Número de focos: 1

Fazer o correto ajuste no ganho de modo B e não deixar o ganho de cores muito intenso para correta identificação do halo hipoecogênico (ganho de cor muito intenso pode cobrir o halo). Com o paciente na posição supina, a artéria temporal deve ser analisada em seu tronco principal e nos ramos parietal e frontal. A padronização do exame das artérias temporais melhora a sensibilidade e especificidade no diagnóstico e o completo exame não dura mais que 10 minutos, sendo de baixo custo e podendo ser ferramenta adjuvante útil para evitar complicações graves como amaurose[9].

Arterite de Takayasu

Na Arterite de Takayasu, a ressonância magnética é o principal método de escolha, com sensibilidade de 92% no diagnóstico contra 81% na ultrassonografia. Entretanto, em estudo coorte com 126 pacientes com arterite de Takayasu, aproximadamente 80% dos pacientes apresentavam estenose da artéria subclávia ou da carótida comum[10].

A presença de estenose, ou mesmo oclusão, da artéria subclávia pode ser identificada direta ou indiretamente. Indiretamente, a presença de fluxo invertido na artéria vertebral pode ser definidora (Figuras 1 e 2).

A avaliação do espessamento médio-intimal (IMT) também é significativa, tanto no diagnóstico quanto na atividade da doença e sua recidiva. Svensson, C., em estudo publicado na *Clinical Physiology and Functional Imaging em 2019,* descreve o papel do ultrassom de alta frequência em modo B na monitorização da atividade inflamatória da doença. O IMT na artéria carótida comum foi identificado de 2-3 mm em paciente com atividade de doença, 1-2 mm em pacientes clinicamente estáveis de 0,5-0,6 mm no grupo controle. Pacientes em atividade da Arterite de Takayasu apresentam aumento significativo da IMT ou mesmo aumento do diâmetro do vaso, e/ou áreas hipoecogênicas, interpretadas como edema de parede do vaso[11].

VASCULITES PRIMÁRIAS DE MÉDIOS VASOS

Doença de Kawasaki

Os sinais ultrassonográficos não são específicos na maioria das vasculites. Os achados devem ter acurada correlação clínica para que seja definido o diagnóstico com precisão. Na doença de Kawasaki, entretanto, o Ecocardiograma Bidimensional tem seu valor muito bem estabelecido e há parâmetros que possibilitam o diagnóstico direto e, ainda, tem importância no seguimento da doença. A Doença de Kawasaki é uma vasculite de médios vasos, predominantemente das artérias coronárias. A destruição da arquitetura vascular durante a fase aguda, associada à pressão hidrostática, geram o aparecimento de aneurismas que, em consequência, podem evoluir para trombose ou, em raros casos, ruptura.

O Ecocardiograma deve ser realizado em centros especializados em ecocardiografia pediátrica. A avaliação das coronárias deve seguir um padrão para que nenhuma das artérias não seja avaliada. Tronco da artéria coronária esquerda (eixo curto precordial ao nível da válvula aórtica, eixo longo precordial do ventrículo esquerdo e eixo longo ventricular subcostal), Descendente Anterior (eixo curto precordial ao nível da valva aórtica, eixo longo precordial tangencial superior do ventrículo esquerdo e eixo curto precordial do ventrículo esquerdo), Ramo circunflexo esquerdo (eixo precordial ao nível da válvula aórtica e corte apical das quatro câmaras) e Artéria coronária direita em segmentos proximal, médio e distal nos eixos precordial, subcostal e apical. A localização e o número de aneurismas devem ser devidamente anotados a fim de diagnóstico e posterior comparação[12].

A classificação dos aneurismas, inicialmente, baseava-se no valor absoluto do diâmetro da artéria; porém, isso não leva em consideração o peso, altura e idade da criança, podendo haver erros de interpretação. A padronização atual exige que se transforme as medidas encontradas para o "Z score", o qual considera também superfície corpórea. O sistema Kobayashi para cálculo do Z score se baseia no maior número de crianças consideradas sem alterações e está disponível na calculadora online no site http://raise.umin.jp/zsp/calculator[12]. O seguinte padrão é utilizado na definição dos aneurismas:

a) Normal: Z score menor que 2
b) Ectasia: Z score 2 a 2,5
c) Aneurisma pequeno: Z score 5 a 10
d) Aneurisma grande: Z score maior que 10 ou artéria com diâmetro maior que 8 mm

O ecocardiograma se mostra eficaz no diagnóstico e no seguimento desses pacientes; quanto maior o Z score ou aumento do diâmetro da artéria em exames subsequentes evidenciam maior necessidade de repetidos exames em curto espaço de tempo, a fim de definir o melhor tratamento e seus resultados[12].

Poliarterite Nodosa

A poliarterite nodosa é uma vasculite de médios vasos que acomete artérias de qualquer local do corpo, mas tem tendência a poupar os pulmões. Afeta homens mais comumente que mulheres e de idade de 40 a 70 anos, sem correlação com a etnia. São tipicamente anticorpos anticitoplasmáticos de neutrófilo (ANCA) negativos, o que auxilia no diagnóstico diferencial com a poliangeíte microscópica, por exemplo. Ela pode ser idiopática ou secundária a outras causas, como infecções virais (hepatite B, hepatite C e HIV principalmente). Sinais e sintomas gerais como febre, perda de peso e mialgias e artralgias, associados a neuropatias periféricas, manifestações cutâneas e renais são os achados mais comuns[13]. Não há sinais ultrassonográficos específicos. O diagnóstico dependerá de achados clínicos associados à presença de estenoses, aneurismas ou oclusões de artéria viscerais, por exemplo, na ausência de aterosclerose.

OUTRAS VASCULOPATIAS

As vasculites primárias de pequenos vasos como a Granulomatose de Wegener, Churg Strauss, Poliangeite microscópica, Henoch Schönlein, Vasculitese Crioglobulinêmicas e Vasculites cutâneas dependem de um conjunto de sinais e sintomas associados a exames laboratoriais e de imagem que, associados, são capazes de fechar o diagnóstico; o mesmo para as vasculopatias secundárias. A ultrassonografia pode ser útil, porém com achados inespecíficos ou mesmo como adjuvante para realização de biópsias, por exemplo. A seguir, alguns exemplos de achados importantes em algumas doenças, porém não específicos.

Tromboangeíte Obliterante

Tromboangeíte Obliterante (TAO), também conhecida como Doença de Buerger, é uma doença inflamatória segmentar não aterosclerótica que comumente afeta artérias de pequeno e médio calibre, veias e nervos dos braços e das pernas, sendo que seu primeiro relato foi no ano de 1879. Os reagentes de fase aguda normalmente estão em níveis normais. A causa ainda é desconhecida, embora a exposição ao tabaco seja sabidamente peça central no início e na progressão da doença[14].

Nenhum exame é específico para a Doença de Buerger, sendo que vários critérios já foram adotados para o diagnóstico. Os critérios utilizados por Olin JW. em publicação no New England Journal of Medicine no ano 2000 são: idade menor que 45 anos com uso atual ou recente de tabaco, presença de isquemia distal documentada por testes não invasivos e exclusão de estados de hipercoagulabilidade, diabetes mellitus ou fontes emboligênicas (descartado por ecocardiograma e angiografia).

O exame dúplex ultrassom não é capaz de fornecer, sozinho, o diagnóstico da doença; porém algumas características devem ser notadas. Ao modo B, as artérias podem ser visibilizadas com espessamento médio-intimal sem doença aterosclerótica associada. No sistema venoso, a falta de compressibilidade indica tromboflebite, ajudando a corroborar com o diagnóstico. Ao modo colorido, é possível identificar oclusões e a associação de múltiplas colaterais tortuosas e vicariantes que, na angiografia, são conhecidas com imagem em "saca-rolhas". Em casos extremos, em que se deve ser tentada revascularização por risco iminente de perda de membro, a avaliação do leito distal, muitas vezes, só é possível com o exame dúplex, pois, muitas vezes, o enchimento de contraste se torna tão lento que não é possível a identificação do reenchimento.

Kawabara e colaboradores, em estudo publicado no Journal of Endovascular Therapy, analisou com ultrassom intravascular (IVUS) 20 membros. Um importante sinal denominado "Olho de Búfalo" foi identificado em 8 membros. Consiste em um círculo hiperecóico no interior e outro hipoecóico externamente. Outro sinal, chamado "Raiz de Lotus", foi observado em 13 membros. Consiste em imagem resultante de múltiplas recanalizações em trombo organizado. Além disso, espessamento fibroso foi identificado em 10 membros e calcificações ao longo da íntima ou média em 6 membros. Assim, a utilização do dúplex scan é extremamente útil no planejamento de casos que necessitem de revascularização e a utilização do IVUS se mostra promissor no entendimento da fisiopatologia da TAO, ajudando nos procedimentos por via endovascular.

Importante
Espessamento sem aterosclerose

Hanseníase

A hanseníase é doença infecciosa crônica causada pelo *Mycobacterium leprae*, que afeta principalmente a pele e o sistema nervoso. O aparecimento de úlceras, pele de aspecto livedóide e a presença de neuropatia periférica podem mimetizar uma vasculite, em especial a poliarterite nodosa[15]. O diagnóstico é baseado em achados clínicos e na eletroneuromiografia. A neuropatia é caracterizada pela hipertrofia dos troncos nervosos em diferentes segmentos, como o nervo ulnar acima do epicôndilo medial, o nervo mediano ao nível do túnel do carpo e o nervo fibular posterior à cabeça da fíbula.

Os exames de imagem podem ser úteis também no prognóstico da doença e identificação de complicações. Na ressonância magnética, a hiperecogenicidade e/ou hipersinal do nervo na sequência ponderada em T2, com identificação da estrutura fasciculada, sem a identificação do epineuro, associadas à forte realce após administração de gadolíneo, são identificadas como imagens de pior prognóstico, assim como a imagem de hiperemia ao ecodoppler que também é fator de pior prognóstico.

Os principais achados ultrassonográficos são: ao modo B, identifica-se espessamento hipoecogênico do nervo periférico com o aparecimento de suas fibras e, ao modo color, o aumento da vascularização do nervo (hiperemia)[16].

Importante
Hipoecogenicidade do nervo periférico

Ergotismo

O ergotismo é uma doença arterial periférica que acomete pacientes em uso de medicamentos derivados de alcalóides do ergot e tem taxa de incidência de 0,001 a 0,002%. Apesar de raro, deve ser considerado no diagnóstico diferencial de insuficiência arterial, principalmente naqueles pacientes sem fator de risco para doença aterosclerótica. Os alcalóides do ergot têm efeito sobre os receptores alfa-adrenérgicos da musculatura lisa da parede dos vasos sanguíneos. Como consequência direta, pode haver redução do lúmen das artérias secundário ao vasoespasmo provocado pela medicação[17].

Vasos coronarianos, do sistema nervoso central, da retina ou mesmo viscerais podem ser acometidos; porém, as artérias mais acometidas diretamente são a artérias ilíacas externas e femorais superficiais. Os achados mais comuns são os sintomas de insuficiência arterial periférica, como claudicação de glúteos e panturrilhas, associados à diminuição de amplitude de pulsos femorais e distais.

Ao exame ultrassonográfico, identifica-se artérias de paredes regulares e sem placas ou calcificações que sugiram doença aterosclerótica. O ecodoppler de aorta abdominal e ilíacas é imprescindível. Nesse caso, identificam-se artérias ilíacas externas de fino calibre e velocidade de pico sistólico aumentada. Exames de controle dentro de poucas semanas após início do tratamento, normalmente, vão indicar redução nas velocidades documentadas previamente e são úteis para corroborar com o diagnóstico e a efetividade do tratamento.

Importante
Iliaca externa: fino calibre e elevada VPS

Displasia Fibromuscular

A displasia fibromuscular (DFM) é uma doença vascular não inflamatória e não aterosclerótica, de etiologia desconhecida, que envolve artérias de pequeno e médio calibre, sendo mais comum em mulheres jovens caucasianas entre 15 e 50 anos, sem história familiar da doença. A artéria renal, a artéria carótida extracraniana e a vertebral são as mais acometidas, embora qualquer leito arterial possa ser atingido. A DFM pode se apresentar como doença arterial sistêmica que mimetiza vasculites, o que pode ser potencialmente grave, pois exige tratamento diferente[17]. A ultrassonografia pode ser útil no diagnóstico da DFM, apesar de a angiografia por cateter ser considerada o exame padrão ouro[18]. O envolvimento da camada média é visto como o clássico padrão "colar de pérolas" e pode ser identificado também ao modo color no ultrassom (Figuras 6 e 7).

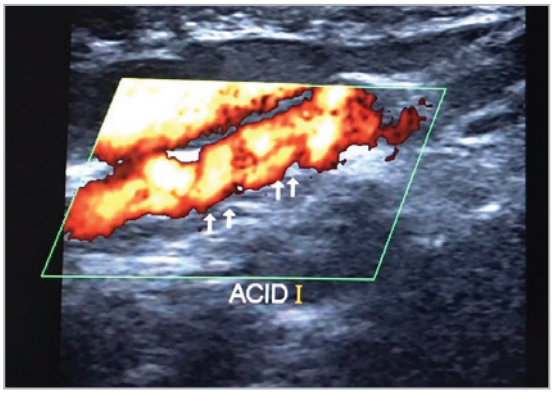

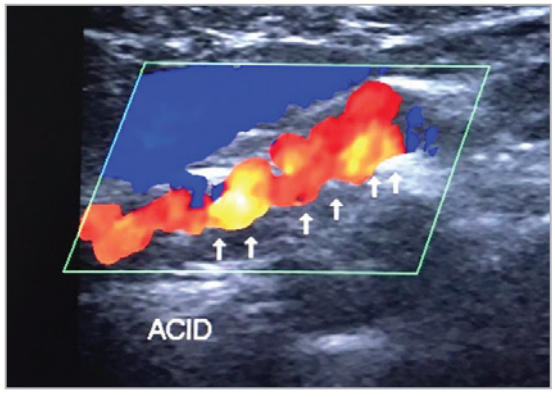

Figura 6 e 7

Aspecto de "colar de pérolas" ao modo color.

Além disso, a parede da artéria pode estar mais fina pela ruptura da lâmina elástica interna dando origem a aneurismas ou espessamentos por lesões displásicas, formando estenoses; portanto, com o dúplex ultrassom também é possível identificar turbulência de fluxo com altas velocidades e tortuosidades associadas[19].

Segundo consenso internacional para diagnóstico e condução da displasia fibromuscular publicado pela Vascular Medicine em 2019, para pacientes com suspeita de DFM, a angiotomografia computadorizada (ATC) deve ser o exame de imagem inicial de escolha, sendo a angiorressonância magnética (ARM) uma alternativa aos pacientes com contra-indicação ao uso de contraste iodado. O ultrassom dúplex pode ser utilizado como exame de imagem inicial somente em centros especializados e com experiência no diagnóstico da DFM. Nas displasias cerebrovasculares, o dúplex scan também pode ser utilizado em centros com experiência, porém há limitação na identificação de lesões intracranianas ou nas artérias vertebrais, sendo, também, na maioria dos centros, a ATC ou ARM como exames de imagem iniciais. Além disso, pacientes com DFM, independente do sítio

inicial de acometimento, devem realizar ao menos um exame de imagem que avalie desde a região intracraniana até a região pélvica, sendo a ATC ou ARM os métodos de escolha[20].

CONCLUSÃO

O exame de ultrassom pode ser útil e, muitas vezes, definidor diagnóstico de uma série de vasculites, especialmente as de grande vasos; porém, as manifestações sistêmicas das vasculites de médios e pequenos vasos também podem ser identificadas ao exame ultrassonográfico. Aparelhos de alta resolução podem ter maior sensibilidade e especificidade e é de crucial importância a padronização na aquisição de imagens, o que torna, muitas vezes, um centro especializado essencial para o correto diagnóstico.

REFERÊNCIAS BIBLIOGRÁFICAS

1. *Hatemi G, Seyahi E, Fresko I, Talarico R, Hamuryudan V. One year in review 2019: Behçet's syndrome. Clin Exp Rheumatol. 2019 Nov-Dec;37 Suppl 121(6):3-17. Epub 2019 Dec 9. PMID: 31856939.*
2. *<http://www.spenzieri.com.br/fisica-do-ultra-som/>.*
3. *Kim ES, Sharma AM, Scissons R, et al. Interpretation of peripheral arterial and venous Doppler waveforms: A consensus statement from the Society for Vascular Medicine and Society for Vascular Ultrasound. Vascular Medicine. 2020;25(5):484-506. doi:10.1177/1358863X20937665.*
4. *Toprak H, Kılıç E, Serter A, Kocakoç E, Özgöçmen S. Doppler US in rheumatic diseases with special emphasis on rheumatoid arthritis and spondyloarthritis. Diagn Interv Radiol. 2014 Jan-Feb;20(1):72-7. doi: 10.5152/dir.2013.13127. PMID: 23996840; PMCID: PMC4463240.*
5. *Czihal M, Lottspeich C, Hoffmann U. Ultrasound imaging in the diagnosis of large vessel vasculitis. Vasa. 2017 Jul;46(4):241-253. doi: 10.1024/0301-1526/a000625. Epub 2017 Mar 23. PMID: 28332442.*
6. *Dejaco C, Ramiro S, Duftner C, Besson FL, Bley TA, Blockmans D, Brouwer E, Cimmino MA, Clark E, Dasgupta B, Diamantopoulos AP, Direskeneli H, Iagnocco A, Klink T, Neill L, Ponte C, Salvarani C, Slart RHJA, Whitlock M, Schmidt WA. EULAR recommendations for the use of imaging in large vessel vasculitis in clinical practice. Ann Rheum Dis. 2018 May;77(5):636-643. doi: 10.1136/annrheumdis-2017-212649. Epub 2018 Jan 22. PMID: 29358285.*
7. *Luqmani R, Lee E, Singh S, Gillett M, Schmidt WA, Bradburn M, Dasgupta B, Diamantopoulos AP, Forrester-Barker W, Hamilton W, Masters S, McDonald B, McNally E, Pease C, Piper J, Salmon J, Wailoo A, Wolfe K, Hutchings A. The Role of Ultrasound Compared to Biopsy of Temporal Arteries in the Diagnosis and Treatment of Giant Cell Arteritis (TABUL): a diagnostic accuracy and cost-effectiveness study. Health Technol Assess. 2016 Nov;20(90):1-238. doi: 10.3310/hta20900. PMID: 27925577; PMCID: PMC5165283.*
8. *Brkic A, Terslev L, Møller Døhn U, Torp-Pedersen S, Schmidt WA, Diamantopoulos AP. Clinical Applicability of Ultrasound in Systemic Large Vessel Vasculitides. Arthritis Rheumatol. 2019 Nov;71(11):1780-1787. doi: 10.1002/art.41039. Epub 2019 Sep 25. PMID: 31309732.*
9. *Schmidt WA. Ultrasound in vasculitis. Clin Exp Rheumatol. 2014 Jan-Feb;32(1 Suppl 80):S71-7. Epub 2014 Feb 17. PMID: 24529335.*
10. *Moiseev SV, Smitienko I, Bulanov N, Novikov PI. The role of temporal artery biopsy in patients with giant-cell arteritis is debated. Ann Rheum Dis. 2019 Apr;78(4):e31. doi: 10.1136/annrheumdis-2018-213282. Epub 2018 Mar 2. PMID: 29500165.*
11. *Svensson C, Eriksson P, Zachrisson H. Vascular ultrasound for monitoring of inflammatory activity in Takayasu arteritis. Clin Physiol Funct Imaging. 2020 Jan;40(1):37-45. doi: 10.1111/cpf.12601. Epub 2019 Nov 10. PMID: 31605660.*
12. *McCrindle BW, Cifra B. The role of echocardiography in Kawasaki disease. Int J Rheum Dis. 2018 Jan;21(1):50-55. doi: 10.1111/1756-185X.13216. Epub 2017 Nov 19. PMID: 29152929.*

13. *Forbess L, Bannykh S. Polyarteritis nodosa. Rheum Dis Clin North Am. 2015;41(1):33-46, vii. doi: 10.1016/j.rdc.2014.09.005. PMID: 25399938.*

14. *Olin JW. Thromboangiitis obliterans (Buerger's disease). N Engl J Med. 2000 Sep 21;343(12):864-9. doi: 10.1056/NEJM200009213431207. PMID: 10995867.*

15. *Sadeghinia A, Azizzadeh-Roodpishi S, Daneshpazhooh M, Kamyab K, Kiani A, Mahmoudi H. A Case of Lepromatous Leprosy Clinically Masquerading as Vasculitis. Dermatol Pract Concept. 2019 Jul 31;9(3):222-224. doi: 10.5826/dpc.0903a13. PMID: 31384501; PMCID: PMC6659588.*

16. *Pottecher P, Flageul B, Sibileau E, Laredo JD, Bousson V. Peripheral hypertrophic neuropathy due to leprosy: Ultrasound and MR imaging findings. Diagn Interv Imaging. 2016 Apr;97(4):471-3. doi: 10.1016/j.diii.2015.09.014. Epub 2016 Mar 3. PMID: 26947720.*

17. *Liegl CA, McGrath MA. Ergotism: Case Report and Review of the Literature. Int J Angiol. 2016 Dec;25(5):e8-e11. doi: 10.1055/s-0034-1376397. Epub 2015 Feb 9. PMID: 28031641; PMCID: PMC5186301.*

18. *Narula N, Kadian-Dodov D, Olin JW. Fibromuscular Dysplasia: Contemporary Concepts and Future Directions. Prog Cardiovasc Dis. 2018 Mar-Apr;60(6):580-585. doi: 10.1016/j.pcad.2018.03.001. Epub 2018 Mar 10. PMID: 29534984.*

19. *Pontes, Thaís de Carvalho, Rufino, Geísa Pereira, Gurgel, Mariana Galvão, Medeiros, Arnaldo Correia de, & Freire, Eutília Andrade Medeiros. (2012). Displasia fibromuscular: um diagnóstico diferencial para as vasculites. Revista Brasileira de Reumatologia, 52(1), 70-74. https://doi.org/10.1590/S0482-50042012000100008*

20. *Gornik HL, Persu A, Adlam D, Aparicio LS, Azizi M, Boulanger M, Bruno RM, de Leeuw P, Fendrikova-Mahlay N, Froehlich J, Ganesh SK, Gray BH, Jamison C, Januszewicz A, Jeunemaitre X, Kadian-Dodov D, Kim ES, Kovacic JC, Mace P, Morganti A, Sharma A, Southerland AM, Touzé E, van der Niepen P, Wang J, Weinberg I, Wilson S, Olin JW, Plouin PF. First International Consensus on the diagnosis and management of fibromuscular dysplasia. Vasc Med. 2019 Apr;24(2):164-189. doi: 10.1177/1358863X18821816. Epub 2019 Jan 16. Erratum in: Vasc Med. 2019 Oct;24(5):475. PMID: 30648921.*

DOENÇA RENAL CRÔNICA DIALÍTICA / FÍSTULA ARTERIOVENOSA

Alexandre Cesar Fioretti

Professor da Disciplina Cirurgia Vascular da Faculdade de Medicina do ABC
Especialista em Cirurgia Vascular e Endovascular pela SBACV
Especialista em Fisiologia Humana pela Sociedade Brasileira de Fisiologia Humana
Mestre em Ciências da Saúde

Bruno Oliveira Cardelino

Professor da Disciplina de Cirurgia Vascular da Faculdade de Medicina do ABC
Mestre em Ciências da Saúde

Alexandre Cesar Fioretti
Bruno Oliveira Cardelino

INTRODUÇÃO

No último Censo Nacional, realizado pela Sociedade Brasileira de Nefrologia (SBN), ficou evidente a importância do manejo e cuidados dos pacientes portadores de insuficiência renal crônica em terapia de substituição renal. A pesquisa mostrou um número crescente de portadores de insuficiência renal, porém não acompanhado de um aumento proporcional dos pacientes com necessidade de terapia de substituição renal, ou seja, evidenciou que ainda estamos deficitários na disponibilidade das sessões de hemodiálises no país, mantendo altas taxas de mortalidade, se comparadas com os países mais desenvolvidos, e alguns países da América do Sul como Chile e Uruguai[1].

Esta questão se agrava, uma vez que o número de pacientes com doenças crônicas, tais como hipertensão e diabetes, que são responsáveis por 60% dos casos de insuficiência renal dialítica, vêm aumentando e esse fato somado ao aumento da sobrevida global da população fará com que a demanda por hemodiálise aumente ainda mais[1,2].

O censo da SBN, de 2019, estima que temos um total de 133.464 pacientes em programa de hemodiálise no Brasil, ou seja, um total aproximado de mais de vinte milhões de sessões de hemodiálise em um ano; fato que deixa claro a importância de nós, cirurgiões vasculares, entendermos um pouco mais sobre, não apenas a confecção dos acessos, mas também de sua fisiopatologia, a avaliação de seu funcionamento, bem como possíveis complicações que não estamos habituados a pesquisar[1,2].

QUANDO CONFECCIONAR A FÍSTULA ARTERIOVENOSA

A superioridade do uso da fístula sobre o cateter, no uso crônico para sessões de hemodiálise, já foi amplamente debatida na literatura, e não é mais um ponto de discussão. Os cateteres são muito importantes no manejo destes pacientes, tanto na fase aguda quanto na fase crônica, porém não devem substituir definitivamente o acesso em um paciente com opções de confecção de fístula arteriovenosa[3].

Uma boa prática para o paciente com insuficiência renal em progressão, já em fase avançada da doença, ou seja, estádio 4 (taxa de filtração glomerular entre 15 a 29mL/min/1,73m^2), é a programação da confecção de uma fístula arteriovenosa antes do início da hemodiálise[3]. Desta forma, evita-se a internação com punções venosas periféricas e principalmente o uso dos cateteres de duplo lúmen para hemodiálise evitando-se possíveis tromboses venosas centrais, além de episódios de infecções para estes pacientes[4,5].

Além dos benefícios citados, a indicação precoce da FAV nos dá tempo para uma melhor programação da mesma com avaliação ultrassonográfica das possíveis veias a serem utilizadas, além de termos um tempo livre de hemodiálise onde já ocorrerá a maturação desta fístula, estando pronta para seu uso no momento que for necessária.

Importante
Confeccionar a FAV antes de iniciar a hemodiálise

FISIOPATOLOGIA DA FÍSTULA ARTERIOVENOSA

Alterações Circulatórias Sistêmicas

A formação de uma fístula arteriovenosa (FAV) impõe efeitos cardiovasculares imediatos[6,7]. Após o desclampeamento da FAV ocorre a imediata diminuição da resistência vascular e com isso o fluxo sanguíneo é desviado de um sistema de alta resistência (arterial) para um de baixa (venoso)[8,9]. Com aumento do retorno venoso ocorre uma sobrecarga volêmica no coração, provocando o estiramento de câmaras cardíacas direitas e consequentemente das do lado esquerdo levando ao aumento do débito cardíaco tanto a direita como a esquerda, graças ao mecanismo de Frank-Starling[6,8,10]. Existe a descrição de aumento de 6x do fluxo sanguíneo no membro que tem a FAV, quando comparado com o membro contralateral[11]; em média o fluxo da artéria braquial, medido pelo Dúplex Doppler, aumenta de 56,2 ± 200 ml/min antes da criação da FAV para 365,0 ± 129,3 ml/min após 1 dia[11,12].

Com o desvio do fluxo para o sistema venoso ocorre diminuição da pressão arterial que é identificada, de forma aguda, pelos mecanismos de controle neurológico da pressão, como os barorreceptores carotídeos e aórticos, que provocam a maior atuação do sistema simpático através de vasoconstricção e liberação de catecolamina, o que provoca aumento da frequência cardíaca e maior contratilidade miocárdica, culminando também num aumento do débito cardíaco[13].

A presença de FAV por si só é um potente preditor de doenças cardiovasculares e morte em paciente com insuficiência renal em estágio final[6,7,14,15]. Estudos prospectivos mostram que mudanças no ecocardiograma, como tamanho da área cardíaca e aumento da fração de ejeção, ocorrem após duas semanas de pós-operatório[6,10] e que a compressão de apenas 1 minuto da FAV demonstra alteração no suplemento de oxigênio no coração[6,16]. Buckberg et al mostrou que após a criação da FAV em cachorros, havia a simultânea redução da pressão diastólica e aumento da demanda de oxigênio pelo miocárdio, resultando na hipoperfusão do ventrículo esquerdo e subsequente isquemia miocárdica[17]. Diante desses fatores, qualquer FAV pode precipitar insuficiência cardíaca e infarto do miocárdio[7,18].

Importante
Lembrar de ICC e IAM pós-confecção de uma FAV

Alterações Circulatórias Locais

As alterações anatômicas nas paredes dos vasos vão surgindo com o passar do tempo, ou seja, com a maturação e com a cronificação do acesso[19].

Quando a FAV é formada e o fluxo é desviado da artéria para veia, ocorre um aumento do *shear stress* e da pressão sobre a parede do lado venoso. A mudança de *shear stress* e pressão é sentida pelas células endoteliais que produzem agentes vasodilatadores, como o óxido nítrico, fatores de crescimento que controlam a migração e proliferação da camada muscular do vaso e moléculas de adesão celular[19,20]. A maior produção de óxido nítrico vai provocar uma vasodilatação do vaso, na tentativa de diminuir o *shear stress*, e isso ocorre nas primeiras 12 semanas após a confecção[21]; já os fatores de crescimento provocam um espessamento da camada média, o que por definição é a arteriorização da veia. Esses dois fenômenos, dilatação e espessamento da parede, são essenciais para um bom acesso para hemodiálise.

Na porção arterial ocorrem alongamento e dilatação progressiva na parte proximal, provavelmente causados pelo aumento da velocidade circulatória nesse vaso ou por alterações degenerativas da parede arterial, provocadas pela turbulência do sangue local. A artéria distal geralmente não sofre alterações.

Importante

Sempre respeitar o tempo de maturação de uma FAV

MENSURAÇÃO DA QUALIDADE DA FÍSTULA

Mensuração da Cinética da Ureia

O melhor método para mensuração da hemodiálise é o cálculo matemático do clearance da fração de ureia (Kt/V)[22].

Ureia Kt/V é mais conveniente mensurada usando o modelo matemático da concentração de ureia pré e pós-diálise. Uma amostra de sangue é retirada antes da injeção de salina, heparina ou outros potenciais diluentes. A amostra pós-diálise deve ser coletada após 3 minutos de terminada a diálise ou durante o uso do método slow-flow (100 ml/min por 15 segundos). Deve-se fazer a mensuração pelo menos 1 vez ao mês[22].

Um método aprovado pelo DOQI, que pode ser utilizado para calcular o Kt/V, é a equação de Daugirdas (1996): spKt/V = – ln(R – 0,008 x t) + (4 – 3,5 x R) 0,55 x UF/V. Em que: R é pré-ureia/pós-ureia, t é a duração da sessão em horas, – ln é o logaritmo natural negativo, UF é a perda de peso em quilogramas e V é o volume de distribuição de ureia antropométrica em litros, que pode

ser calculado utilizando a equação de Watson ou simplesmente estimando como 0,55 x peso pós-diálise. Outra opção é o método de Lowrie, de 1983: Kt/V = ln pré-ureia/pós-ureia.

De acordo com Kdoqi (2015) o objetivo do Kt/V é ser maior do que 1,4, sendo o mínimo aceitável 1,2.

Disfunção do Fluxo

A disfunção do fluxo é um problema comum, tipicamente associada à estenose ou trombose da FAV, levando falha da hemodiálise com contribuição significativa da mortalidade e custo ao sistema de saúde[18].

Vários métodos são propostos para avaliação da fístula para detecção de estenose antes de ocorrer a disfunção do acesso.

Estratégias para tentar prever disfunção incluem:

Avaliação clínica

- Exame físico (inspeção, palpação e ausculta) que deve ser realizado no paciente quando está fora da sessão de hemodiálise
- Dificuldade de canulação
- Dificuldade de hemostasia após sacar a agulha

Pressão venosa dinâmica (DVP)

Somente quando se tem alterações clínicas deve-se pensar em fazer exames de imagem para investigação da causa da disfunção e assim programar o melhor tipo de tratamento[23].

Importante

A disfunção de uma FAV é diagnosticada ao exame físico

PRINCIPAIS COMPLICAÇÕES DOS ACESSOS PARA HEMODIÁLISE

As principais complicações dos acessos para hemodiálise são bem conhecidas e não são raras, sejam estas relativas aos cateteres, sejam relativas às fístulas. Esse capítulo não tem por função discursar sobre complicações corriqueiras, portanto iremos passar brevemente pelas principais complicações que vemos no dia a dia de quem vive a realidade destes acessos e depois iremos discutir complicações de exceções das quais nem sempre, ou nem todos nós, prestamos atenção.

CATETERES

Complicações não Infecciosas

Sem dúvida a complicação não infecciosa mais frequente de um cateter venoso é a parada do funcionamento do mesmo; seja devido à trombose ou à disfunção, ela é praticamente o desfecho da vida útil de um cateter, caso não apresente outras complicações ou se não intervirmos. Seja pelo mau uso do cateter (falha no selo de heparina ou salinização), falha em sua implantação (curva muito angulada ou pinçamento) ou ainda pela falência do material sintético, o esperado é que um cateter evolua para disfunção total ou parcial após certo tempo de uso.

Este tempo, porém, é variado e mesmo estendendo-se o uso determinado para cada tipo de cateter, de curta ou de longa permanência, este pode continuar a funcionar normalmente por tempo maior que o esperado.

Outra complicação não infecciosa, porém potencialmente grave, é o pneumotórax como complicação decorrente da implantação do cateter. Atualmente vem se usando com frequência cada vez maior a punção ecoguiada para evitar este tipo de complicação, bem como para punções arteriais inadvertidas ou outra complicações relacionadas ao implante. O uso rotineiro do implante do cateter guiado por fluoroscopia também é fator de proteção para o sucesso do procedimento[3,24].

Complicações Infecciosas

As complicações infecciosas são as mais comuns encontradas dentre os cateteres de longa permanência, e acabam sendo a causa mais comum de retirada do mesmo. Esta infecção pode ser relacionada ao próprio cateter, sua porção inserida no subcutâneo, ou relacionada à corrente sanguínea.

O exame clínico é fundamental para suspeitarmos da infecção relacionada à área de implantação do cateter, porém a infecção sistêmica (infecção de corrente sanguínea) permanece sendo desafiadora tanto para o diagnóstico, quanto para o manejo clínico[25].

A suspeita clínica da infecção sistêmica se faz através de história clínica e sinais indiretos, tais como picos febris e calafrios, esses podendo ser notados durante a sessão de hemodiálise ou não. Frente à suspeita, a coleta de hemocultura pareada deve ser realizada (amostra do cateter e de acesso periférico).

Confirmação da Infecção de Corrente Sanguínea

- Ambas as culturas positivas
- Crescimento do mesmo agente infeccioso em ambas
- Crescimento maior do agente infeccioso, pelo menos três vezes, maior na cultura do cateter que na cultura periférica
- Apenas a cultura do cateter for positiva
- Quando paciente em Sepse sem nenhum outro foco infeccioso

Na vigência de quadro infeccioso, com confirmação, ou não, da fonte, a antibioticoterapia empírica deve ser iniciada. Após a identificação do agente infeccioso devemos ajustar a terapia antimicrobiana, realizando-se tanto antibiótico sistêmico, quanto no cateter (terapia de selo) por 7 a 14 dias.

Após 72 horas deste tratamento, devemos coletar novo par de hemocultura para avaliação da eficácia do tratamento; caso a cultura do cateter mantenha-se positiva para o mesmo agente infeccioso, indica-se a retirada do mesmo.

Outros fatores que indicam a retirada do cateter de longa permanência são: instabilidade hemodinâmica (na presença de sepse), sepse ou bacteremia após 48 horas de antibióticoterapia guiada pela cultura e complicações sistêmicas como embolia séptica ou endocardite, além da cultura positiva para Staphylococus aureaus[3,26,27].

Importante
Não manter um cateter por tempo prolongado se o paciente tiver possibilidade de realizar uma fístula

Fístulas Arteriovenosas

De acordo com o *NationalKidney Foundation – DialysisOutcomesQualityInitiative* (NKF-DOQI), que tem por objetivo criar *guidelines* para direcionamento dos cuidados da doença renal crônica e para os cuidados de diálise, 70% dos pacientes em programa de terapia renal substitutiva deveriam ter como acesso uma fístula arteriovenosa.

Ou seja, além dos benefícios óbvios que as fístulas nos trazem, como baixíssimos índices de infecção se comparadas aos cateteres, também nos trazem uma responsabilidade para preservação e reconhecimento de possíveis complicações das mesmas.

Temos diversas possibilidades de confecções de fístulas, sejam com veias autólogas, sejam com o uso de próteses, nos membros superiores ou membros inferiores. Junto com tantas opções, temos diversas possibilidades de complicações também. Por tratar-se de assunto extenso, irei

citar brevemente as complicações mais corriqueiras e descrever um pouco mais profundamente complicações de exceção[28,29].

COMPLICAÇÕES MAIS FREQUENTES

Aneurisma/Pseudoaneurisma

Embora sejam patologias diferentes, irei apresentá-las no mesmo tópico devido às suas semelhanças clínicas. Quando nos referimos a aneurisma e pseudoaneurisma de fístulas arteriovenosas, pensamos nas dilatações em território venoso. Sem dúvida é a patologia mais frequente, uma vez que a história natural de uma FAV duradoura será a dilatação do território venoso – isso não quer dizer que sempre será necessária uma intervenção.

Dentre estas patologias, o pseudoaneurisma é a que apresenta maior risco, uma vez que ela está intimamente relacionada com a fraqueza da parede venosa, secundária à repetidas punções sofridas ao longo de sua vida útil; ou seja, por conta de repetidas punções no mesmo sítio, acaba evoluindo um esgotamento desta parede, podendo formar um pseudoaneurisma, onde parte da parede passa a ser o próprio tecido celular subcutâneo e a pele[30,29].

Sabemos qual a gravidade de um sangramento com fluxo arterial caso ocorra a fístula cutânea, ou seja, a "explosão" deste pseudoaneurisma com exteriorização do sangramento. Diante disto é importante avaliarmos precocemente essa condição clínica e pensarmos em soluções preventivas, tais como:

1. No caso de pele íntegra, sem história de sangramento ou dificuldade de parada de sangramento após o uso da FAV, apenas alterar o sítio de punção pode ser a solução.
2. No caso de sangramentos persistentes após o uso da FAV, mas sem sangramentos maiores ou sinais de ulceração cutânea, programar uma nova FAV e proceder com a ligadura desta, no mesmo ato operatório.
3. Sinal de sangramento, ulceração cutânea com coágulo ou história referida de sangramento de forte intensidade, antes de chegar ao serviço de referência; proceder com a ligadura da FAV e implante de cateter até realização de nova FAV.

No caso do aneurisma verdadeiro, a intervenção só se faz necessária caso traga desconforto para o paciente, seja pelo calibre destes aneurismas, seja por compressões nervosas que podem cursar com dor.

Trombose e Estenose

Conforme já discutido no tópico mensuração da qualidade da fístula, estas patologias estão intimamente relacionadas com a oclusão e falência da mesma. No caso de uma trombose da FAV, podemos pensar em recanalização através de tromboembolectomia ou procedimento endovascular, a depender da etiologia desta trombose e características da FAV a ser tratada.

No caso das tromboses agudas, por hipofluxo durante a sessão de hemodiálise ou por uma obstrução mecânica no sítio da fístula, podemos pensar em sua recanalização caso seu histórico seja favorável, ou seja, apresentar um bom funcionamento antes do evento, associado à facilidade das punções, bem como frêmito satisfatório e bom aspecto cutâneo local. Caso já esteja com histórico de comprometimento de seu fluxo, muito tempo de uso, alterações cutâneas mais importantes, talvez a programação de uma nova FAV seja a melhor opção.

Em relação às estenoses, as possibilidades são maiores, pois podem ocorrer tanto em fístulas recém-confeccionadas, quanto em FAVs mais antigas. Pode estar relacionada ao segmento de veia puncionado ou veias mais proximais com estenoses relativas à uso pregresso de cateteres.

Uma avaliação bem criteriosa se faz necessária na suspeita da estenose, início da disfunção do acesso, uma vez que podemos ter tempo para agir e promover uma perviedade maior ao acesso em questão, fator primordial para a sobrevida dos pacientes em hemodiálise.

Esta avaliação, após a suspeita, deve ser iniciada com a realização de um ecodoppler tanto da FAV, componentes arteriais e venosos, quanto do restante dos vasos do membro a ser avaliado. É necessário estudar as artérias e as veias proximais, para identificar possíveis estenoses ou oclusões. Caso a dúvida persista, será necessária a realização de uma flebografia de FAV. Atualmente temos a realização de boas Angiotomografias que podem substituir a flebografia clássica.

No caso de estenoses significativas e oclusões proximais, a angioplastia transluminal percutânea deve ser pensada, e realizada se houver as condições adequadas para isso[30].

Importante

Apesar das fístulas serem superiores aos cateteres, nunca podemos deixar de lado suas potenciais complicações

COMPLICAÇÕES MAIS RARAS, MAS QUE DEVEMOS PRESTAR ATENÇÃO

Nesse tópico pretendo explorar algumas complicações que entendemos ser mais raras. Algumas pelo fato de serem menos prevalentes mesmo, outras por estarem nas mãos de outras especialidades médicas e por vezes não fazemos o intercâmbio necessário para podermos aprender a respeito. São complicações estas mais relacionadas à ortopedia e reumatologia.

Manifestações Musculoesqueléticas em Pacientes Submetidos à Hemodiálise

Estas manifestações estão diretamente relacionadas à doença óssea decorrente da insuficiência renal crônica, a chamada osteodistrofia renal, causa direta do hiperparatireoidismo secundário. Outras disfunções que levam a doenças de ordem musculoesqueléticas são a deposição de alumínio, deposição de amilóide e epondiloartropatia destrutiva.

Estas condições podem levar a desfechos clínicos tais como: ruptura de tendão, depósito de cristais, infecções e necrose avascular. Dentre todas as manifestações clínicas relatadas pelos pacientes em programa de diálise, a artralgia é a mais frequente, sendo relatada em 70% destes pacientes[31]. Sua prevalência aumenta com a duração do tratamento. A artralgia pode estar em qualquer articulação, porém é mais comumente relatada em joelhos.

Ainda em decorrência ao hiperparatireoidismo e suas alterações metabólicas, temos a reabsorção quanto à formação óssea ocorrendo de maneira acelerada, e por conta dessa disfunção podemos evidenciar não só dor articular, mas também dores ósseas mais presentes em membros inferiores, além de prurido, relacionadas com a alteração do peso corporal e que podem aparecer mesmo no repouso[31,32].

Essa aceleração do metabolismo ósseo está associada à osteíte fibrosa, podendo ser notada em exames de raio-x como osteoesclerose, além do acúmulo de calcificações em tecidos moles, como vasos sanguíneos, chamado de calcificação metastática[33].

Importante

Apesar de sermos cirurgiões vasculares, não há porque negligenciar uma queixa de um paciente em programa de hemodiálise, mesmo parecendo não ser relativa ao acesso

Amiloidose por ß2-microglobulina

A manifestação clínica da Amiloidose é relacionada diretamente com o tempo de hemodiálise, estando praticamente ausente nos pacientes não dialíticos, estando presente em 20% dos pacientes após 2 anos de diálise e chegando próximo de 100% após 13 anos de diálise, envolvendo principalmente o sistema osteoarticular[34].

As manifestações mais comuns em decorrência do acúmulo da ß2-microglobulina são: contratura em flexão dos quirodáctilos, dor nos ombros, síndrome do túnel do carpo, hemartrose e dedo e gatilho.

Importante

100% de pacientes acometidos após 13 anos de diálise

Ombro Doloroso

Por conta do depósito proteico já citado acima, esta patologia passa a ser muito frequente, fato que vale ser relatado. Pode ocorrer em até 84% dos pacientes que fazem hemodiálise há mais de dez anos, pelo excesso de depósito proteico na Bursa e no manguito rotador, além de poder ocorrer um capsulite adesiva e espessamento do tendão supra-espinhoso.

Uma investigação direcionada com o especialista pode ser importante, pois uma ressecção do ligamento coracoacromial pode aliviar a artralgia, principalmente de decúbito, no período da noite[35].

Importante
Prevalência pode chegar a 84%

Síndrome do Túnel do Carpo

Característica mais comum da Amiloidose, devido ao depósito protéico, levando à compressão do nervo mediano ao nível do punho, porém podendo ser exacerbada durante a sessão de hemodiálise, em fístulas ipsilaterais, por conta da síndrome do roubo, e sendo possível gerar isquemia no nervo mediano[36].

Outro fator de piora, este entre as sessões de hemodiálise, pode ser o aumento do líquido extracelular promovendo também um aumento da compressão do nervo mediano ao nível do túnel do carpo[36].

Importante
Doença que pode ter como única causa o uso da FAV para hemodiálise

Ruptura Espontânea de Tendão

A ruptura espontânea de tendão pode atingir 15% dos pacientes em programa de diálise – normalmente ocorre no tendão do quadríceps. Esta patologia está relacionada tanto com as alterações de calcificação em decorrência do hiperparatireoidismo quanto à amiloidose, já discutidos nos tópicos anteriores[37].

Importante
Pode estar relacionada com o uso de Estatinas

Artrite Séptica

Esta é uma patologia que pode nos confundir durante o manejo clínico, principalmente se o paciente for portador de uma FAV com prótese. A fisiopatologia desta doença é explicada pelas inúmeras punções no membro portador da fístula, podendo levar a uma infecção articular, na maioria das vezes por *Staphylococcus aureus*.

Os sinais infecciosos locais podem nos levar a pensar em celulite ou infecção da prótese, portanto um exame físico cuidadoso deve ser realizado. Caso seja notada, além dos sinais flogísticos próximos à articulação, uma redução na amplitude dessa articulação, uma punção articular com cultura da secreção deve ser realizada.

Importante
Exame físico é fundamental
Limitação na amplitude da articulação

Úlceras de Quirodáctilos e Dorso de Mão em Decorrência de Hipertensão Venosa

Trata-se de afecção rara, menos de 1% de pacientes são portadores de FAV. O interesse nesse diagnóstico se dá pela dúvida diagnóstica que podemos ter num primeiro momento.

A história natural da hipertensão venosa, em decorrência de uma FAV para hemodiálise, traz uma evolução insidiosa dos sintomas, podendo já trazer o edema e sinais de hipertensão venosa no início do quadro, porém pode ter como sintoma mais exuberante dores articulares com perda progressiva da capacidade de trabalhos manuais em decorrência de dor, nos levando a pensar em possível quadro de isquemia por síndrome do roubo[38].

Importante
Sempre avaliar árvore arterial para descartar componente isquêmico

Aneurisma de Artéria Braquial

É sabido que a dilatação de artéria proximal a uma FAV, decorrente ao seu rearranjo hemodinâmico, é frequente, porém a degeneração aneurismática é rara. Existem poucos trabalhos que levantaram essa complicação tardia, e o desenvolvimento deste aneurisma, de artéria braquial, parece estar diretamente relacionado aos pacientes que tiveram suas fístulas arteriovenosas ligadas, ou trombosadas, porém em sua imensa maioria, haviam sidos submetidos à transplante renal e estavam em uso de corticoides e ciclosporinas, devido à necessidade de imunossupressão[39].

Portanto, há uma grande tendência em estabelecer que a degeneração aneurismática da artéria braquial, em pacientes que foram submetidos à hemodiálise, é multifatorial, tendo o fator hemodinâmico influenciando fortemente, e o uso de corticoesteroides como fator primordial.

Importante termos esse conceito, uma vez que há uma grande quantidade de pacientes sendo submetidos à transplante renal, o que poderá aumentar a prevalência desta patologia.

Importante

Seguimento anual, após transplante, é fundamental

REFERÊNCIAS BIBLIOGRÁFICAS

1. *Sociedade Brasileira de Nefrologa; www.snn.org.br; 2018.*
2. *Sesso RC, Lopes AA, Thomé FS, Lugon JR, Watanabe Y,Santos DR. Chronic dialysis in Brazil: reporto of the Brazilian dialysis censos, 2011. J Bras Nefrol. 2012;34(3):272-7.*
3. *KDOQI clinical practice guidelines and clinical practice recommendations for 2015 updates: hemodialysis adequacy, peritoneal dialysis adequacy and vascular access. Am J Kidney Dis. 2015;48(Suppl.1):S1-S322.*
4. *Sodre FL, Costa JCB, Lima JC. C. Avaliação da função e da lesão renal: um desafio laboratorial. J Bras Patol Med Lab. 2007 Oct;43(5):329-37.*
5. *James MT, Hemmelgarn R, Toneli M. Early recognition and prevention os chronic kidney disease. Lancet. 2010;375:1296-309.*
6. *SAVAGE, M. T. et al. The impact of arteriovenous fistula formation on central hemodynamic pressures in chronic renal failure patients: a prospective study. American journal of kidney diseases, v. 40, n. 4, p. 753-759, 2002. ISSN 0272-6386.*
7. *SANDHU, J. et al. Hemodynamic effects of arteriovenous fistula in end-stage renal failure. Renal failure, v. 26, n. 6, p. 695-701, 2004. ISSN 0886-022X.*
8. *IWASHIMA, Y. et al. Effects of the creation of arteriovenous fistula for hemodialysis on cardiac function and natriuretic peptide levels in CRF. American Journal of Kidney Diseases, v. 40, n. 5, p. 974-982, 2002. ISSN 0272-6386.*
9. *ALKHOULI, M. et al. Cardiac complications of arteriovenous fistulas in patients with end-stage renal disease. Nefrología (English Edition), v. 35, n. 3, p. 234-245, 2015. ISSN 2013-2514.*
10. *ORI, Y. et al. Haemodialysis arteriovenous access—a prospective haemodynamic evaluation. Nephrology Dialysis Transplantation, v. 11, n. 1, p. 94-97, 1996. ISSN 1460-2385.*
11. *BASILE, C. et al. The relationship between the flow of arteriovenous fistula and cardiac output in haemodialysis patients. Nephrology Dialysis Transplantation, v. 23, n. 1, p. 282-287, 2008. ISSN 1460-2385.*
12. *LOMONTE, C. et al. Is there a place for duplex screening of the brachial artery in the maturation of arteriovenous fistulas? Seminars in dialysis: Wiley Online Library, 2005. 243-246 p.*
13. *CRAVO, S. L. et al. Role of the medulla oblongata in normal and high arterial blood pressure regulation: the contribution of Escola Paulista de Medicina-UNIFESP. Anais da Academia Brasileira de Ciências, v. 81, n. 3, p. 589-603, 2009. ISSN 0001-3765.*
14. *BLACHER, J. et al. Impact of aortic stiffness on survival in end-stage renal disease. Circulation, v. 99, n. 18, p. 2434-2439, 1999. ISSN 0009-7322.*
15. *AHEARN, D. J.; MAHER, J. F. Heart failure as a complication of hemodialysis arteriovenous fistula. Annals of Internal Medicine, v. 77, n. 2, p. 201-204, 1972. ISSN 0003-4819.*

16. *BOS, W. J. W. et al. Effects of arteriovenous fistulas on cardiac oxygen supply and demand. Kidney international, v. 55, n. 5, p. 2049-2053, 1999. ISSN 0085-2538.*

17. *BUCKBERG, G.; LUCK, J.; HOFFMAN, J. Total and regional coronary blood flow after acute arteriovenous fistula. Surgical forum, 1970. 171-173 p.*

18. *ANDERSON, C. B. et al. Cardiac failure and upper extremity arteriovenous dialysis fistulas: case reports and a review of the literature. Archives of internal medicine, v. 136, n. 3, p. 292-297, 1976. ISSN 0003-9926.*

19. *HAMMES, M. Hemodynamic and biologic determinates of arteriovenous fistula outcomes in renal failure patients. BioMed research international, v. 2015, 2015. ISSN 2314-6133.*

20. *ROTHUIZEN, T. C. et al. Arteriovenous access failure: more than just intimal hyperplasia? Nephrology Dialysis Transplantation, v. 28, n. 5, p. 1085-1092, 2013. ISSN 1460-2385.*

21. *CORPATAUX, J. M. et al. Low-pressure environment and remodelling of the forearm vein in Brescia–Cimino haemodialysis access. Nephrology Dialysis Transplantation, v. 17, n. 6, p. 1057-1062, 2002. ISSN 1460-2385.*

22. *DAUGIRDAS, J. T. et al. KDOQI clinical practice guideline for hemodialysis adequacy: 2015 update. American Journal of Kidney Diseases, v. 66, n. 5, p. 884-930, 2015. ISSN 0272-6386.*

23. *LOK, C. E. et al. KDOQI clinical practice guideline for vascular access: 2019 update. American Journal of Kidney Diseases, v. 75, n. 4, p. S1-S164, 2020. ISSN 0272-6386.*

24. *Vassalotti JA, Jennings WC, Beathard GA, Neumann M, Caponi S, Fox CH, et al. Fistula first breakthrough initiative: targeting catheter last in fistula first. Semin Dial. 2012;25(3):303-10.*

25. *Ferreira V, Andrade D; Santos CB. Infecção em pacientes com cateter temporário duplo-lúmen para a hemodiálise. Rev Panam Infectol. 2005;7(2):16-21.*

26. *Mermel LA. Allon M, Bouza E, et al. Clinicl practice guidelines for the dignosis and management of intravascular cateter-related infection: 2009 Update by the infectious Diseases Society of America. Clin Infect Dis. 2009;49(1):1-45.*

27. *O'Grady NP, Alexander M. Dellinger EP, et al. Guidelines for prevention of intravascular cateter-related infections. Centers for disease Control and Prevention. MMWR Recomm Rep. 2002;51(RR-10):1-29.*

28. *Correa JA, de Abreu LC, Pires AC, Breda JR, Yamazaki YR, Fioretti AC, et al. Sapheno femoral arteriovenous fistula as hemodialysis access. BMC Surg. 2010;10:28.*

29. *Centofanti G, Fujii EY, Cavalcante RN, Bortolini E, de Abreu LC, Valenti VE, et.al. An experience of vascular access for hemodialysis in Brazil. Int Arch Med. 2011;4:16.*

30. *Mariana Murea, Randolph L. Geary, Ross P. Davis, Shahriar Moossavi. Vascular access for hemodialysis: A perpetual challenge. PMC. 2019;32(6):527-534.*

31. *Walber PV, Kirla WPG, Niedja BF, José ECBA, Rejane MRAV, Francisca EAM, Francisco JFV, Manifestações musculoesqueléticas em pacientes submetidos à hemodiálise. Rev Bras Reumatol, 2005;45(6):357-364.*

32. *Fortina F, Agllata S, Ragazzoni E, et al: Chronic pain during dialysis. Pharmacologic therapy and its costs. Minerva Urol Nefrol 51:85-7, 1999.*

33. *Jarek M: Rheumatic disorders in the dialysis patients. In: West S. Rheumatology Secrets. 2aed., Philadelphia, Hanley & Belfus, Inc., 2002.*

34. *K J, Hano J: Doenças musculoesqueléticas e reumatológicas. In:Daugirdas J, Blake P, Ing T. Manual de diálise, 3aed., Belo Horizonte, Medsi, 2003.*

35. *Konishiike T, Hashizume H, Nishida K, Inoue H, Nagoshi M:Shoulder pain in long-term haemodialysis patients Aclinical sudy of 166 patients. J Bone Joint Surg Br 78:601-5, 1996.*

36. *Negrea A: Osteodistrofia renal. In: Hricik D, Sedor J, Ganz M. Segredos em Nefrologia, 3aed., Porto Alegre, Artmed, 2002.*

37. *Kurer MH, Baillod RA, Madgwick JC: Muculoskeletal manifestations of amyloidosis. A review of 83 patients on haemodialysis for at least 10 years. J Bone Joint Surg Br 73:271-6, 1991.*

38. *Akamine-Asari et al. Ulceras de quirodáctilos e dorso de mão esquerda ocasionadas por hipertensão venosa após confecção de fistula arteriovenosa braquiocefálica: relato de caso. J Vasc Bras. 2019;18.*

39. *Pedro M, Tiago F, Viviane M, Jose T, Luis S, Ruy F, Luis MP, José SN, José FF. Aneurisma umeral em doentes com transplante reanl. Angiol Cir Vasc. 2014;10(2):58-63.*

ARTERIOPATIAS FUNCIONAIS

Alexandre Sacchetti Bezerra

Professor da Disciplina de Cirurgia Vascular da Faculdade de Medicina do ABC
Cirurgião Vascular do Governo do Estado de São Paulo – Instituto de Infectologia Emílio Ribas
Membro Titular da Sociedade Brasileira de Angiologia e Cirurgia Vascular
Membro da Society for Vascular Surgery

João Antonio Correa

Professor Titular da Disciplina de Cirurgia Vascular da Faculdade de Medicina do ABC
Membro Titular da Sociedade Brasileira de Angiologia e Cirurgia Vascular

Alexandre Sacchetti Bezerra
João Antonio Correa

Diante da elevada complexidade da fisiopatologia que envolve as arteriopatias funcionais, os conceitos serão desenvolvidos de modo individualizado a cada doença. O leitor perceberá que alguns temas como capilaroscopia periungueal e inúmeros outros exames complementares e explicações teóricas foram excluídos do texto por não apresentarem respaldo em literatura, consenso acadêmico e adesão na prática clínica ao longo dos anos.

FENÔMENO DE RAYNAUD

O fenômeno de raynaud (FR) é uma resposta vascular a baixas temperaturas ou ao estresse emocional caracterizado clinicamente por alterações de cor da pele das mãos e pés devido à vasoconstrição anormal das artérias cutâneas[1].

Essa alteração de cor é sequenciada. Inicialmente apresenta-se pálida devido à baixa perfusão tecidual. Em seguida, surge a cor cinza ou azulada oriunda da hipóxia cutânea. Após a reversão parcial do quadro, as extremidades ficam vermelhas ou rosas em virtude da hiperemia reativa ao quadro isquêmico que elevou a concentração de dióxido de carbono e provocou vasodilatação. Ao exame físico das mãos, observa-se que o polegar é menos acometido que o dedo indicador ou anelar. A diferenciação da fase "azul" ou "cinza" do FR com acrocianose será explanada em seguida neste mesmo capítulo[2,3].

Podemos classificar o FR em primário quando é idiopático e secundário nos casos em que é causado por lúpus, vasculites primárias, uso de drogas, esclerodermia, trauma vascular e outras doenças que muitas vezes não são diagnosticadas. Apesar de ambos regredirem após simples manobras de proteção térmica, nos FR secundários há uma maior predisposição a quadros clínicos mais intensos com livedo, dor, parestesia e até mesmo necrose tecidual[4,5].

Figura 1
Fase "azul" com comprometimento bilateral.

Apesar da elevada complexidade e do desconhecimento da completa fisiopatologia desde 1862, acredita-se que no FR ocorra exacerbação das respostas dos receptores alfa adrenérgicos. Os receptores alfa-2A, alfa-2B e alfa-2C diferem em suas respostas. As atividades das inervações vasculares simpáticas através da noradrenalina, acetilcolina e mediadas pelo hipotálamo não contemplam o total entendimento do FR que sofre ingerências de inúmeros mecanismos não adrenérgicos como a ação do óxido nítrico, prostaciclina, endotelina-1 e outros pertinentes às células endoteliais[1,4,6].

Além dos mecanismos adrenérgicos e endoteliais, alguns estudos apontam para interferências genéticas e hormonais. Há séries nas quais a atividade estrogênica poderia explicar a maior incidência do FR em mulheres jovens[7,8].

Na terapêutica, as equipes médicas devem priorizar a eliminação dos fatores desencadeantes como o cigarro, trauma de repetição, exposição ao frio, situações sociais de labilidade emocional e outras enfermidades. Evidentemente que nos casos de FR secundário é de fundamental importância que se inicie o tratamento da doença de base.

A abordagem medicamentosa nos indivíduos que são classificados como FR idiopático é limitada. Os bloqueadores de canal de cálcio são a droga de primeira escolha com baixos níveis de evidência e recomendação (2B). A dihidropiridina é o melhor representante desta classe de remédios, pois atua na musculatura lisa, produz dilatação vascular periférica, diminui a resistência vascular periférica, aumento da estase venosa, inibe agregação plaquetária – mas com as prerrogativas de possíveis taquicardias reflexas, extrassistoles e até angina[9,10].

Como coadjuvantes da terapêutica principal e para aqueles pacientes que possuem contraindicação aos bloqueadores dos canais de cálcio, pode-se usar os inibidores de fosfodiesterase 5 como o sildenafil, que em algumas séries apresenta resultados muito questionáveis. Desde 1999 alguns autores sugerem o uso de nitrato tópico. Importante ratificar que esse uso não pode ser concomitante com os inibidores de fosofodiesterase[11,12].

Quando há evidências clínicas de ingerência somática no FR, preconiza-se a introdução de inibidores da captação de serotonina, representados pela fluoxetina que, apesar de provocar melhoras discretas, não apresenta contraindicações na maioria dos pacientes[13].

Importante

Mecanismo adrenérgico

Pesquisar FR secundário

ESCLERODERMIA SISTÊMICA (ES)

Afecção autoimune sistêmica crônica, sem etiologia definida.

Diferentemente da Esclerodermia Localizada (EL), que apresenta maior prevalência em crianças, a Esclerodermia Sistêmica (ES) possui maior incidência em mulheres acima de cinquenta anos, notabilizada por lesões vasculares e fibrose de órgãos como pele e pulmões[14,15].

De maneira excepcional, uma pequena parte dos pacientes com esclerodermia apresenta vasculopatia, fibrose em órgão alvo, mas não possui as tradicionais alterações cutâneas como lipoatrofia, calcinose, úlceras, endurecimento e espessamento progressivo significativo[16,17,18].

Apesar de não fazer parte da definição da doença, o acometimento do sistema digestório é o sinal mais frequente. O refluxo gastroesofágico oriundo da hipomotilidade não apresenta sintomas na maioria desses pacientes, que muitas vezes demoram em procurar o serviço médico[19,20].

Figura 2
Necrose digital.

Figura 3
Esclerodactilia na síndrome CREST.

Analogamente ao acometimento entérico, a fibrose pulmonar também está presente na maioria dos indivíduos portadores de esclerodermia, causando alterações nos parâmetros espirométricos, elevação da pressão de artéria pulmonar, seguida de alterações cardíacas[19].

Não menos importante, mas com menor prevalência, há sinais característicos da esclerodermia como dor, fadiga, trombose, embolia pulmonar, miopatia, disfunção erétil, artrite, fenômeno de Raynaud e insuficiência renal que balizam o diagnóstico e o prognóstico durante o tratamento[19,21].

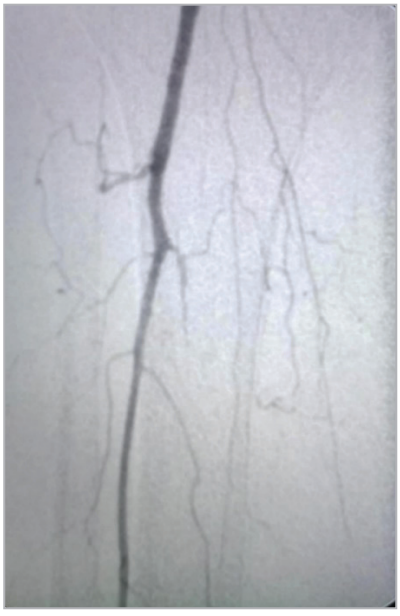

Figura 4

Comprometimento da macrocirculação na esclerodermia.
- *Oclusão das artérias fibular e tibial posterior direitas.*
- *Artéria tibial anterior direita pérvia.*

Sem respeitar os critérios étnicos e geográficos, esses indivíduos podem ser classificados pela extensão do acometimento da pele e lesões de órgão alvo como ilustrado na tabela 1.[15]

Tabela 1: Classificação de esclerodermia.

Tipo de Esclerodermia	Características
CUTÂNEA LIMITADA	edema digital esclerose cutânea distal fenômeno Raynaud telangiectasia hipertensão arterial pulmonar síndrome CREST **não atinge tronco e extremidades proximais**
CUTÂNEA DIFUSA (generalizada)	fibrose pulmonar crise renal envolvimento cardíaco **tronco e extremidades proximais comprometidos**
"SINE" (não cutânea)	fenômeno Raynaud grave hipertensão arterial pulmonar **sem acometimento importante da pele**
SÍNDROME DE SOBREPOSIÇÃO	associado a doenças: • lúpus eritematoso sistêmico • artrite reumatoide • polimiosite • síndrome de Sjögren

O diagnóstico é pautado no quadro clínico associado a alguns exames laboratoriais como anticorpo antitopoisomerase-1, anticorpo anti-rna polimerase III e outros que apresentam sensibilidade e especificidade heterogênea nos diferentes grupos de pacientes classificados na tabela 1. Importante ratificar que na apresentação "*cutânea limitada*" já há acometimento pulmonar. Na tabela 2, em caráter de exemplo, visualizam-se alguns desses marcadores e suas possíveis frequências em pacientes com úlceras isquêmicas de extremidades[17].

Tabela 2: Exemplo de exames laboratoriais em esclerodermia.

Antígeno	Frequência
Scl-70 (topoisomerase-1)	45,2%
centrômero	43,6%
núcleo	95,7%

Devido ao elevado grau de complexidade envolvendo inúmeros sinais, sintomas e doenças associadas, a ES deve ter seu tratamento individualizado a cada paciente.

As doenças associadas muitas vezes determinam as medicações a serem usadas, em detrimento de regimes protocolares.

De modo geral, os indivíduos com acometimento difuso de pele e /ou lesão de órgão alvo, são tratados com imunossupressão.

Mesmo diante da ausência de estudos que apresentem diferenças significativas, o metrotexato e a ciclofosfamida são opções pertinentes ao tratamento inicial a estes pacientes[22].

Importante

Pesquisar alterações pulmonares e gastrointestinais

ACROCIANOSE

A acrocianose é um distúrbio vascular periférico caracterizado por coloração cinza (azulado) simétrica e persistente das mãos ou pés. Assim como no fenômeno de Raynald (FR), é frequentemente agravada pela exposição ao frio[3,23].

Alguns autores afirmam que a distinção entre o FR e a acrocianose não é possível na maioria dos casos, salientando que em muitos pacientes há sobreposição dos dois acontecimentos ou até mesmo aventando a hipótese desta afecção ser uma variante do FR[3].

Diferentemente do FR, na acrocianose há persistência na alteração de cor nas mãos e pés sem a progressão das mesmas, simetria, ausência de palidez paroxística ou recorrente, pode permanecer com o calor e não apresenta boa resposta à terapêutica medicamentosa.

Figura 5
Simpatectomia torácica há 12 anos.

Atualmente:
- *resolução do quadro álgico.*
- *Coloração cinza (azulada) persistente.*

Infelizmente, essa denominação é utilizada em confusão com cianose de extremidades.

Assim como o FR, a acrocianose pode ser idiopática ou secundária à doenças mitocondriais, uso de medicamentos, contato com substâncias tóxicas como arsênico, distúrbios somáticos, hiperidrose, neoplasias e outros[24,25,26].

Independente da etiologia, o estudo histológico e anatomopatológico é inespecífico. A desconhecida fisiopatologia, desde a década de setenta, concentra sua teoria na vasoconstrição pré-capilar que em alguns pacientes pode ser causada por alterações nos receptores alfa-1 adrenérgicos e em outros por inibição da prostaciclina[27,28].

Assim como no FR, a terapêutica na acrocianose também deve ser iniciada com a eliminação de possíveis fatores de risco, mas diferentemente do observado no FR, não há boa resposta frente a medicações como os bloqueadores de canal de cálcio. Nos pacientes que apresentam evolução clínica desfavorável, pode-se tentar a simpatectomia cirúrgica como alternativa de resgate[29].

Importante
Mecanismo adrenérgico
Apenas cor cinza (azulada)

ERITROMELALGIA

Definida como conjunto de sinais e sintomas caracterizados por hiperemia de extremidades inferiores, calor local e dor de forte intensidade que podem reduzir após exposição ao frio, gelo, água gelada, ventilador etc.

Essa rara síndrome tem maior prevalência em mulheres adultas com incidência global em torno de 0,36 casos para cada 100.000 habitantes por ano[30].

Na rotina clínica, os pacientes muitas vezes não apresentam sinais no ato da consulta médica em virtude da intermitência dos sinais estimulados com a elevação de temperatura climática e atividade física, podendo gerar um quadro associado de ansiedade e depressão.[31]

Apesar da notória associação em alguns pacientes com doenças mieloproliferativas, a literatura não estabelece etiologia para eritromelalgia que possui mortalidade maior que a população em geral. Mesmo diante da ausência de exames laboratoriais e radiológicos patognomonicos, é imperativo ao médico estudar o hemograma, a fim de pesquisar doenças mieloproliferativas. [30, 31]

Figura 6
Alívio da dor com gaze "gelada" em leito hospitalar.

Desde 1998 há teorias, de possíveis fístulas arteriovenosas, que tentam explicar o quadro clínico de calor local, elevação do fluxo sanguíneo com antagônica redução da oximetria[30,32].

Analogamente à investigação etiológica vascular, a pesquisa genética e neurológica não é conclusiva. A mutação no gene *SCN9A* no cromossomo 2q24 não está presente em todas as séries. Estudos com biopsia não confirmam lesão anatômica das fibras nervosas alteradas funcionalmente e não apresentam características anátomopatológicas específicas[33,34,35].

Apesar de não ter cura, o tratamento da eritromelalgia se propõe a minimizar sintomas com drogas que contemplam de lidocaína tópica à gabapentina[36].

Mesmo sem nível de evidência e recomendação satisfatórios, preconiza-se o uso de ácido acetilsalicílico nos pacientes com o diagnóstico realizado, mas que não possuem contraindicação à medicação[37].

Importante
Investigar doenças mieloproliferativas

ERGOTISMO

Historicamente, há descrição desta doença em indivíduos que fizeram ingestão de grãos com fungo *Claviceps Purpúreo* e apresentaram isquemia aguda em membros[38].

Conhecido saudosamente por Fogo Sagrado ou Fogo de Santo Antonio, o ergotismo se caracteriza por isquemia de extremidades seguida de cianose, lesão trófica e dor em pacientes que fizeram uso de derivados do ergot[38,39].

Ao exame clínico, os pacientes podem apresentar sinais compatíveis com oclusão arterial aguda embólica, tromboangeíte obliterante e até mesmo doença arterial obstrutiva periférica (DAOP), o que torna necessário uma investigação minuciosa e atenta da real etiologia.

Figura 7
Lesão trófica de halux esquerdo em usuário de cocaína.

Na obstetrícia, John Stearns se notabilizou no século XIX pelo uso do ergot no tratamento de sangramento uterino pós-parto. Nesta mesma época, Woakes e colaboradores recomendaram derivados do ergot para pacientes com cefaleia crônica[38,40,41].

Apesar da baixa prevalência de 0,01% dentre os usuários de drogas liberadoras de ergotamina, esta doença abrange um perfil amplo e heterogêneo de pacientes, atingindo desde indivíduos em tratamento de cefaléia crônica até usuários de cocaína[39,40].

O ergotismo é causado por substâncias agonistas da serotonina, que provocam vasoconstrição oriunda de estímulo simpático, maior atividade da musculatura lisa e inibição alfa adrenérgica[39,40].

Essa situação é comum em pacientes com HIV. Alguns antivirais causam espasmo vascular através da inibição de protease-1 e do citocromo p450[42,43].

Atualmente, a incidência de ergotismo tem aumentado em virtude do uso de cocaína, uma vez que esta droga provoca inibição de catecolaminas tanto no uso nasal quanto no fumo (crack)[44].

Infelizmente, a literatura não apresenta tratamento padronizado com bons resultados, além da evidente suspensão do agente causador.

Embora controverso, em casos agudos pode-se usar nitropussiato de sódio com efeito vasodilatador[45,46].

O uso de heparina e ácido acetilsalicílico possuem efeito profilático à trombose decorrente do vasoespasmo.

Tanto nos pacientes internados como nos ambulatoriais, alguns centros preconizam o uso de bloqueadores de canais de cálcio como nifedipina, em virtude do seu efeito vasodilatador e antiplaquetário[10].

Mais recentemente, nos indivíduos sem alterações pulmonares e cardiológicas, tem-se associado os inibidores de fosfodiesterase na tentativa de melhorar a perfusão tecidual.

O ato cirúrgico fica restrito a casos excepcionais após falha da terapêutica e abordagens clínicas.

Importante

Mecanismo alfa adrenérgico

Etiologia possível: cocaína

RERERÊNCIAS BIBLIOGRÁFICAS

1. *Herrick AL. Pathogenesis of Raynaud's phenomenon. Rheumatology (Oxford) 2005; 44:587.*
2. *Chikura B, Moore TL, Manning JB, et al. Sparing of the thumb in Raynaud's phenomenon. Rheumatology (Oxford) 2008; 47:219.*
3. *Kurklinsky AK, Miller VM, Rooke TW.Acrocyanosis: the Flying Dutchman. Vasc Med 2011; 16:288.*
4. *Flavahan NA. A vascular mechanistic approach to understanding Raynaud phenomenon. Nat Rev Rheumatol 2015; 11:146.*
5. *Balbir-Gurman A, Braun-Moscovici Y, Nahir AM. Cocaineinduced Raynaud's phenomenon and ischaemic finger necrosis. ClinRheumatol 2001;20:376e8.*
6. *Rychlik-Golema W, Mastej K, Adamiec R. The role of endothelin-1 and selected cytokines in the pathogenesis of Raynaud's phenomenon associated with systemic connective tissue diseases. IntAngiol 2006; 25:221.*
7. *Eid AH, Maiti K, Mitra S, et al. Estrogen increases smooth muscle expression of alpha2C-adrenoceptors and cold-induced constriction of cutaneous arteries. Am J Physiol Heart CircPhysiol 2007; 293:H1955.*
8. *Susol E, MacGregor AJ, Barrett JH, et al. A two-stage, genome-wide screen for susceptibility loci in primary Raynaud's phenomenon. Arthritis Rheum 2000; 43:1641.*
9. *Rirash F, Tingey PC, Harding SE, et al. Calcium channel blockers for primary and secondary Raynaud's phenomenon. Cochrane Database Syst Rev 2017; 12:CD000467.*
10. *Shih CY, Lin IH, Ding JC, Chen FC, Chou TC. Antiplatelet activity of nifedipine is mediated by inhibition of NF-κB activation caused by enhancement of PPAR-β/-γ activity. Br J Pharmacol. 2014;171(6):1490-1500.*
11. *Roustit M, Blaise S, Allanore Y, et al. Phosphodiesterase-5 inhibitors for the treatment of secondary Raynaud's phenomenon: systematic review and meta-analysis of randomised trials. Ann Rheum Dis 2013; 72:1696.*
12. *Tucker AT, Pearson RM, Cooke ED, Benjamin N. Effect of nitric-oxide-generating system on microcirculatory blood flow in skin of patients with severe Raynaud's syndrome: a randomised trial. Lancet 1999; 354:1670.*
13. *Coleiro B, Marshall SE, Denton CP, et al. Treatment of Raynaud's phenomenon with the selective serotonin reuptake inhibitor fluoxetine. Rheumatology (Oxford) 2001; 40:1038.*
14. *Allanore Y, Simms R, Distler O, et al. Systemic sclerosis. Nat Rev Dis Primers 2015; 1:15002.*
15. *van den Hoogen F, Khanna D, Fransen J, et al. 2013 classification criteria for systemic sclerosis: An American College of Rheumatology/European League Against Rheumatism collaborative initiative. Arthritis Rheum 2013; 65:2737.*
16. *Mihai C, Landewé R, van der Heijde D, et al. Digital ulcers predict a worse disease course in patients with systemic sclerosis. Ann Rheum Dis 2016; 75:681.*

17. *Denton CP, Krieg T, Guillevin L, et al. Demographic, clinical and antibody characteristics of patients with digital ulcers in systemic sclerosis: data from the DUO Registry. Ann Rheum Dis 2012; 71:718.*

18. *Diab S, Dostrovsky N, Hudson M, et al. Systemic sclerosis sine scleroderma: a multicenter study of 1417 subjects. J Rheumatol 2014; 41:2179.*

19. *Wu W, Jordan S, Graf N, et al. Progressive skin fibrosis is associated with a decline in lung function and worse survival in patients with diffuse cutaneous systemic sclerosis in the European Scleroderma Trials and Research (EUSTAR) cohort. Ann RheumDis 2019; 78:648.*

20. *Marie I, Dominique S, Levesque H, et al. Esophageal involvement and pulmonary manifestations in systemic sclerosis. Arthritis Rheum 2001; 45:346.*

21. *Schoenfeld SR, Choi HK, Sayre EC, Aviña-Zubieta JA. Risk of Pulmonary Embolism and Deep Venous Thrombosis in Systemic Sclerosis: A General Population-Based Study. Arthritis Care Res (Hoboken) 2016; 68:246.*

22. *Pope JE, Bellamy N, Seibold JR, et al. A randomized, controlled trial of methotrexate versus placebo in early diffuse scleroderma. Arthritis Rheum 2001; 44:1351.*

23. *Bollinger A, Mahler F, Meier B. Velocity patterns in nailfold capillaries of normal subjects and patients with Raynaud's disease and acrocyanosis. Bibl Anat. 1977;16(Pt 2):142–145.*

24. *Borgono JM, Vicent P, Venturino H, Infante A. Arsenic in the drinking water of the city of Antofagasta: epidemiological and clinical study before and after the installation of a treatment plant. Environ Health Perspect. 1977; 19:103–105*

25. *Ozaras R, Yemisen M, Mete B, Mert A, Ozturk R, Tabak F. Acrocyanosis developed with amphotericin B deoxycholate but not with amphotericin B lipid complex. Mycoses. 2007;50:242.*

26. *Solak Y, Aksoy S, Kilickap S, Celik I. Acrocyanosis as a presenting symptom of Hodgkin lymphoma. Am J Hematol. 2006;81:151–152.*

27. *Karakaya I, Aydoğan M, Coşkun A, Gökalp AS. Acrocyanosis as a side effect of tricyclic antidepressants: a case report. Turk J Pediatr. 2003;45(2):155-157.*

28. *Das S, Maiti A. Acrocyanosis: an overview. Indian J Dermatol. 2013;58(6):417-420.*

29. *Moini M, Rasouli MR. Thoracoscopicservicothoracicsympathectomy for treatment of upper extremity ischemia. World J Surg. 2008;32:331–332*

30. *Alhadad A, Wollmer P, Svensson A, Eriksson KF.Erythromelalgia: Incidence and clinical experience in a single centre in Sweden. Vasa 2012; 41:43.*

31. *Davis MD, O'Fallon WM, Rogers RS 3rd, Rooke TW. Natural history of erythromelalgia: presentation and outcome in 168 patients. Arch Dermatol 2000; 136:330.*

32. *Kvernebo K. Incidence and prevalence. In: Erythromelalgia: A Condition Caused by MicrovascularArteriovenous Shunting, VASA, Oslo 1998. Vol 51, p.13.*

33. *Mantyh WG, Dyck PJ, Dyck PJ, et al. Epidermal Nerve Fiber Quantification in Patients With Erythromelalgia. JAMA Dermatol 2016.*

34. *Klein CJ, Wu Y, Kilfoyle DH, et al. Infrequent SCN9A mutations in congenital insensitivity to pain and erythromelalgia. J NeurolNeurosurg Psychiatry 2013; 84:386.*

35. *Davis MD, Weenig RH, Genebriera J, et al. Os achados histopatológicos na eritromelalgia primária são inespecíficos: estudos especiais mostram uma diminuição na pequena densidade das fibras nervosas. J Am AcadDermatol 2006; 55: 519.*

36. *Gales A, Chaaban B, Husson H, et al. Lidocaine-medicated plaster for treating acute autonomic and sensory neuropathy with erythromelalgia-like presentations. RevNeurol (Paris) 2016; 172:399.*

37. *Hou JL, Onajin O, Gangat N, et al. Erythromelalgia in patients with essential thrombocythemia and polycythemia vera. Leuk Lymphoma 2017; 58:715.*

38. *De Costa C. St Anthony's fire and living ligatures: a short history of ergometrine. Lancet 2002; 359:1768e70.*

39. *Garcia GD, Goff JM, Hadro NC, et al. Chronic ergot toxicity: a rare cause of lower extremity ischemia. J VascSurg 2000; 31:1245e7.*

40. *Ayarragaray JE. Ergotism: a change of persepective. Ann Vasc Surg. 2014; 28(1):265-268.*

41. *Koehler PJ, Isler H. The early use of ergotamine in migraine,EdwardWoakes' report of 1868, its theoretical and practical background and international reception. Cephalalgia 2002; 22:686e91.*

42. *Vila A, Mykietiuk A, Bonvehı` P, et al. Clinical ergotism induced by ritonavir.Scand J Infect Dis 2001; 33:788e9.*

43. *Baldwin ZK, Ceraldi CC, Oakland C. Ergotism associated with HIV antiviral protease inhibitor therapy. J VascSurg 2003; 37:676e8.*

44. *Bourrena P, Rodrı´gueza EA, Mijelshona LM, et al. Cocaine and ergotamine vasospasm in an HIV patient. Med CutanIberoLat Am 2005; 33:31e3.*

45. *Anderson PK, Christensen KN, Hole P, et al. Sodium nitroprusside and epidural blockade in the treatment of ergotism. N Engl J Med 1977; 296:1271e3.*

46. *Musikatavorn K, Suteparuk S. Ergotism unresponsive to multiple therapeutic modalities, including sodium nitroprusside, resulting in limb loss. ClinToxicol (Phil) 2008; 46:157e8.*

TROMBOFILIAS

Paulo Ricardo Criado

Livre Docente em Dermatologia pela Faculdade de Medicina da Universidade de São Paulo
Pesquisador Pleno da Pós-graduação do Centro Universitário Saúde ABC
Professor da Disciplina de Dermatologia da Faculdade de Medicina do ABC
Membro Titular da Sociedade Brasileira de Dermatologia

Paulo Ricardo Criado

INTRODUÇÃO

Trombofilia é o termo atualmente utilizado para condições onde fenômenos de hipercoagulabilidade sanguínea ocorrem, determinando uma predisposição aumentada a eventos tromboembólicos. Frequentemente na prática clínica atendemos doentes que desenvolvem tromboses arteriais ou venosas sem fatores de risco evidentes. Vários fatores de risco, genéticos ou adquiridos, estão na patogênese da trombose, tanto no segmento arterial, como venoso. Alguns destes indivíduos desenvolvem tromboses recorrentes apesar das medidas preventivas, ou desenvolvem tromboses em localizações incomuns. Estes doentes podem apresentar um estado de hipercoagulabilidade oculto[1-4].

As tromboses venosas e arteriais frequentemente desenvolvem-se no contexto de um estado de hipercoagulabilidade e causam siginificativa morbidade ao doente e mortalidade. Estes estados de hipercoagulabilidade podem apresentar uma ampla variedade de manifestações clínicas. Desta forma, o reconhecimento destas alterações associadas à trombofilia pode contribuir para a melhora da segurança do doente e o desfecho clínico do caso de forma mais favorável.

Na tabela 1 encontram-se os fatores de risco genéticos e adquiridos, mais relacionados à tromboses venosas[1,5,6].

Tabela 1: Fatores de risco genéticos (hereditários) e adquiridos para eventos trombóticos.

Causas de Trombofilias Hereditárias
1. Deficiência de antitrombina
2. Deficiência da proteína C
3. Deficiência da proteína S
4. Mutação do fator V (Leiden) (resistência à proteína C ativada)
5. Mutação do fator II (Protrombina)
6. Hiperhomocisteínemia (secundária à deficiência da metilenotetrahidrofolato redutase ou da cystathione–β sintetase)
7. Níveis plasmáticos alterados dos fatores de coagulação
a. Níveis elevados do fator VIII
b. Níveis elevados do fibrinogênio
c. Níveis elevados do fator IX
d. Níveis elevados do fator X
8. Mutação do fator XIII
9. Aumento do inibidor do ativador do plasminogênio tecidual
10. Diminuição do ativador do plasminogênio tecidual
11. Plasminogênio anormal
12. Disfibrinogenemia
13. Deficiência do cofator II da heparina
14. Síndrome da plaqueta rígida
15. Lipoproteína (a)
16. Baixos níveis da via do inibidor do fator tecidual

Causas de Trombofilias Adquiridas
1. Síndrome do anticorpo antifosfolípide 2. Hemoglobinúria paroxística noturna 3. Doenças mieloproliferativas 4. Gravidez e puerpério 5. Neoplasias 6. Síndrome nefrótica 7. Hiperviscosidade 8. Relacionada a drogas: • terapia de reposição hormonal • anticonceptivos orais • tamoxifeno/raloxifeno • quimioterapia/talidomida • trombocitopenia induzida pela heparina • necrose cutânea induzida por cumarínicos 9. Uso de anticoncepcionais orais 10. Medicamentos 11. Trauma e cirurgias 12. Imobilização prolongada 13. Policitemia vera 14. Vasculites 15. Cateter venoso central 16. Viagens prolongadas 17. Doença inflamatória intestinal 18. Hiperhomocisteinemia 19. Resistência a proteína C não relacionada ao fator V de Leiden

Adaptado de Garcia & Franco, Johnson, Franc.

Nos países ocidentais a incidência de tromboembolismo venoso (TEV) por ano é de cerca de 1 em cada 1.000 habitantes, ocasionando nos Estados Unidos da América cerca de 50.000 óbitos por ano. Vale ressaltar que fatores de risco para o TEV diferem daqueles da doença trombótica arterial (hipertensão arterial, tabagismo, dislipidemia e diabete melito, por exemplo, não aumentam o risco de TEV). Os fatores de risco adquiridos, clássicos para o TEV incluem a idade avançada, imobilização prolongada, cirurgia, fraturas, uso de anticoncepcionais hormonais, gestação, puerpério, neoplasias e a síndrome antifosfolípide[3,5,6].

O rastreamento de estados de hipercoagulabilidade na população geral é impraticável, tanto do ponto de vista clínico, como economicamente. O escopo desta análise crítica é revisar os estados de hipercoagulabilidade sanguínea (trombofilias), descrever suas manifestações clínicas e, dentre estas, quais as necessitam pesquisa laboratorial e quais exames são indicados nessas situações. Também inserimos no texto alguns dos artigos e capítulos por nós publicados ao longo destes anos[2,7].

SISTEMA DA COAGULAÇÃO (FATORES PRÓ-COAGULANTES E INIBIDORES DA COAGULAÇÃO)

Fatores Pró-coagulantes

Em resposta ao dano da parede vascular, o sistema de coagulação origina um tampão hemostático pela interação entre o subendotélio, plaquetas e fatores plasmáticos da coagulação. Primeiramente, o fator tecidual (TF) é liberado pelo subendotélio iniciando a cascata da coagulação. O arranjo do Fator (F) VIIa com o TF pelo complexo Tenase resulta na geração do FXa. Na presença do FV, do cálcio e de uma superfície fosfolípide, o FXa converte a protrombina em trombina. A trombina, uma protease sérica, é a enzima chave da cascata da coagulação. A trombina atua: (i) ativando o FV, FVIII e o FXI, aumentando sua própria geração; (ii) cliva o fibrinopeptídeo A (FBA) e B do fibrinogênio e forma a fibrina; (iii) promove a ligação cruzada da fibrina pela ativação do FXIII; e (iv) é um potente ativador fisiológico das plaquetas. Uma via alternativa da cascata da coagulação é desencadeada pela ativação dos fatores de contato (FXII, FXI, pré-calicreína, cininogênio de alto peso molecular). Embora esta via não seja de importância fisiológica na ativação do sistema da cascata de coagulação, ela propicia importante aceleração do processo pela retroalimentação com a ativação do FVIII, FIV e FX. A figura 1 reflete o conhecimento atual do sistema de coagulação[2,4].

Inibidores da Coagulação

A homeostase é mantida inibindo a coagulação (Figura 1) e realizando anticoagulação e fibrinólise (Figura 2). A trombina gerada in vivo é inibida por uma série de mecanismos e a fibrinólise por vários outros[3,4].

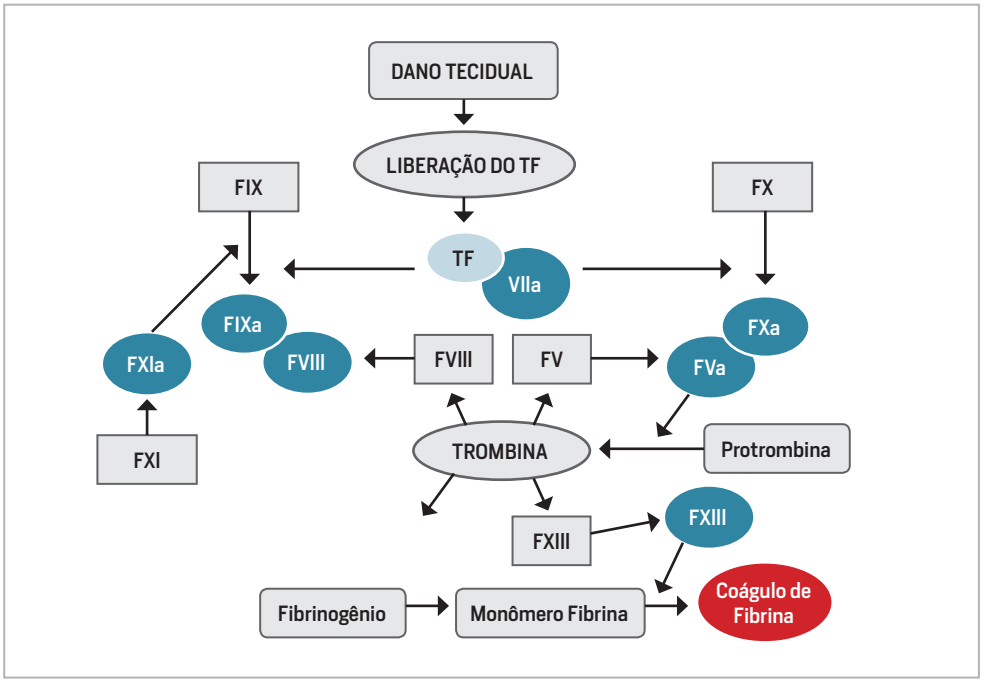

Figura 1

Esquema do sistema pró-coagulante.
Legenda: TF, fator tecidual.

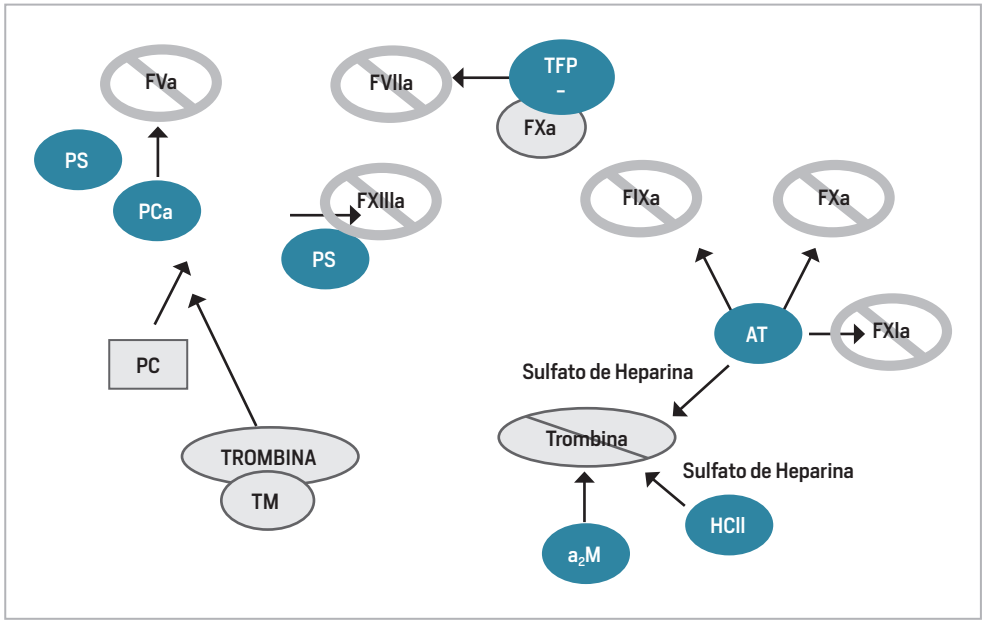

Figura 2

Sistema de anticoagulação. PCa, proteína C ativada; α_2-M, α_2-macroglobuilina; AT, antitrombina; HCII, cofator II da heparina; PC, proteína C; TFPI, inibidor da via do fator tecidual; TN, trombomodulina. Setas duplas indicam ativação da reação e setas únicas indicam inibição da reação.

Os inibidores da trombina são classificados em diretos e indiretos. Os inibidores diretos são a antitrombina (AT), a α_2-macroglobulina (α_2-M) e o co-fator II da Heparina (HC II). A AT e o HCII intermedeiam a inibição da trombina e são acelerados por glicosaminoglicanos endógenos e pela heparina exógena. Os inibidores indiretos da trombina são a proteína C (PC), a proteína S (PS) e o inibidor da via do fator tecidual (TFPI). A trombina livre torna-se parcialmente ligada a um receptor na célula endotelial, a trombomodulina (TM). O complexo trombomodulina-trombina não pode mais clivar fibrinogênio e não mais ativa o FV, FVIII e as plaquetas. Além disso, o complexo TM-trombina inibe a formação do coágulo através da ativação da proteína C (PC), formando a PC ativada (PCa). A PCa inativa enzimaticamente, por clivagem, o FVa e o FVIIIa. A atividade da PCa é intensamente potencializada pelo seu co-fator, a proteína S (PS)[1,4].

Um segundo mecanismo indireto de regular a geração de trombina é pelo TPFI. O TPFI forma um complexo com o FXa que inibe o FVIIA, inibindo assim a geração da trombina. O terceiro mecanismo indireto para inibição da trombina é pela ligação da trombina com o coágulo de fibrinogênio, o que resulta em considerável redução na taxa de clivagem do fibrinogênio[4].

Assim, a manutenção fisiológica da hemostasia depende da interação de três fatores: plaquetas, vasos sanguíneos e fatores de coagulação (Figura 3).

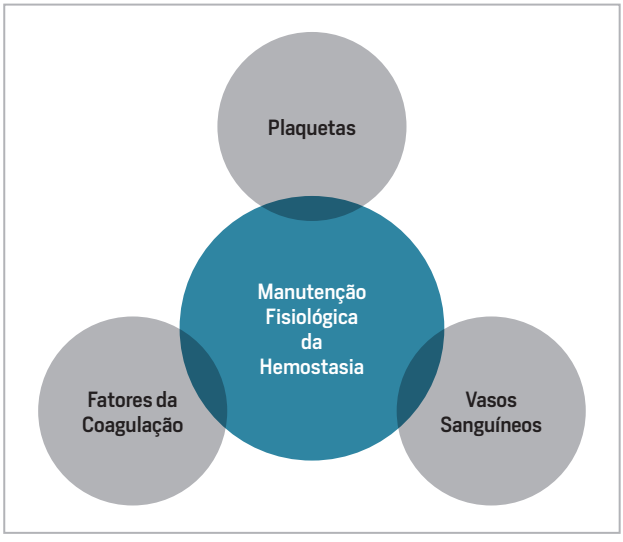

Figura 3

Manutenção fisiológica da hemostasia. Depende da interação de três fatores: plaquetas, vasos sanguíneos e fatores da coagulação. Um dano ou agressão ao endotélio desencadeia vasoconstrição imediata e exposição do fator tecidual (FT) e do colágeno subendotelial, propiciando uma superfície para a adesão plaquetária e formação do tampão fibrino plaquetário.

Na figura 4 podemos observar um resumo da interação entre sistema de coagulação e vias fibrinolíticas. Atualmente, um modelo baseado na "unidade celular" para a coagulação sanguínea é aceito e consiste em três fases: iniciação, amplificação e propagação, o que resulta na ativação plaquetária e produção do coágulo de fibrina.

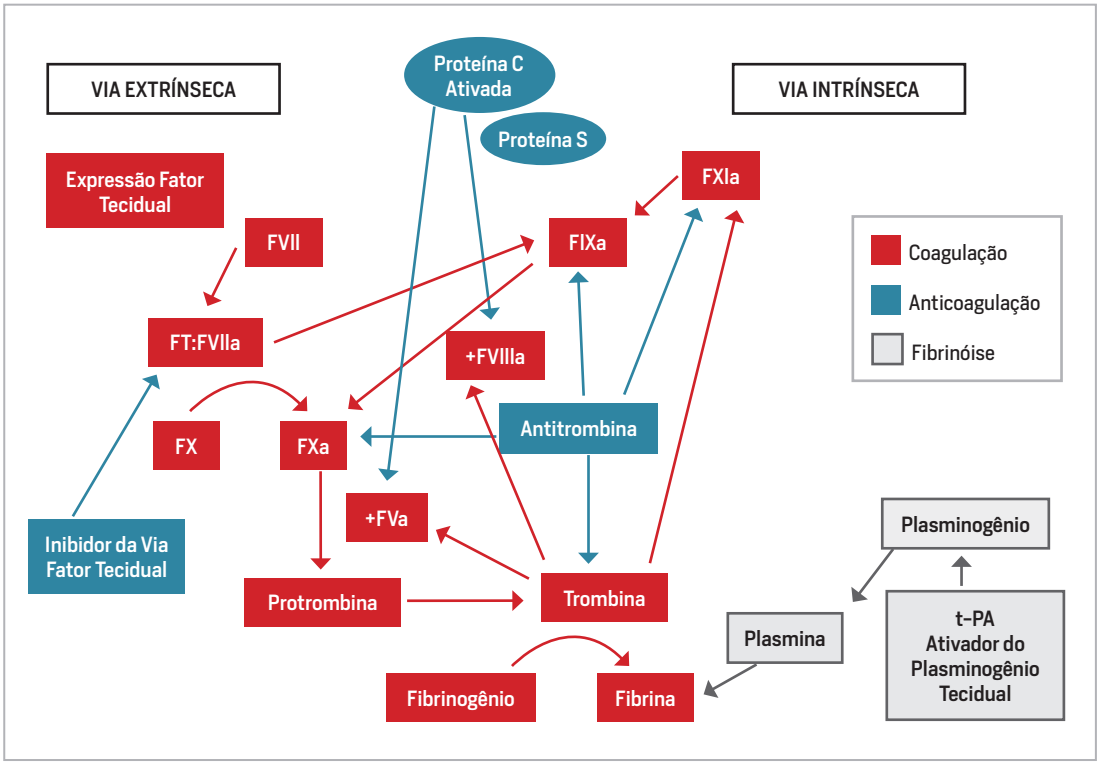

Figura 4

Versão simplificada da cascata da coagulação (vermelho), do sistema de anticoagulação (azul) e do sistema fibrinolítico (cinza). Uma anormalidade na via extrínseca resulta em prolongamento do tempo de protrombina (TP). Uma anormalidade na via extrínseca determina prolongamento do tempo de tromboplastina parcialmente ativada (TTPA). Uma anormalidade na via final comum ocasiona prolongamento de ambos (TP e TTPA).

TROMBOFILIAS HEREDITÁRIAS

Um conjunto de anormalidades associadas à hiperatividade do sistema de coagulação e/ou a ocorrência de fenômenos trombóticos foi reconhecido, e a descrição a partir da década de 1950 dos estados de "hipercoagulabilidade" modificou a visão acerca do TEV. As trombofilias hereditárias ou familiares foram descritas inicialmente em 1956 sob base clínica por Jordan & Nandorff. As deficiências herdadas da antitrombina (AT), proteína C (PC) e seu co-fator, a proteína S (PS) foram as primeiras causas identificadas de trombofilia. Na última década dois polimorfismos genéticos comuns foram reconhecidos como causas de hipercoagulabilidade: fator V mutante ou fator V G1691A (Fator V Leiden), que o torna resistente à ação anticoagulante da proteína C e à mutação do gene da protrombina (protrombina G20210A), associada com aumento dos níveis circulantes da protrombina. Moderada hiperhomocisteinemia é também um fator já estabelecido como risco para trombofilia[8-11].

Em contraste com as doenças de herança monogênicas, resultantes de mutações em um único gene, as multigênicas decorrem de diferentes mutações em genes distintos. As doenças multigênicas podem também ser a consequência da interação de um conjunto heterogêneo de eventos de origem genética, com eventos ambientais; desta forma, além de multigênicas são geralmente, multifatoriais. Assim, o conceito de doença multigênica é aplicável na medicina a diversas condições, incluindo o tromboembolismo venoso (TEV). Desta forma, o TEV é agora reconhecido como um modelo de doença multifatorial, sendo o evento trombótico o resultado de interações gene-gene e/ou gene-ambiente (Figura 5)[2,3,10].

Importante
TEV: multifatorial

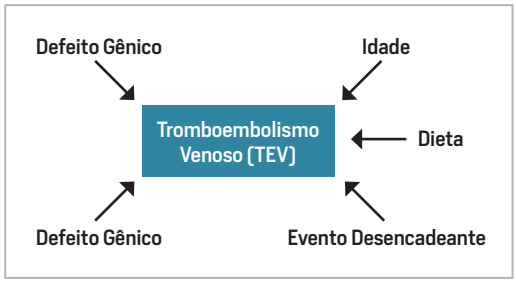

Figura 5
Modelos patogênicos das manifestações clínicas associadas às trombofilias hereditárias.

As deficiências dos inibidores naturais da coagulação (AT, PC e PS) são raras e detectadas em menos de 1% da população geral e em menos de 10% não selecionados com TEV (Tabela 2). Entre os portadores de tais deficiências, o risco de TEV é 5 a 8 vezes maior do que a população geral, sendo que a incidência anual do TEV é em torno de 1%. Cerca de metade destes eventos trombóticos ocorre em associação com fatores de risco circunstanciais e o primeiro evento mais comumente se instala antes dos 45 anos de idade[3,9].

Tabela 2: Epidemiologia das trombofilias hereditárias e sua associação com tromboembolismo venoso (TEV)[1,2,9,10].

Herança de Trombofilia	População Geral Caucasiana (% de portadores)	Doentes com TEV não Selecionados (% de portadores)	Doentes com TEV Selecionados (% de portadores)	Risco Relativo de TEV (Estudos caso-controle)	Risco Relativo de TEV (Estudos familiares)	Incidência Anual de TEV (%)
Deficiência de AT	0,02 a 0,16	1,9	4,3	5	5 a 8	1 a 2
Deficiência de PC	0,2 a 0,4	3,7	4,8	6,5	5 a 8	1 a 2
Deficiência de PS	(-)	2,3	4,3	1,7	5 a 8	1 a 2
Fator V de Leiden	4,8	18,8	18	7 para (heterozigotos) 40 a 80 para (homozigotos)	2 a 4	0,19 a 0,67
Protrombina mutante (PT G20210A)	2,0	7,1	7,3	2 a 3	2	0,13
Fator V de Leiden + PT G20210A	0,01 (esperada)	(-)	2,2	20	6	0,57
Hiperhomocisteinemia	5	13 a 25	10 a 25	2,5	(-)	(-)
MTHFR 677 TT	13,7	(-)	13,9	1	(-)	(-)

Legenda: AT, antitrombina; PC, proteína C; PS, proteína S; MTFFR, metilenotetrahidrofolato redutase; PT, protrombina mutante. Adaptado de: De Stefano et al.

Fator V de Leiden

O Fator V de Leiden (FVL), também conhecido como $FVR^{506}Q$ ou $FV{:}Q^{506}$ resulta em 95% dos casos de um único ponto de mutação na molécula do Fator V da coagulação, na qual a glutamina na posição aminoácido 506 é substituída pela arginina; ponto 506 é o sítio de clivagem em que a PC ativada atua na molécula do FVa. Esta pequena alteração na molécula torna o Fator V ativado (FVa) extremamente resistente à atividade proteolítica da proteína C, o que é denominado de fenótipo de resistência à proteína C (APC resistência ou APC-R). Os indivíduos acometidos por traço autossômico dominante têm um risco elevado de trombose venosa[9].

A heterozigose da mutação aumenta o risco de TEV em 3 a 8 vezes e a homozigose em 50 a 100 vezes. O FVL é responsável por cerca de 14% a 25% dos casos de trombose familiar; contrastando com a raridade dos defeitos genéticos das proteínas do sistema de anticoagulação, a AT, PC e PS, o FVL é altamente prevalente em diversas populações caucasianas, com frequências variando entre 1 a 15%, sendo o mais frequente defeito genético, nas trombofilias, podendo ser encontrado em 10% a 60% dos casos de TEV[11].

A APC-R é atualmente pesquisada como rotina na investigação do TEV, utilizando-se o ensaio baseado no TTPA, e a utilização de plasma deficiente em Fator V para a diluição das amostras testadas, o que resulta em discriminação confiável entre indivíduos não portadores, portadores heterozigotos e homozigotos. Alternativamente, técnicas de análise molecular como a amplificação pela reação em cadeia da polimerase (PCR) do exon 10 do FV, podem ser usadas para identificação precisa da mutação do FVL[3].

Caso o doente com FVL apresente tromboses recorrentes, anticoagulação prolongada com varfarina é requerida, mantendo-se o INR (International Normalized Ratio) entre 2,0 e 3,0. A presença da mutação em um indivíduo assintomático não requer, entretanto, a anticoagulação[2,10].

Mutação G20210A do Fator II (Protrombina) da Coagulação

Descrito há cerca de 10 anos como a transição da Glutamina pela Adenosina, transição G → A no nucleotídeo 20210 na região não traduzida do gene do fator II da coagulação. Esta mutação está associada à hiperprotrombinemia, aumento da formação de trombina e do risco de TEV. A mutação ocorre em 1 a 3% da população geral, e entre 6 a 18% dos doentes com TEV, sendo a segunda anormalidade genética mais comum nas trombofilias[3,4,6].

O diagnóstico é estabelecido por técnicas de análise gênica, de forma similar ao FVL, baseadas na amplificação do DNA genômico pela PCR e reconhecimento da mutação por digestão enzimática.

O manejo ideal do doente com a mutação da protrombina ainda não foi consensualmente estabelecido. É provável que envolva anticoagulação por período longo naqueles com tromboses em idade precoce ou recorrentes. Kearon et al sugeriram que os com mutação 20210A não recebam anticoagulação em longo prazo, e sejam anticoagulados apenas na presença de um fator de risco exógeno para o tromboembolismo (exemplo: imobilização prolongada)[1,12].

Deficiência da Antitrombina

A antitrombina (AT), denominada anteriormente de antitrombina III, é um fator anticoagulante natural, que se liga ao heparan sulfato nas células endoteliais e inativa a trombina. Ela também inibe o fator X ativado e, em menor intensidade os fatores IX, XI e XII. A prevalência de deficiência herdada da protrombina é de 1:5.000 habitantes. Até o presente há cerca de 100 mutações do gene da AT que conduzem à síndrome de deficiência da AT clinicamente relevantes. Há dois tipos clínicos de deficiência de AT. No tipo I há redução funcional e quantitativa da AT. No tipo II há produção relativamente normal com redução desproporcional na função da AT[1,9,13-16].

Importante

AT: mais de cem mutações

O risco de trombose aumenta quando a atividade funcional da AT se reduz para menos de 80% dos níveis normais, com o maior risco quando os níveis da AT são menores de 60% do normal. O nível da AT em heterozigotos é geralmente entre 40% a 70% dos níveis normais. A homozigose geralmente determina letalidade no embrião, a menos que não afete o sítio de ligação da heparina com a AT. Na deficiência heterozigótica da AT o risco de TEV é cerca de 10 vezes. O TEV na deficiência de AT é incomum antes dos 20 anos de vida, com um platô de incidência em torno dos 40 anos, tendo as mulheres um risco de desenvolver tromboses mais precocemente que os homens. A deficiência de AT manifesta-se clinicamente quando em níveis menores de 50% dos normais[13,14].

O manejo dos doentes com complicações trombóticas agudas pela deficiência da AT é realizado com o uso da heparina associada à AT exógena. O objetivo é manter o TTPA em 1,5 a 2,0 vezes dos valores normais. O tratamento com varfarina, pode aumentar os valores basais da AT[2,14,17].

Deficiência da Proteína C e S

A proteína C e a proteína S são proteínas endógenas anticoagulantes vitamina K-dependentes, sintetizadas no fígado. Seus níveis encontram-se diminuídos em doentes com insuficiência hepática, insuficiência renal crônica, deficiência da Vitamina K, na coagulação intravascular disseminada e durante episódios de agudos de trombose. A via da proteína C é a via anticoagulante endógena dominante. A proteína C é ativada (PCa, proteína C ativada) *in vitro* pela clivagem de sua cadeia pesada pela trombina, durante a cascata de coagulação. A PCa rapidamente inativa os fatores ativados V e VIII da coagulação. A atividade de ambos os fatores pode ser reduzida a 20% do normal dentro de 3 minutos, e toda sua atividade é eliminada em 5 minutos. PCa também diminui a atividade do inibidor do ativador do plasminogênio tecidual (PAI-I), aumentando o potencial fibrinolítico pela redução da inibição da conversão da plasmina em plasminogênio[1,17].

A deficiência congênita da PC é transmitida como traço autossômico dominante, com prevalência de 1:200 a 1:300. O gene que codifica a PC localiza-se no cromossomo 2, podendo ter mais de 150 mutações. Tal como na deficiência da AT, há o tipo I de deficiência da PC, com diminuição quantitativa e funcional da PC, e o tipo II apenas com redução funcional da proteína C. Níveis de PC menores que 2,0 mg/L são prevalentes em 3,2% da população e se associam com um risco de TEV ajustado para a idade em torno de 3,4 vezes maior do que em doentes com níveis maiores que 2,0 mg/L[13,14,17,18].

A Proteína S (PS) é um co-fator da PC que aumenta a atividade da PCa. A PS, na presença de fosfolípides, aumenta muito a taxa de inativação do FVa pela PCa, porém não têm atividade endógena anticoagulante ou fibrinolítica por si só. A PS também tem uma atividade PCa-independente, reduzindo a degradação dos fatores II e X, através da ligação com os fatores V, VIII e X. In vivo, de 60% a 70% da PS está ligada à proteína ligadora do C4. A prevalência da deficiência da PS é estimada em 1:500. É herdada com penetrância variável, e a homozigose se associa com a *púrpura*

fulminante neonatal, caracterizada por trombose da microcirculação, com grave comprometimento cutâneo. As deficiências de PC e PS se manifestam clinicamente quando seus níveis são menores de 50% dos valores normais. Há três tipos descritos de deficiência de PS: o Tipo I, onde há baixos níveis do antígeno livre e total da PS, com diminuição da sua atividade de co-fator da PCa; o Tipo II de deficiência da OS, onde se encontram níveis normais do antígeno livre e total da PS, com baixos níveis da sua atividade de co-fator da PCa; e o Tipo III de deficiência de PS onde há níveis normais a baixos da PS total, baixos níveis da PS livre e uma elevada fração de PS ligada à proteína ligadora do C4. Dois terços dos casos são do tipo de deficiência de PS do Tipo I. O terço restante é de deficiência do tipo II, que é extremamente incomum[18-20].

O diagnóstico das deficiências de AT, PC e PS é estabelecido por meio da dosagem das respectivas proteínas no plasma, utilizando-se métodos funcionais ou imunológicos.

Há pouca evidência que suporta os benefícios da anticoagulação profilática em doentes com deficiência da PC ou PS. Entretanto, após um episódio trombótico, o tratamento com heparina deve ser instituído seguido pela introdução da varfarina, a qual deve ser ajustada a fim de se manter o INR entre 2,0 e 3,0.

Embora as deficiências de AT, PC e PS sejam fatores de risco independentes para o TEV, em conjunto, tais anormalidades respondem por apenas 5 % a 15% do total de casos de TEV em diferentes populações.

Deficiência do Co-fator II da Heparina

O co-fator II da heparina é um inibidor direto da heparina, produzido no fígado. A deficiência deste co-fator é rara e transmitida como traço autossômico dominante. A heparina aumenta a taxa de inativação da trombina através do seu co-fator II. Uma depleção maior que 50% do co-fator II da heparina associa-se com aumento no risco de trombose[19-21].

Hiperhomocisteinemia

Elevadas concentrações da homocisteína (Hiperhomocisteinemia, HHC) são relevantes ao estabelecimento de doença vascular prematura. A HHC está presente em 25% a 32% dos doentes com Doença Arterial Obstrutiva Periférica (DAOP), de forma significativamente maior que na população geral. A homocisteína é um aminoácido sulfídrico derivado da conversão da metionina. HHC moderada é um fator de risco para oclusão arterial e venosa. Fatores genéticos, como o polimorfismo C6777T no gene da metilenotetrahidrofolato redutase (MTHFR) pode interagir com fatores adquiridos (baixa ingesta de piridoxina, cobalamina e folato) produzindo moderada HHC. Portadores homozigotos podem desenvolver HHC especialmente na presença de baixos níveis de

folato. Entre caucasianos a prevalência do genótipo homozigoto (TT) é 13,7%, muito similar ao encontrado entre os doentes com TEV, sugerindo que a pesquisa deste genótipo não apresenta utilidade clínica *per se*[1,6].

Importante
HHC relacionada a DAOP

A HHC pode ser diagnosticada pela cromatografia líquida de alto desempenho ou pelo imunoensaio de fluorescência polarizada.

O tratamento é realizado pela suplementação com folato (1 a 3 mg/dia) e vitaminas B_6 e B_{12} se necessário.

Defeitos Herdados Combinados

O risco de um primeiro evento trombótico aumenta na presença de defeitos genéticos combinados. A combinação de moderada HHC com o FVL ou mutação do gene da protrombina produz um aumento de 20 a 50 vezes no risco de TEV. A frequência de dupla heterozigose para o FVL e para a mutação do gene da protrombina é esperada na população geral em proporção de 1 caso para cada 1.000 indivíduos, conferindo um risco 20 vezes maior para o TEV[1,7].

Anormalidades Plasmáticas Adicionais Associadas a Aumento no Risco de Trombose Venosa

O aumento nos níveis do fibrinogênio circulante, da lipoproteína, fator VIII, fator IX ou fator XI eleva o risco de TEV em 2 a 4 vezes. Recentemente demonstrou-se que o aumento dos níveis do inibidor da fibrinólise ativado pela trombina (TAFI) produz um risco 1,7 vez maior para o TEV.

TROMBOFILIAS ADQUIRIDAS

Entre as causas adquiridas de trombose recomenda-se a pesquisa de: síndrome do anticorpo antifosfolípide, hemoglobinúria paroxística noturna, doenças mieloproliferativas, neoplasias, gestação e puerpério, síndrome nefrótica e hiperviscosidade[22-24].

Síndrome Antifosfolípide (SAF)

Constitui uma trombofilia autoimune adquirida caracterizada pela presença de anticorpos antifosfolípides (AAF), desordens trombóticas e/ou perdas fetais recorrentes (morbidade obstétrica), na presença de anticorpos antifosfolípides (AAF), incluindo o anticoagulante lúpico (AL), anticorpos anti-β2-glicoproteína I (anti- β_2GPI) e/ou anticorpos anticardiolipina[22].

A trombose na SAF pode acometer qualquer área vascular, com as veias profundas das extremidades inferiores e a circulação arterial cerebral constituindo os setores mais comprometidos. Uma pequena proporção de doentes (<1%) desenvolve a denominada síndrome antifosfolípide catastrófica (SAFC), a qual é definida como a presença de tromboses de pequenos vasos em três ou mais órgãos, no mínimo em uma semana, na presença de AAF, com confirmação histopatológica de trombose em pequeno vaso, na ausência de inflamação. A SAFC associa-se com alta mortalidade (50%), especialmente decorrente de trombose cerebral e cardíaca, infecções e falência multiorgânica[24-26].

Os anticorpos antifosfolípides constituem um grupo heterogêneo de imunoglobulinas (Ig), especialmente IgG, IgM e IgA, que se ligam ao complexo formado por fosfolípides aniônicos, principalmente a cardiolipina, e proteínas plasmáticas. Estas proteínas são basicamente a β-2-glicoproteína I (β_2GP-I) e a protrombina, embora haja outros anticorpos contra a proteína C, proteína S, anexina e antitrombina, entre outros. Alguns destes anticorpos podem se ligar diretamente a fosfolipídios sem a necessidade de interagirem com proteínas do plasma, geralmente em situações de ingestão de drogas, infecções, neoplasias, porém geralmente não se associam à doença trombótica[3,26,27].

Os AAF podem ser detectados laboratorialmente por dois métodos: a) por interferir com os testes de coagulação *in vitro* dependentes de fosfolipídios, denominado fenômeno do anticoagulante lúpico (AL), ou b) pelo método do ensaio imunoenzimático (ELISA). O segundo método detecta anticorpos contra o complexo proteína plasmática-fosfolípides pelo uso de um fosfolipídio como antígeno (especialmente a cardiolipina); são os chamados anticorpos anticardiolipina (ACA), ou diretamente usando extratos purificados de proteína como antígeno (β_2GP-I), denominados anticorpos anti- β_2GP-I (Tabela 3)[22,26,28].

Tabela 3: Anticorpos Antifosfolípides.

Anticoagulante Lúpico
• Constitui o melhor marcador de trombose e doença materna. • Menos sensível, porém mais específico que os ACA.
Anticorpos Anticardiolipina
• Podem ser relevantes em títulos acima de 40. Altos títulos são melhores marcadores de trombose. • IgG constitui melhor marcador de trombose que a IgM. • IgM, em baixos títulos, é comum em infecções, não se associando à trombose.
Anticorpos Anti-β_2GP-I
• Geralmente associados com outros AAF. • Bons marcadores de trombose e doença materna, especialmente se em altos títulos. • Títulos acima do percentil 99 da população saudável podem ser representativos.

De forma conjunta os ACA e anti-β_2GP-I são melhores marcadores do que ACA isolados.

Não se solicitam testes a menos que haja uma suspeita clínica de SAF.

Os AAF podem estar presentes sem trombose em 5% a 10% da população geral saudável (a porcentagem aumenta com a idade). Estados infecciosos (sífilis, hanseníase, tuberculose, parvovirose e adenovírus), drogas (hidantoína, clorpromazina, hidralazina, estreptomicina, procainamida), doença neoplásica e paraproteínemias podem se relacionar com a presença de AAF.

Os AAF são solicitados rotineiramente no lúpus eritematoso sistêmico. São positivos em cerca de 50% dos doentes e cerca de 70% desenvolverão trombose após 20 anos de seguimento.

A patogênese central da SAF está ligada à presença dos AAF que se ligam às proteínas da superfície das células endoteliais, monócitos e plaquetas. A β_2GP-I é reconhecida como o alvo antigênico primário dos AAF (Figura 6)[1,23,24].

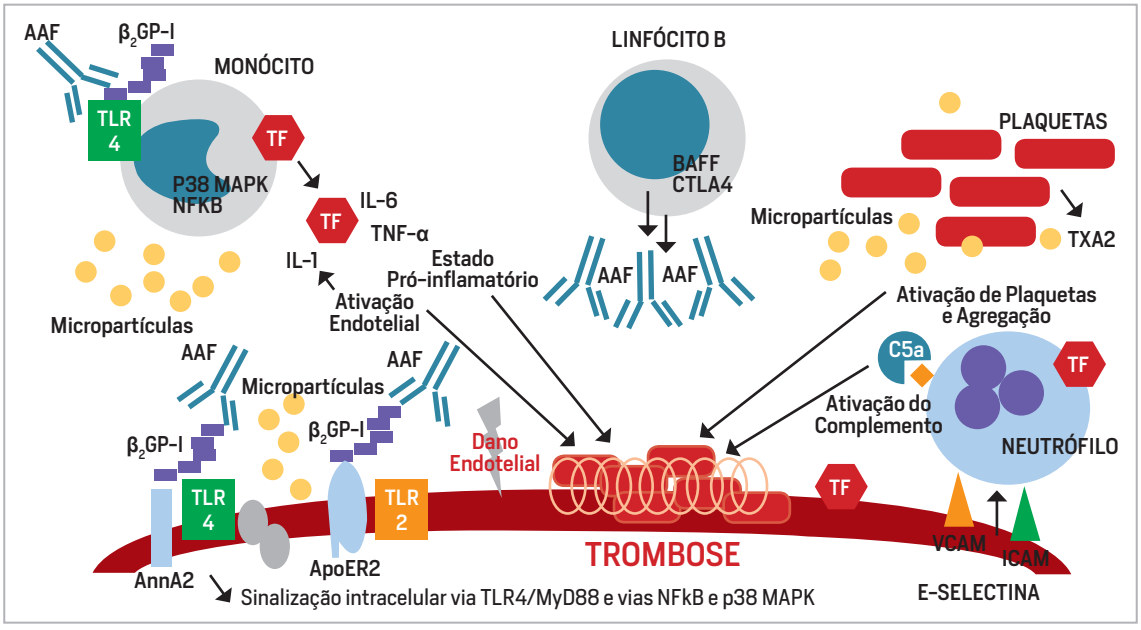

Figura 6

Mecanismos potenciais envolvidos na patogênese da trombose na síndrome antifosfolípide. Postula-se a participação do endotélio, plaquetas e monócitos. AAF, anticorpos antifosfolípides; BAAF, fator ativador de célula B; β_2GP-I, $\beta_2$glicoproteína I; ICAM, molécula de adesão intracelular; MAPK, proteína quinase mitógeno ativada; MyD88, fator 88 de diferenciação mielóide; TF, fator tecidual; TLR-2, receptor Toll-like 2; TLR-4, receptor Toll-like 4; VCAM, molécula de adesão vascular. Adaptado de Chaturvedi & McCrae.

Os autoanticorpos anti-β_2GP-I e anticoagulante lúpico mediado via interação com a β_2GP-I conferem um maior risco de trombose do que os anticorpos anticardiolipina e antiprotrombina[22,28].

Aβ_2GP-I é expressa na superfície dos trofoblastos da placenta humana, onde os anticorpos anti-β_2GP-I se ligam e determinam inibição do crescimento e diferenciação dos trofoblastos, inflamação e perda fetal. A liberação de anexina V destas células pode também permitir a exposição de fosfolípides aniônicos, propiciando uma base para o processo de coagulação se formar.

A β_2GP-I é uma glicoproteína plasmática contendo cinco domínios "sushi", sendo que o quinto é atípico e intermedia a ligação aos fosfolípides aniônicos. Um modelo de "dois eventos" para trombose na SAF foi proposto, no qual o "primeiro evento" cria um estado pró-trombótico, o qual é seguido por um "segundo evento", possivelmente inflamatório, o qual perturba a homeostase do endotélio e inicia a trombose. Os mecanismos fisiopatológicos que contribuem para o fenótipo pró-trombótico (primeiro evento) incluem a ativação de monócitos, células endoteliais e/ou plaquetas, e /ou inibição dos anticoagulantes naturais e do sistema fibrinolítico pelos AAF.

Em 2002, publicamos um artigo relatando o caso clínico de uma paciente portadora de urticária crônica, púrpura e anticorpos anticardiolipina. A biópsia cutânea demonstrou uma epiderme com leve espongiose e focos de degeneração hidrópica da camada basal. Havia edema intersticial, extravasamento de hemácias e grau discreto de poeira nuclear. O caso foi classificado

como "urticária vasculite" associado a anticorpos anticardiolipina. Após um ano de seguimento, a doente desenvolveu lúpus eritematoso sistêmico e trombose de veias profundas no membro inferior, constituindo SAF secundária[26].

As células endoteliais exercem importante função na manutenção da fluibilidade sanguínea via expressão de proteínas anticoagulantes e elaboração de substâncias antitrombóticas, tais como prostaciclinas, glicosaminoglicanos e óxido nítrico. A ativação das células endoteliais via interações AAF-β_2GP-I determina perda das propriedades anticoagulantes com transformação do endotélio em um estado "pró-aderente", de fenótipo pró-coagulante, caracterizado pelo aumento de expressão de moléculas de adesão (E-selectina, ICAM-1, VCAM-1) e fator tecidual, aumento da secreção de citocinas pró-inflamatórias e quimiocinas, além da liberação de micropartículas pró-coagulantes e pró-inflamatórias[22,25,27].

A anexina A2, a qual é um receptor de superfície celular para a ligação do plasminogênio e ativador do plasminogênio, intermedia a ligação da β_2GP-I com as células. Como a anexina A2 não tem domínio extracelular, outros co-receptores devem estar envolvidos na ativação da célula endotelial. Atualmente reconhece-se um complexo de múltiplas proteínas o qual inclui a anexina A2, calreticulina, nucleolina e o receptor Toll-like 4 (TLR-4) e TLR-2. Os anticorpos anti-β_2GP-I em monócitos estimulam a expressão do fator tecidual (FT), o qual é o principal ativador da via extrínseca da coagulação e é provavelmente o mediador central da trombose relacionada à SAF.

Os AAF também promovem trombose por interferir na atividade anticoagulante da proteína C, proteína S e anexina, além da antitrombina. A β_2GP-I pode ter uma atividade fibrinolítica intrínseca e vários estudos sugerem que os AAF podem inibir a fibrinólise através de interações com o ativador do plasminogênio tecidual e/ou plasminogênio. A isto se soma o fato de que a lipoproteína (a) também se agrega a β_2GP-I e conhecidamente interfere na fibrinólise, o que pode somar efeitos em doentes com AAF e Lp(a) elevada. Os níveis séricos da presença de β_2GP-I-Lp(a) se relacionaram com a gravidade e o curso clínico de doentes com infarto cerebral isquêmico, como demonstrado por Ma et AL[27,29,30].

A ativação do sistema complemento tem sido implicada no desenvolvimento da trombose e perdas fetais na SAF. Fragmentos ativados do complemento se ligam e ativam células através do complexo de ataque à membrana C5b-9 ou por efeitos mediados pelo receptor do C5a. A ativação do complemento por AAF pode gerar um potente mediador inflamatório, C5a, o qual recruta neutrófilos e monócitos e estimula a expressão do fator tecidual (FT) pelas células endoteliais e neutrófilos. Relatos recentes, de casos isolados publicados na literatura, têm documentado sucesso terapêutico com o uso do eculizumab (anticorpo monoclonal anti-C5a humanizado) em doentes com SAF Catastrófica e SAF que ocorre por transplante renal.

A origem dos AAF patogênicos parece residir na quebra da tolerância imune, a qual aparentemente é direcionada a determinados antígenos. Infecções bacterianas e virais foram implicadas no desenvolvimento de tais autoanticorpos, particularmente contra a β_2GP-I. Van Os et al demonstraram que a proteína H do *Streptococcus pyogenes* pode se ligar a β_2GP-I e expor

neoepitopos que induzem a produção de anticorpos anti-β_2GP-I. A oxidação da β_2GP-I por espécies de oxigênio reativo e nitrosativos também aumenta sua imunogenicidade. Rauch et al evidenciaram que o TLR4 está envolvido na indução da quebra da tolerância imune e produção de AAF. A perda da regulação de outros TLRs, incluindo TLR7, TLR8 e TLR9 pode também contribuir para o desenvolvimento de AAF. A hidroxicloroquina inibe o TLR7 e está associada com a redução da persistência de AAF em doentes com lúpus eritematoso sistêmico[22,28].

Em relação à sua classificação, a SAF pode ser encontrada em pacientes sem evidência clínica ou mesmo laboratorial de outra doença definida (SAF primária) ou pode estar associada com outras doenças, especialmente ao lúpus eritematoso sistêmico (LES), mas ocasionalmente também com outras condições autoimunes, infecções, drogas e malignidades, conforme tabela 4[29,31].

Tabela 4: Síndrome antifosfolípide secundária e associações.

Doenças Aistêmicas Autoimunes	Infecções	Malignidades	Hemopatias não Malignas	Drogas	Outras Doenças
Lúpus eritematoso sistêmico, Artrite reumatoide, Esclerose sistêmica, Síndrome de Sjögren, Dermato e polimiosite, Vasculites (poliarterite nodosa, poliangeíte microscópica, arterite de células gigantes, doença de Behçet, policondrite recidivante, vasculite leucocitoclástica)	Virais (HIV, mononucleose, rubéola, parvovírus, hepatite A, hepatite B, hepatite C e sarampo), Bacterianas (sífilis, doença de Lyme, tuberculose, hanseníase, endocardite infecciosa, febre reumática, Klebsiella), Protozoários (malária, toxoplasmose)	Tumores sólidos (pulmões, cólon, colo do útero, próstata, fígado, rins, timo, esôfago, maxila, ovários, mamas), Hematológicos (leucemia mieloide e linfoide, policitemia vera, mielofibrose), doenças linfoproliferativas (doença de Hodgkin, doença não-Hodgkin, linfoma, linfossarcoma, linfoma cutâneo de células T/ doença de Sèzary), paraproteinemias (gamopatias monoclonais, macroglobulinemia de Waldenströn	Púrpura trombocitopênica idiopática, Anemia falciforme, Anemia perniciosa	Procainamida, fenotiazisa, etosuximida, clortiazida, quinina, contraceptivos orais, terapias anti-TNF	Diabetes mellitus, Doença tireoideana autoimune, Doença intestinal inflamatória, Diálise, Síndrome de Klinefelter, Síndrome de Ehlers-Danlos

O espectro das manifestações trombóticas da SAF é amplo. Todas as faixas etárias podem ser acometidas. Aproximadamente 70% dos eventos trombóticos ocorrem no território venoso e 30% no arterial. Podem ocorrer oclusões viscerais e periféricas, sendo os acidentes cerebrovasculares (AVC) complicações frequentes. As manifestações dermatológicas da SAF são amplas e classificadas em trombóticas e não trombóticas[12,30-35]:

- Trombóticas: úlceras necróticas tipo vasculopatia livedóide ou tipo doença de Degos, úlceras necróticas extensas tipo pioderma gangrenoso, ulcerações periungueais, púrpura necrotizante, trombose venosa superficial, tipo tromboflebite, gangrena digital, necrose cutânea superficial disseminada, púrpura retiforme e hemorragias subungueais lineares múltiplas (Figura 7).
- Não trombóticas: livedo reticular, livedo racemosa, acrocianose, anetodermia primária, síndrome dos dedos azuis, púrpura pigmentosa crônica, urticária crônica.

Figura 7
Hemorragias subungueais em paciente com síndrome antifosfolípide.

O envolvimento cutâneo na SAF é muito comum (Tabela 5) (Figura 8).

Tabela 5: Manifestações cutâneas na síndrome do anticorpo antifosfolípide (SAF).

Achados Dermatológicos	Porcentagens[a]	Porcentagens[b]
Livedo reticular / racemosa	24,1%	25,5% (17,5% como primeira manifestação)
Tromboflebite superficial	11,7%	5%
Úlceras da perna	5,5%	4,5%
Pseudovasculite	3,9%	3%
Gangrena digital	3,3%	7,5%
Necrose cutânea	2,1%	3,5% (localizada), 2% (extensa)
Hemorragias subungueais	0,7%	5%
Púrpura trombocitopênica	3,5%	–
Anetodermia primária	2%	–

Legenda: [a]série de 1.000 doentes com síndrome do anticorpo antifosfolípide, Cervera et al; [b] Francês et al, série de 200 doentes com síndrome do anticorpo antifosfolípide. Adaptado de Garcia-Garcia C e Ganteheva M[23,24].

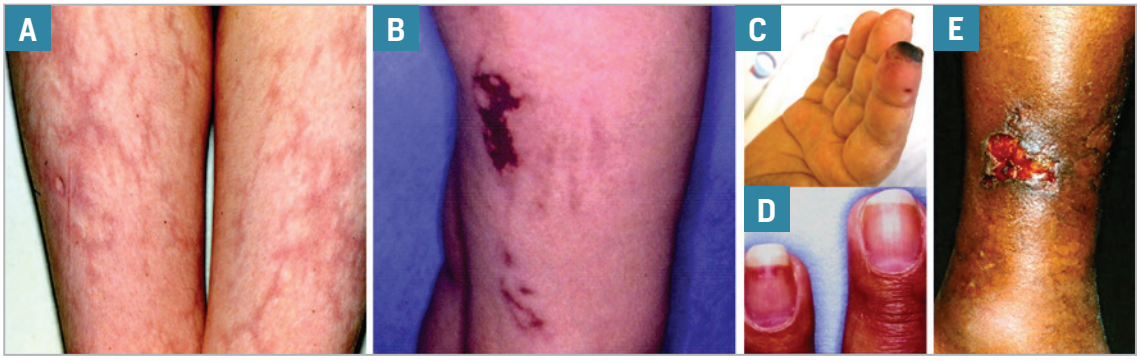

Figura 8

Manifestações cutâneas da síndrome do anticorpo antifosfolípide (SAF).
(A) livedo racemosa (notar que a trama eritemato-violácea não se fecha completamente).
(B) púrpura necrotizante (também denominada de púrpura retiforme).
(C) necrose digital.
(D) hemorragias subungueais.
(E) úlcera de perna necrótica e dolorosa.

O exame anatomopatológico pode revelar trombose de veias, arteríolas, e artérias de pequeno a médio calibre na pele (derme e tecido celular subcutâneo) (Figura 9), sem componente inflamatório na parede do vaso. Este tipo de achado é muito incomum no livedo reticular [com exceção do livedo reticular no contexto da síndrome antifosfolípide catastrófica (SAFC), denominada de síndrome de Asherson, e quando ele é evidente ocorre tanto no centro (área pálida) como na borda do livedo (área eritematosa violácea). A histopatologia da lesão de anetodermia é similar a outras anetodermias, embora a trombose possa ser raramente observada[22,35].

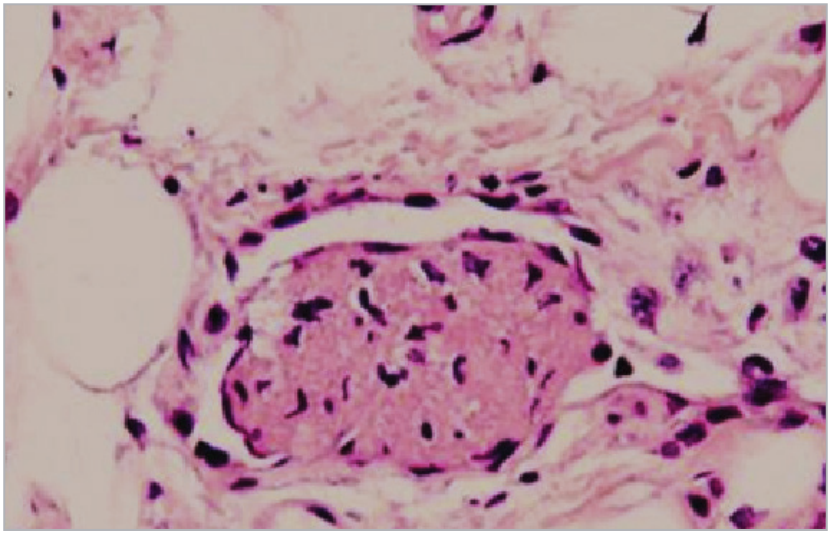

Figura 9

Trombose não inflamatória na síndrome antifosfolípide, em vaso do tecido celular subcutâneo.

Os critérios para o diagnóstico para SAF foram estabelecidos no *Eighth International Congresso on Antiphospholipid Antibodies* que ocorreu em Sapporo no Japão em 1998, e foram revisados posteriormente no *Eleventh Congress* em Sydney, Austrália, em 2004 (Tabela 6). Infelizmente os achados dermatológicos não são valorizados entre os critérios clínicos, talvez em parte pela ausência de representação da especialidade durante os congressos do tema[32,34,35].

Tabela 6: Critérios diagnósticos para síndrome antifosfolípide (SAF). Adaptado de Garcia-Garcia.

Critérios Clínicos
Trombose Vascular: Um ou mais episódios de tromboses venosa, arterial ou de pequenos vasos em qualquer tecido ou órgão (excluindo-se trombose venosa superficial). Este evento deve ser confirmado por técnicas de imagem, ultrassonografia Doppler, e/ou estudo histopatológico (a trombose não deve ser acompanhada por inflamação na parede do vaso). **Morbidade Gestacional**: a. Uma ou mais perdas fetais sem explicação de fetos morfologicamente normais (confirmada por ultrassonografia ou exame fetal direto) na 10ª semana de gestação ou após, ou b. Um ou mais nascimentos prematuros de neonatos normais na 34ª semana, ou antes, devido à eclâmpsia, pré-eclâmpsia grave ou insuficiência placentária grave (estas situações devem ser definidas de acordo como o *American College of Obstetricians and Gynecologists*), ou c. Três ou mais abortos não explicáveis antes da 10ª semana, exceto devido a anormalidades anatômicas na mulher, ou alterações cromossômicas paternas ou maternas.
Critérios Laboratoriais
1. Anticoagulante lúpico (AL) presente (de acordo com a padronização da International Society of Thrombosis and Hemostasis). 2. Anticorpos anticardiolipina (ACA) IgG e/ou IgM em títulos médios a altos > 40 GPL ou MPL, ou > percentil 99 da população saudável aferidos por técnica padronizada do ELISA. 3. Anticorpos anti-$\beta_2$glicoproteína 1(anti- β_2GPI) IgG e/ou IgM em títulos acima do percentil 99 da população saudável aferidos por técnica padronizada do ELISA.

Os doentes podem ser divididos em quatro categorias de acordo com seus critérios laboratoriais: I, mais do que 1 critério presente em qualquer combinação; IIa, AL isolado; IIb, ACA isolada; IIc: anti- β_2GPI.

A utilidade clínica dos ACA classe IgA ainda não se encontra estabelecida e sua aferição não é rotineiramente recomendada.

O diagnóstico de "SAF definitiva" é considerado se estão presentes pelo menos 1 critério clínico e 1 critério laboratorial em duas ocasiões com intervalo de pelo menos 12 semanas.

O diagnóstico de SAF definitivo deve ser evitado quando o intervalo entre os AAF positivos e as manifestações clínicas for menor que 12 semanas ou maior que 5 anos.

O livedo possivelmente ainda não foi incluído entre os critérios diagnósticos da SAF, por não ser patognomônico da presença de AAF, e sim um padrão morfológico de lesão tecidual, similar à atrofia branca. A favor desta observação encontra-se o estudo de Sangle et al, onde os autores estudaram 49 doentes com livedo reticular, sendo que 16 tinham SAF primária, 9 com SAF associada ao LES e 16 com livedo (sem LES ou AAF) e os compararam com outros 33 doentes sem livedo, dentre os quais, 10 com SAF primária, 8 com SAF e LES e outros 15 com LES. Avaliou-se a velocidade de onda de pulso, a análise do contorno de pulso e o índice pressórico tornozelo-braquial. O grupo com livedo apresentou valores anormais da velocidade de onda de pulso em relação ao grupo sem livedo ($p \leq 0,025$). Assim, nos doentes com livedo, a técnica de aferição da velocidade de onda de pulso demonstra a presença de rigidez arterial ou vasculopatia arterial subjacente entre estes doentes, decorrente de disfunção endotelial e aterosclerose acelerada, independente da presença ou não de AAF[27,30].

Em relação ao tratamento das manifestações da SAF o mesmo é multidisciplinar, envolvendo reumatologistas, hematologistas, cirurgiões vasculares e outros especialistas. No tocante às manifestações dermatológicas, devemos lembrar que elas podem auxiliar o diagnóstico e nem sempre têm tratamento efetivo. O livedo reticular pode não melhorar apesar do tratamento anticoagulante, e não há terapia satisfatória até o momento. A necrose cutânea extensa e a gangrena digital requerem anticoagulação oral (varfarina) com a manutenção do INR mantido entre 2 e 3, como no caso de doentes com tromboses em outros órgãos. As pseudovasculites (lesões de púrpuras, pequenas pápulas, nódulos violáceos e eritematosos, além de necrose cutânea focal) ou a vasculopatia livedoide-símile podem responder a doses baixas de salicilatos (ácido acetilsalicílico 100mg/dia, via oral) ou agentes antiplaquetários. No entanto, frente a manifestações deste tipo, graves ou recorrentes a anticoagulação deve ser considerada[22,34].

A eliminação dos AAF pode ser alcançada por vários regimes terapêuticos, incluindo corticosteróides em doses elevadas, imunossupressão (em geral, ciclofosfamida) ou troca de plasma. A eliminação dos AAF ou diminuição dos seus níveis é temporária e rapidamente retornam (dentro de 1 a 3 meses) com a parada da terapia. Desta forma, o esquema terapêutico não tem como objetivo de diretamente efetivar a redução dos níveis de AAF, sendo o uso da imunoterapia, via de regra, não indicado, a menos que ela seja importante para controle da doença de base, exemplo no LES, ou em situações de risco à vida como a SAF Catastrófica. O risco de recorrência da trombose é notadamente maior nos primeiros seis meses da parada do tratamento, sugerindo um fenômeno de "rebote". Isto orienta que para doentes que já experimentaram eventos trombóticos, o tratamento contínuo com anticoagulantes é essencial.

No caso do primeiro evento de trombose venosa, com perfil de AAF de baixo risco ou fator precipitante transitório conhecido (em geral, uso de anticonceptivos hormonais), a anticoagulação deve ser limitada a 3 a 6 meses e antiagregantes, bem como afastar desencadeantes, podem ser

suficientes para profilaxia de futura trombose. No primeiro evento de trombose venosa o INR deve ser mantido entre 2,0 a 3,0 com anticoagulantes orais, sendo a varfarina a pedra angular do tratamento. Os doentes com SAF e trombose arterial devem receber anticoagulação oral com alvo terapêutico de INR de 3,0 ou receber combinação de anticoagulante oral e antiagregante plaquetário com alvo terapêutico do INR entre 2,0 a 3,0.

A plaquetopenia que ocorre no curso da SAF geralmente é leve e não necessita de intervenção ativa. No entanto, em uma minoria de doentes ela pode ser intensa e refratária ao tratamento com prednison. Nestes doentes, o uso de imunossupressores (em geral, azatioprina), gamaglobulina endovenosa ou rituximabe pode ser efetivo. É importante ressaltar que na presença de moderada a grave plaquetopenia em doentes com episódios instalados de tromboses, não há contraindicação de anticoagulação. Aos doentes com AAF que nunca tiveram um episódio de trombose (tromboprofilaxia primária), os esforços devem inicialmente se concentrar em evitar ou tratar os fatores de risco associados, como uso de anti-hipertensivos aos hipertensos, agentes redutores de colesterol, tratamento de nefrite ativa, evitar o tabagismo ou sedentarismo etc.

Decisões individualizadas devem ser tomadas com base em vários aspectos, incluindo o perfil de AAF (tipo de anticorpos, níveis e persistência), coexistência com outros fatores pró-trombóticos, presença de uma doença autoimune subjacente (especialmente o LES) e, um escore GAPSS de risco presente. O GAPSS (Global APS Score, escore global de síndrome antifosfolípide) é derivado da combinação de riscos independentes para trombose e perda fetal. Seis fatores foram incluídos neste escore: anticorpos anticardiolipina IgG/IgM (5 pontos), anticorpos anti-β_2GPI IgG/IgM (4 pontos), anticoagulante lúpico (4 pontos), anticorpos anticomplexo protrombina-fosfatidilserina IgG/IgM (3 pontos), hiperlipidemia (3 pontos) e hipertensão arterial sistêmica (1 ponto). Um valor de GAPSS ≥10 parece ser fortemente indicativo de risco de trombose e perda fetal.

Mulheres que optam pelo uso de anticonceptivos hormonais podem receber tratamento profilático com antiagregantes plaquetários (ácido acetilsalicílico, AAS, 75-150 mg/dia), se apresentarem níveis elevados de anticardiolipina IgG ou anticoagulante lúpico persistentemente positivo, especialmente nas pacientes com fatores de risco adicionais.

Doentes com alto risco de trombose (pacientes com LES e anticoagulante lúpico positivo), a tromboprofilaxia primária com hidroxicloroquina e AAS é recomendada. A hidroxicloroquina tem efeitos anti-inflamatórios e imunomoduladores. Inibe a agregação plaquetária e a liberação do ácido araquidônico pelas plaquetas estimuladas. Também inibe a ligação dos anticorpos anti-β_2GPI aos fosfolípides purificados das membranas, além de proteger a região da anexina A5, no endotélio e no sincício trofoblasto placentário da ruptura pelos AAF e assim preserva sua atividade anticoagulante[22,35].

A profilaxia de trombose venosa é necessária nos doentes que sofrem procedimentos cirúrgicos, em especial, cirurgia de quadril, com prolongado repouso no leito, ou durante o puerpério. Nestas circunstâncias o uso subcutâneo da heparina de baixo peso molecular é recomendado.

Doenças Mieloproliferativas

Constitui um grupo de doenças crônicas onde há proliferação clonal das células progenitoras da medula óssea (MO). A Mielofibrose (Metaplasia Mieloide Agnogênica) progride para a falência da MO ou transformação blástica, podendo ocorrer manifestação trombótica, principalmente no sistema porta, quando há trombocitose após esplenectomia. A Policitemia Vera (PV) e a Trombocitopenia Essencial (TE) se associam, mais comumente, à trombose venosa ou arterial. A maioria dos eventos trombóticos ocorre na apresentação ou durante os dois anos que precedem o diagnóstico da doença mieloproliferativa. A trombose arterial é comum, acometendo coronárias, sistema nervoso central (SNC) e vasos periféricos. O segmento venoso mais envolvido é o das veias mesentéricas, porta, cava inferior e cerebrais[1,2,7].

Importante
TE e PV associados a trombose

A eritromelagia ocorre com maior frequência na TE e se caracteriza por eritema e dor nas extremidades, podendo evoluir para um quadro isquêmico grave e até gangrena periférica. A resposta ao ácido acetilsalicílico é excelente, aliviando e na maioria das vezes revertendo o quadro clínico[2,35-37].

Neoplasias Malignas

Eventos tromboembólicos ocorrem em cerca de 10 a 15% dos doentes com neoplasia maligna. Em achados de necropsia, a frequência de trombose chega a 30%, sendo a segunda maior causa de óbitos nesses doentes. As neoplasias mais frequentemente associadas são as do pulmão, pâncreas (principalmente corpo e cauda), estômago, intestino, ovários e próstata[37,38].

A incidência de neoplasia é maior em doentes com trombose venosa sem causa definida, especialmente no TEV recorrente. Podem comprometer tanto segmento arterial como o venoso. Assim, deve-se ser feita uma pesquisa criteriosa de neoplasia nestes doentes, incluindo o exame físico com toque retal, pesquisa de sangue oculto nas fezes, análise de urina, hemograma, função renal e hepática, radiologia do tórax e estudo de imagem do abdome.

Os mecanismos da trombose nas neoplasias ainda não se encontram totalmente elucidados. Poderiam estar envolvidas substâncias pró-coagulantes das células tumorais que atuam como fator tecidual ativador do fator VII ou proteases ativadoras do fator X, além do fator de necrose tumoral (TNF), que age sobre as células endoteliais, facilitando a ativação da coagulação e dificultando a fibrinólise.

Doentes com neoplasia apresentam um alto risco de TEV pós-operatório, estando indicada, na eventualidade de cirurgia, a profilaxia rigorosa com heparina (não fracionada ou de baixo peso molecular), mantida por 2 a 4 semanas no período pós-operatório.

Gravidez e Puerpério

A gravidez confere um risco cinco a seis vezes maior de TEV, sendo mais elevado ainda no puerpério (até seis semanas após o parto). O risco de trombose venosa profunda (TVP) aumenta durante a gravidez, com quase 50% dos eventos ocorrendo durante o 3º trimestre. O risco de TEV com a gravidez se multiplica quando a paciente apresenta uma trombofilia coexistente[37,38].

Drogas Relacionadas a Risco de Trombose

A terapia hormonal anticonceptivos hormonais (ACH), reposição hormonal e tamoxifeno tem se associado com o TEV, assim como com quimioterápicos e a talidomida. A incidência anual de TVP nas mulheres utilizando ACH é de 2 a 3 casos em 100.000, comparados a 0,8 caso em 100.000 mulheres que não usam ACH. O risco de TEV é maior com ACH com maior conteúdo de estrógenos e naqueles com progestágenos de terceira geração (desogestrel ou gestodene). Estes agentes diminuem a AT e a PS, além de aumentar fatores pró-coagulantes, reduzindo a atividade da PCa, determinando um estado de hipercoagulabilidade[37-39].

Estudos observacionais e o estudo denominado *Women´s Health Initiative (WHI)* demonstraram que a terapia de reposição hormonal duplica o risco de TEV. Mulheres com câncer da mama sob quimioterapia e uso de tamoxifeno apresentam um efeito pró-coagulante adicional significativo. Por sua vez, a talidomida administrada junto com corticosteróides ou combinada à quimioterapia para tratamento do mieloma múltiplo aumenta significativamente o risco do TEV, sendo a profilaxia para trombose indicada nessa última situação[39,40].

A trombocitopenia induzida pela heparina (HIT) consiste em uma reação autoimune à droga que ocorre em cerca de 5% dos doentes recebendo heparina não fracionada. Estes doentes apresentam hipercoagulabilidade devido à presença de anticorpos contra o fator 4 plaquetário combinado a heparina, o qual é o desencadeador da ativação plaquetária, resultando em TEV em cerca de 50% dos doentes com HIT não prontamente tratada. A HIT deve ser lembrada frente a doentes com complicações trombóticas durante o uso de heparina[37,41].

Raramente descrevem-se casos de necrose cutânea extensa associada ao uso de heparina de baixo peso molecular como a enoxiparina em doentes que apresentam trombofilias herdadas como FV de Leiden ou mutação do gene da protrombina.

Síndrome Nefrótica

Pacientes com esta afecção têm um risco de trombose (arterial e venosa) estimado entre 10% a 40%. A patogênese do TEV associado a esta condição parece ser decorrente da perda urinária dos anticoagulantes naturais (AT, PC e PS)[37,38,42,43].

Doença Inflamatória Intestinal (DII)

A doença de Crohn e a retocolite ulcerativa se associam a um aumento no risco do TEV. Em um estudo retrospectivo, o risco do TEV em doentes com DII foi três vezes maior. O risco do TEV em doentes com DII é ainda debatido, com poucos dados prospectivos confirmando esta associação. Bernstein et al em estudo prospectivo concluíram que os doentes com DII têm maior risco de doença tromboembólica arterial cerebral, independente da doença de base e do gênero. O tabagismo, aspectos pró-trombóticos da doença inflamatória sistêmica ou a predisposição genética podem contribuir para tal risco[43,44].

Resistência à Proteína C Ativada (RPCA)

A RPCA na ausência da mutação do Fator V de Leiden representa cerca de 5 a 10% dos casos de RPCA, sendo um fator de risco independente para o TEV. Causas adquiridas para a RPCA incluem: gravidez, o uso de ACH, FVIII elevado, fator II (protrombina) elevado e anticorpos antifosfolípides[21,43].

Fatores de Risco Transitórios

Trauma, cirurgia, viagens de longa duração, imobilização, instalação de cateter venoso central são considerados como fatores de risco transitórios. Qualquer tipo de viagem pode aumentar o risco de TEV, sendo a duração da viagem o fator chave que determina o risco. Viagens por carro, trem, avião ou ônibus por quatro ou mais horas consecutivas, aumentam o risco de TEV em duas vezes, sendo que este risco persiste ao longo de várias semanas[42,43].

MANIFESTAÇÕES DERMATOLÓGICAS ASSOCIADAS ÀS TROMBOFILIAS

As manifestações cutâneas das trombofilias (estados de hipercoagulabilidade) geralmente não são específicas para a diagnose de uma entidade clínica específica, mas o reconhecimento de um achado cutâneo morfológico anormal pode alertar a necessidade de uma investigação para uma doença ou distúrbio de trombofilia[34,37,45].

Em várias condições citadas previamente, alterações cutâneas podem constituir a primeira, ou a mais evidente manifestação de um episódio de trombose. O fenômeno trombosante pode ser consequente a diversas trombofilias adquiridas ou congênitas. Neste cenário podemos observar as manifestações dermatológicas trombosantes da SAF (tromboses superficiais, ulcerações, púrpura necrotizante, hemorragias subungueais, gangrena digital, necrose cutânea extensa e púrpura retiforme), a necrose cutânea pela varfarina (cumarínicos), as úlceras dos membros inferiores que não cicatrizam com tratamento apropriado, as púrpuras retiformes (Figura 10), o livedo racemosa que evolui para necrose, a vasculopatia livedóide associada com trombofilia as ulcerações tipo doença de Degos. A seguir discutiremos algumas condições dermatológicas em particular[46].

Figura 10

(A) doente com lesões de púrpura retiforme decorrentes de purpura fulminans. (B) púrpura acral e necrose no mesmo doente. (C) doente com úlceras na perna e nos pés, portador de homozigose do Fator V de Leiden. (D) púrpura retiforme em criança com dois anos de idade com deficiência congênita da proteína C. (E) exame histopatológico da pele biopsiada do doente da figura D, demonstrando trombose de vasos da derme não inflamatória (HE, OM 400x).

A fim de avaliar a presença de fatores de trombofilia em doentes com úlceras dos membros inferiores, conduzimos um estudo nos pacientes que realizavam curativos na Divisão de Dermatologia do HC-FMUSP no ano de 2007, com 30 doentes, 12 masculinos (idade média de 56 anos) e 18 femininos (idade média de 58 anos), sem hipertensão, hanseníase, gestação, diabete melito ou uso de anticoagulação. Entre os 30 doentes, 21 (70%) tinham anormalidades relacionadas à hipercoagulabilidade, e 15 (50%) mais que uma anormalidade coexistindo no mesmo paciente. Excluindo-se a presença de anticorpos antifosfolípides do resultado total de doentes com trombofilia, ainda 11 dos 30 doentes (36%) tinham anormalidades de trombofilia detectadas[38,46-48].

Em 2002, Bradbury et al publicaram um artigo de revisão sobre trombofilia e úlcera venosa crônica (UVC). Neste artigo os autores ressaltam que as úlceras venosas crônicas acometem pelo menos 1% da população adulta e que a trombose venosa profunda (TVP) constitui claramente o maior fator de risco para que a ulceração ocorra. Assim, parece razoável a hipótese de que a TVP se desenvolva em alguns doentes mais jovens, portadores de fatores de trombofilia, que por fim determina a UVC devido à síndrome pós-flebítica, com úlceras mais extensas, que podem ser mais resistentes à fibrinólise endógena (natural) e recanalização, menos favorável ao tratamento convencional para úlceras de membros inferiores e mais frequentemente recorrentes. Além disso, a UVC está associada à trombose microvascular e o desenvolvimento de um anel ("*cuff*") de fibrina pericapilar, ambos os quais podem refletir o defeito na capacidade de fibrinólise. Na tabela 7, Bradbury et al sugerem fatores de risco para trombose venosa[48-50].

Tabela 7: Possíveis fatores de risco relacionados à trombofilia e trombose venosa.

Fatores de Risco	
Aumento nos níveis de fatores de coagulação	
Hipertrigliceridemia e hipercolesterolemia	
Níveis elevados de glucosilceramida no plasma	
Elevação dos níveis de lipoproteína	
Polimorfismos gênicos que alteram a atividade e/ou os níveis dos seguintes fatores	Mutações do inibidor da via do fator tecidual (TFIP) Trombomodulina Inibidor da fibrinólise ativado pela trombina (TAFI) Inibidor do ativador do plasminogênio (PAI) Fator XIII Inibidor da enzima conversora da angiotensina Fibrinogênio Fator VI B_2–glicoproteína I

Ao nível da microcirculação, os pacientes com UVC têm reconhecidamente uma diátese de hipercoagulabilidade, caracterizada pela atividade fibrinolítica deprimida, aumento da agregação de eritrócitos, dano de células endoteliais, expressão de moléculas de adesão e liberação de citocinas. Mesmo após longos períodos da fase aguda da TVP, encontra-se demonstração de formação crônica de trombina e fibrina, evidenciada pela elevação dos d-dímeros e fragmentos 1+2 da protrombina (PF1+2), e que estes elementos podem ser um fator preditivo de eventos trombóticos recorrentes.

A elevação do fator VIII da coagulação em níveis superiores a 150 IU/dL está associada com um risco quase 5 vezes maior de TVP e está presente em cerca de 10% da população normal. Os doentes com níveis elevados do Fator VIII da coagulação são propensos a tromboses recorrentes. É necessário ressaltar que os níveis do FVIII podem se elevar também como parte de uma resposta de fase aguda e recomenda-se que a proteína C reativa (PCR) seja mensurada ao mesmo tempo.

Em 2011, Wiszniewski et al na Polônia estudaram as taxas de prevalência de trombofilias herdadas em doentes com UVC e ulcerações venosas recorrentes nas pernas. Foram incluídos 110 doentes com UVC e 110 doentes no grupo controle de pessoas saudáveis. Trombofilia herdada foi encontrada em 30% dos doentes e em apenas 1,8% dos doentes do grupo controle. No grupo com UVC e trombofilia herdada 88% dos doentes tiveram trombose venosa profunda recorrente. Os resultados deste estudo demonstraram que a UVC surge mais precocemente em doentes com trombofilias herdadas, permanece não cicatrizada por períodos de tempo maiores e recorre mais frequentemente do que as UVC de doentes sem trombofilias herdadas. Não houve diferença entre os dois grupos avaliados em relação ao tamanho das úlceras, sua localização, bem como o nível experimentado de dor pelos doentes, com ou sem trombofilias herdadas[22,36,49,50].

Em 2012, Calistru et al , em Portugal, compararam 27 doentes com UVC de início precoce na vida adulta (antes dos 50 anos de idade) com outros 27 doentes com UVC, os quais iniciaram em idade superior aos 50 anos. Houve um maior risco da presença de trombofilias entre os doentes do grupo com UVC de instalação em idade anterior aos 50 anos de vida, e entre eles também foi comum a presença de múltiplas trombofilias concomitantes (≥ 3) (p=0,020). A presença de homozigose para o polimorfismo 4G/4G do PAI-1 foi significativamente mais comum entre os doentes do grupo com UVC de início mais precoce, denotando a importância da via fibrinolítica na fisiopatogenia da UVC dos membros inferiores. Estes autores ressaltaram que a presença de uma única trombofilia de caráter de herança heterozigota não confere um aumento significativo no risco de trombose, mas quando mais do que uma destas anormalidades coexistem e são acompanhadas por trombofilias adquiridas e fatores precipitantes, então o risco de trombose venosa profunda aumenta dramaticamente[51,52].

Em relação ao tratamento da UVC em doentes com trombofilia, vários relatos têm referido efeitos benéficos da varfarina, dalteparina, clopidogrel, ácido acetilsalicílico (AAS) ou combinação de AAS-pentoxifilina.

Por fim, em 2014 o "*American Venous Forum* (AVF*): management of venous leg ulcers*" recomendou: "*Nós sugerimos avaliação laboratorial para trombofilia em doentes com histórico de trombose venosa recorrente e úlceras venosas crônicas recorrentes*". Esta associação com trombofilia

é aumentada em doentes com eventos trombóticos documentados, histórico familiar de eventos trombóticos, UVC das pernas antes dos 50 anos de idade, e UVC recorrente ou resistente ao tratamento[53].

Necrose Cutânea Induzida por Varfarina

A necrose cutânea associada ou induzida por cumarínicos consiste em um efeito adverso raro e é estimada ocorrer em apenas 0,01% a 1% dos doentes que utilizam estas drogas. Também é conhecida como necrose cutânea induzida pela varfarina. A necrose pela varfarina é uma entidade bem estabelecida e com a qual todos os clínicos deveriam se familiarizar. A morbidade associada é alta, frequentemente necessitando de intervenções cirúrgicas com desbridamento local amplo, enxertia ou até mesmo amputação. A incapacidade no reconhecimento precoce e no tratamento pode ocasionar o óbito[41,46].

A instalação do processo é precedida por parestesia, ou a sensação de pressão local, associada com um eritema que geralmente tem bordas pouco definidas. As lesões se tornam dolorosas, bem localizadas e inicialmente revelam-se eritematosas ou hemorrágicas (purpúricas ou equimóticas). O edema dérmico e subcutâneo produz aspecto de *peau dórange*, tornando as bordas geograficamente delimitadas, o que por vezes origina o aspecto de púrpura retiforme. Dentro das primeiras 24 horas, bolhas hemorrágicas surgem dentro das lesões, sinal de dano cutâneo irreversível, e a necrose de toda espessura da epiderme é inevitável. A escara eventualmente se desprende, revelando o defeito que se estende na profundidade, por vezes ao subcutâneo. Esta condição geralmente ocorre em mulheres de meia-idade, frequentemente na peri-menopausa, acometidas de obesidade e sob tratamento de trombose venosa profunda ou embolia pulmonar. Os primeiros sintomas surgem entre 1 a 10 dias do início do tratamento com varfarina, sendo a mama o local mais comum, seguido pelas nádegas e coxas. Nos homens por vezes a pele peniana pode ser acometida[46,47].

A histopatologia revela dano da microvasculatura com trombos de fibrina nas vênulas pós-capilares e pequenas veias, necrose difusa da derme e subcutâneo (Figura 11). Achados microscópicos idênticos têm sido observados na doença renal terminal com calcifilaxia, na embolia por colesterol, criofibrinogenemia, necrose cutânea pela SAF ou mesmo no pioderma gangrenoso.

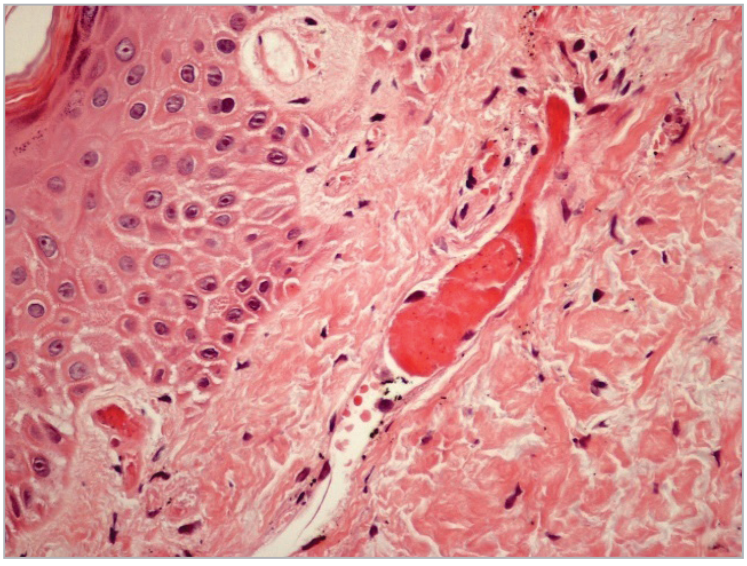

Figura 11
Achados histopatológicos da necrose cutânea pela varfarina. Trombose de vasos na derme superficial. (HE, OM 400x).

O que determina qual doente desenvolverá a necrose pela varfarina ainda é desconhecido. Após o início da varfarina, tanto os níveis, como a atividade da PC cai abruptamente, comparados aos níveis de outros fatores de coagulação vitamina K-dependentes, como os Fatores IX, e X e a protrombina, levando a oclusões trombóticas e à necrose.

A prevenção desta condição pode ser alcançada aumentando-se progressivamente as doses da varfarina ao longo de um período de tempo maior no início do tratamento, em doentes considerados de risco para este evento (mulheres de meia-idade que iniciam tratamento para doença tromboembólica). Grandes doses de varfarina devem ser evitadas[1,7,46].

A parada ou a continuidade do tratamento com a varfarina não altera a cura ou a progressão da escara. Após a parada do uso da varfarina, a anticoagulação deve ser alcançada com o uso da heparina intravenosa, especialmente de baixo peso molecular, até que a lesão necrótica tenha se resolvido. A fim de manter os níveis da PC durante o período crítico do início do uso da varfarina, dose inicial baixa de 1 a 2 mg por dia VO deve ser usada com incrementos diários lentos de 1 a 2 mg/dia, até alcançar o INR desejado, em cerca de 10 dias.

Necrose Cutânea pela Heparina

O uso de heparina por via intravenosa ou subcutânea também pode originar necrose cutânea, clinicamente indistinguível da necrose pela varfarina. A necrose cutânea pela heparina surge em torno do quinto ao décimo dia do tratamento. Os achados histopatológicos são similares aos da varfarina e outras síndromes de oclusão microvascular. As regiões mais acometidas são a parede abdominal, as extremidades superiores e inferiores, nariz e o dorso das mãos.

Púrpura Retiforme (PR)

A PR é uma forma incomum de púrpura em um padrão livedóide, reticulado ou arciforme, com contornos geográficos, que morfologicamente reflete a oclusão da vasculatura dérmica e subcutânea (Figura 12).

Figura 12
Púrpura retiforme, com lesões equimóticas de padrão reticulado e geográfico em doente com púrpura fulminante por coagulação intravascular disseminada.

O diagnóstico diferencial da PR inclui a calcifilaxia, a necrose cutânea induzida pela varfarina, pela heparina e pelos anticorpos antifosfolípides, além de variadas entidades clínicas decorrentes de vasculites, oclusão vascular, coagulação sanguínea alterada e alterações hematológicas como a crioglobulinemia. A PR não palpável (não inflamatória) pode estar relacionada com tamponamento plaquetário da microvasculatura, embolização, oclusão por eritrócitos, microrganismos angioinvasivos, crioprecipitinas, trombofilias e alterações no controle da coagulação, como a coagulação intravascular disseminada, púrpura fulminante ou uso de cocaína. Recentemente, adicionando mais uma condição relacionada à PR, Blume & Miller relataram o caso de um doente com câncer prostático metastático, tratado durante quatro semanas com gefitinib, o qual desenvolveu extenso livedo reticular que evoluiu para PR com áreas de necrose no tronco e nos membros. Os autores teorizaram que o gefitinib possa ter produzido uma vasculopatia oclusiva subcutânea, resultando em congestão na derme e, finalmente, isquemia cutânea e necrose, justificado pelo aumento na agregação plaquetária e nos níveis de tromboxano, fato demonstrado previamente por Kanazawa et al em doentes tratados com gefitinib[54-56].

QUEM DEVE SER INVESTIGADO PARA FATORES DE RISCO HERDADOS OU ADQUIRIDOS DE TROMBOFILIA?

Embasado na revisão crítica da literatura e pela experiência adquirida nesses anos com a assistência aos doentes no ambulatório de Vasculites da Divisão de Dermatologia do HC-FMUSP, propomos as seguintes observações em relação aos doentes que devam ser investigados laboratorialmente: (i) há diferentes indicações para se recomendar testes de trombofilias herdadas e adquiridas, havendo um consenso limitado para estas indicações; (ii) as recomendações, infelizmente, nunca levam os achados dermatológicos em consideração primária à indicação de se realizar os exames, talvez, em parte, pela escassez de estudos relevantes que envolvam a comunidade dermatológica[37].

Importante

Achados dermatológicos são pouco valorizados nos consensos

Para as trombofilias herdadas, alguns autores consideram as indicações listadas na tabela 8. Por outro lado, a avaliação para trombofilias adquiridas deve ser considerada em todo doente que não preenche os critérios da tabela 8 e tenha tido um primeiro episódio de trombose venosa profunda ou arterial, em idade jovem (< 50 anos), sem fator desencadeante aparente. As trombofilias adquiridas que necessitam de algum grau de avaliação laboratorial compreendem a SAF, as desordens mieloproliferativas (DMP), malignidades, a trombocitopenia induzida pela heparina (TIH) e a hemoglobinúria paroxística noturna (HPN).

Tabela 8: Recomendações de investigação de trombofilias herdadas.

Orientações
Trombose idiopática e/ou em idade igual ou inferior a 50 anos*
Histórico de tromboses recorrentes
Localização incomum de trombose (mesentérica, esplênica, portal, hepática, cerebral)
Parentes de primeiro grau com trombose, particularmente de doentes acometidos pela trombose antes dos 50 anos de idade
Evento trombótico durante a gestação
Evento trombótico durante o uso de anticoncepcionais hormonais

**caso o paciente não tenha evidência de um fator de risco adquirido e se tiver ≤ 50 anos quando apresentou trombose idiopática, recomenda-se a pesquisa de trombofilia herdada. Adaptado de Whitlacth.*

Um outro aspecto a se considerar é se devemos submeter a exames para trombofilias os parentes do doente em que se descobriu uma trombofilia genética. As trombofilias herdadas são transmitidas em herança autossômica dominante. Entretanto, as mutações gênicas comuns

às trombofilias são de expressividade clínica variável, de forma que nem todos os pacientes com trombofilia herdada irão desenvolver trombose. Em uma revisão de 723 parentes de primeiro e segundo grau de 150 doentes. Os parentes com deficiência de PS tinham um risco relativo (RR) de 8,5 de ter trombose ao longo da vida e parentes com FV de Leiden tinham um RR menor, de 2,2, porém maior que os controles. De forma interessante, em 50% dos episódios trombóticos em parentes com trombofilia herdada, um fator de risco adquirido também estava presente. A utilidade destes testes em parentes assintomáticos é ainda controversa, porém alguns autores entendem que tais exames possam beneficiar indivíduos adultos selecionados, uma vez que isto pode interferir em decisões a respeito do uso de anticoagulação profilática, em situações sabidamente de risco para TEV, incluindo viagens, uso de anticoncepcionais hormonais ou cirurgia.

QUAIS SITUAÇÕES DERMATOLÓGICAS DEVEM LEVAR À SUSPEITA DE TROMBOFILIA?

Devemos pensar na possibilidade de um evento trombótico da vasculatura cutânea frente a[47,49,50,52,55,57-60]:

- úlceras dolorosas que não cicatrizam (Figura 13);
- vasculopatia livedoide refratária ao tratamento;
- na presença de vasculite com ulcerações e seus diagnósticos diferenciais;
- lesões com diagnóstico de pioderma gangrenoso que não curam com o tratamento adequado;
- presença de púrpura retiforme;
- necrose cutânea extensa;
- lesões cutâneas de caráter clínico isquêmico (livedo racemosa, acrocianose, síndrome dos dedos azuis, hemorragias cutâneas) associadas a acometimento visceral múltiplo.

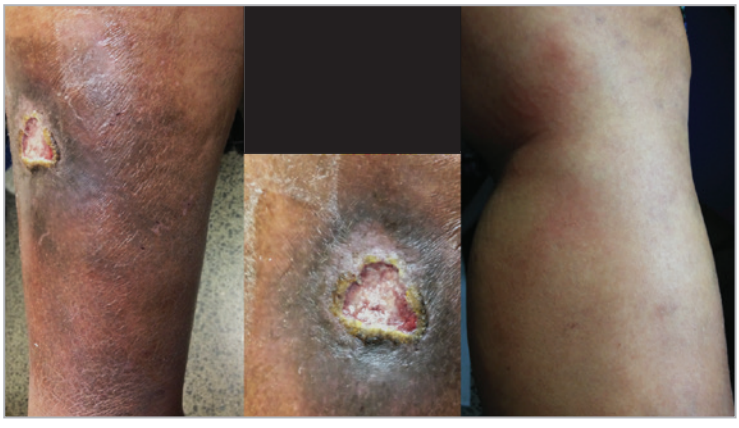

Figura 13

Paciente com fatores trombofílicos, de idade jovem, com úlcera do membro inferior, dolorosa, de difícil cicatrização e tromboflebite superficial. Apresentou histórico de trombose da veia cava, varizes de membros inferiores, em cuja investigação detectaram-se níveis elevados do FVIII da coagulação (220UI/dL), hemoglobina S e níveis elevados da lipoproteína (a). A provável associação de fatores trombofílicos múltiplos resultou no quadro de úlcera de difícil cicatrização, trombose e tromboflebite superficial observada no dia da consulta.

Frente a estas condições, onde doenças adquiridas de caráter trombofílico (SAF, crioglobulinemia e/ou doença mieloproliferativa, síndrome nefrótica, anemia falciforme, drogas relacionadas à trombose) foram excluídas e a etiologia permanece idiopática, parece-nos racional proceder à pesquisa de trombofilias genéticas, especialmente se há história pessoal ou familiar de trombose.

QUAIS EXAMES SOLICITAR?

Aos pacientes considerados de alta probabilidade em apresentar trombofilia, recomenda-se solicitar os exames constantes na tabela 9[61-64].

Tabela 9: Investigação laboratorial para doentes potencialmente portadores de trombofilia. Adaptado de: Bauer.

Exames
Pesquisa da resistência à proteína C ativada (RPCA) com um exame da coagulação que dilui o plasma do doente em plasma deficiente em fator V ou exame genético (reação em cadeia da polimerase, PCR) para o Fator V de Leiden
Confirmação dos resultados positivos nos exames de coagulação para RPCA, com exames genéticos (PCR)
Teste genético (PCR) para mutação da protrombina (G20210A)
Teste funcional da antitrombina (co-fator da heparina)
Teste funcional da Proteína C
Teste funcional da Proteína S conjuntamente com ensaio imunológico da proteína S total e livre
Testes de coagulação para pesquisa do anticoagulante lúpico e ELISA para anticorpos anticardiolipina, (ACA) IgM/IgG e anti-β_2-glicoproteína I
Medida em jejum dos níveis plasmáticos totais da homocisteína
Dosagem de crioprecipitinas (crioglobulinas, crioaglutininas e criofibrinogênio)
Pesquisa de fatores de coagulação elevados VIII, IX e X
Níveis séricos da lipoproteína (a)
Presença de doença falciforme (hemoglobina S)
Inibidores da fibrinólise: diminuição dos níveis séricos do ativador do plasminogênio tecidual (tPA) e elevação da atividade do inibidor do ativador do plasminogênio (PAI-1)

QUANDO ANTICOAGULAR O PACIENTE?

Até o presente momento manifestações dermatológicas, infelizmente não se encontram dentre os critérios formais de indicações de anticoagulação. Apenas frente à vasculopatia livedóide associada ou não a trombofilia detectável há séries de casos em que se aplica o uso de anticoagulação (Grau C de recomendação pela medicina baseada em evidências).

A anticoagulação oral com varfarina por tempo indefinido, com objetivo de se manter o INR[1] entre 2 e 3 é recomendada apenas em doentes de alto risco, como[52,64-72]:

1. que apresentaram duas ou mais tromboses;
2. uma trombose espontânea no caso de deficiência da antitrombina ou de SAF;
3. uma trombose espontânea com risco fatal (em geral, tromboembolia pulmonar grave, cerebral, mesentérica ou portal);
4. um episódio de trombose espontânea em local incomum (em geral, veia mesentérica ou cerebral);
5. uma trombose espontânea na presença de mais de um defeito genético único que predisponha a evento tromboembólico.

Até recentemente, apenas anticoagulantes orais antagonistas da vitamina K eram disponíveis, em particular o mais utilizado sempre foi a varfarina. Nos últimos anos o cenário se alterou com a introdução de outros agentes de uso oral com alvo no Fator Xa ou na Trombina[68,73-78].

CONCLUSÃO

As trombofilias herdadas e adquiridas constituem uma realidade que pode se apresentar ao médico especialista. Dado o potencial grau de morbidade e mortalidade que envolve estas condições, a perspicácia clínica frente aos achados cutâneos pode significar a oportunidade ao diagnóstico e ao tratamento adequado destes doentes.

[1] INR (International Normalized Ratio): mede o tempo de coagulação do sangue do doente em relação a um controle normal. Desta forma, quanto mais elevado seu valor, maior o tempo de formação do coágulo. Na maioria dos laboratórios o tempo de protrombina (TP) tem sido ajustado em valores de INR. O INR é definido pela equação: INR = (TP do doente / TP normal), sendo o ISI (Índice de Sensibilidade Internacional) próprio de cada fabricante do teste.

REFERÊNCIAS BIBLIOGRÁFICAS

1. *Garcia AA, Franco RF. Trombofilias adquiridas. Medicina, Ribeirão Preto 2001;34:258-68.*
2. *Johnson CM, Mureebe L, Silver D. Hypercoagulable states: a review. Vasc Endovasc Surg 2005;39:123-33.*
3. *Franco RF. Trombofilias hereditárias. Medicina, Ribeirão Preto 2001;34:248-57.*
4. *Kuhle S, Male C, Mitchell L. Developmental hemostasis: pro- and anticoagulant systems during childhood. Semin Thromb Hemost. 2003;29(4):329-38.*
5. *Anderson FA Jr, Wheeler HB, Goldberg RJ, Hosmer DW, Patwardhan NA, Jovanovic B, Forcier A, Dalen JE.A population-based perspective of the hospital incidence and case-fatality rates of deep vein thrombosis and pulmonary embolism. The Worcester DVT Study. Arch Intern Med. 1991;151(5):933-8.*
6. *Nordström M, Lindblad B, Bergqvist D, Kjellström T. A prospective study of the incidence of deep-vein thrombosis within a defined urban population. J Intern Med. 1992;232(2):155-60.*
7. *Criado PR, Rivitti, EA, Vasconcellos C, Valente NYS, Martins JEC. Manifestações cutâneas das trombofilias. Anais Brasileiros de Dermatologia 2008;83:491-506.*
8. *Jordan FL, Nandorff A. The familial tendency in thromboembolic disease. Acta Med Scand 1956;156:267-75.*
9. *De Stefano V, Rossi E, Paciaroni K, Leone G.Screening for inherited thrombophilia: indications and therapeutic implications. Haematologica. 2002;87(10):1095-108.*
10. *De Stefano V, Finazzi G, Mannucci PM. Inherited thrombophilia: pathogenesis, clinical syndromes, and management. Blood. 1996;87(9):3531-44.*
11. *Franco RF, Trip MD, ten Cate H, van den Ende A, Prins MH, Kastelein JJ, et al.The 20210 G-->A mutation in the 3'-untranslated region of the prothrombin gene and the risk for arterial thrombotic disease. Br J Haematol. 1999;104(1):50-4.*
12. *Poort SR, Rosendaal FR, Reitsma PH, Bertina RM. A common genetic variation in the 3-untranslated region of the prothrombin gene is associated with elevated plasma prothrombin levels and an increase in venous thrombosis. Blood. 1996;88(10):3698-703.*
13. *Kearon C, Crowther M, Hirsh J. Management of patients with hereditary hypercoagulable disorders. Annu Rev Med. 2000;51:169-85.*
14. *Klaassen IL, van Ommen CH, Middeldorp S. Manifestations and clinical impact of pediatric inherited thrombophilia. Blood. 2015;125(7):1073-7.*
15. *Lane DA, Mannucci PM, Bauer KA, Bertina RM, Bochkov NP, Boulyjenkov V, et al. Inherited thrombophilia: Part 1.Thromb Haemost. 1996;76(5):651-62.*
16. *Sagar S, Nairn D, Stamatakis JD, Maffei FH, Higgins AF, Thomas DP, et al. Efficacy of low-dose heparin in prevention of extensive deep-vein thrombosis in patients undergoing total-hip replacement. Lancet. 1976;1(7970):1151-4.*
17. *Clouse LH, Comp PC. The regulation of hemostasis: the protein C system. N Engl J Med.1986;314(20):1298-304.*

18. *van Wijnen M, Stam JG, van't Veer C, Meijers JC, Reitsma PH, Bertina RM, et al. The interaction of protein S with the phospholipid surface is essential for the activated protein C-independent activity of protein S. Thromb Haemost. 1996;76(3):397-403.*

19. *Gómez E, Ledford MR, Pegelow CH, Reitsma PH, Bertina RM. Homozygous protein S deficiency due to a one base pair deletion that leads to a stop codon in exon III of the protein S gene. Thromb Haemost. 1994 ;71(6):723-6.*

20. *Almeida JI, Coats R, Liem TK, Silver D.Reduced morbidity and mortality rates of the heparin-induced thrombocytopenia syndrome. J Vasc Surg. 1998;27(2):309-14.*

21. *Bertina RM, Koeleman BP, Koster T, Rosendaal FR, Dirven RJ, de Ronde H, et al. Mutation in blood coagulation factor V associated with resistance to activated protein C. Nature 1994;369(6475):64-7.*

22. *Garcia-Garcia C. Antiphopholipid antibodies and antiphospholipid syndrome: diagnosis and management. Actas Dermosifilogr 2007;98:16-23.*

23. *Chaturvedi S, McCrae KR. Recent advances in the antiphospholipid antibody syndrome. Curr Opin Hematol. 2014;21(5):371-9.*

24. *Asherson RA, Cervera R, Piette J, et al. Catastrophic antiphospholipid syndrome: international consensus statement on classification criteria and treatment guidelines. Lupus 2003; 12:530–534.*

25. *Cervera R, Serrano R, Pons-Estel GJ, Ceberio-Hualde L, Shoenfeld Y, de Ramón E, et al. Morbidity and mortality in the antiphospholipid syndrome during a 10-year period: a multicentreprospective study of 1000 patients.Ann Rheum Dis. 2015;74(6):1011-8.*

26. *Criado RFJ, Criado PR, Szajubock JCM, Mallaman F, Valente NYS, Galvão C. Urticária, púrpura e síndrome do anticorpo antifosfolípide: uma associação causla ou sianis preditivos do lúpus eritematoso sistêmico? Rev bras clin ter 2002;28(1):16-20.*

27. *Ma L, Wu J, Niu D, Yu R, Song J, Zhang C, Wang J.Serum lipoprotein(a) complexes with beta2-glycoprotein I levels in patients with ischemic stroke.Clin Chim Acta. 2014;15;429:163-7.*

28. *Van Os GM, Meijers JC, Agar C, et al. Induction of anti-b2 glycoprotein I autoantibodies in mice by protein H of Streptococcus pyogenes. J Thromb Haemost 2011; 9:2447–2456.Gantcheva M. Dermatologic aspects of antiphospholipid syndrome. Int J Dermatol 1998;37:173-80.*

29. *Rauch J, Dieude M, Subang R, Levine JS. The dual role of innate immunity in the antiphospholipid syndrome. Lupus 2010; 19:347–353.*

30. *Gomez-Puerta JA, Cervera R. Diagnosis and classification of the antiphospholipid syndrome. J Autoimmunity 2014;48-49:20-5.*

31. *Diógenes MJ, Diógenes PC, de Morais Carneiro RM, Neto CC, Duarte FB, Holanda RR.Cutaneous manifestations associated with antiphospholipid antibodies. Int J Dermatol. 2004;43(9):632-7.*

32. *Cervera R, Piette JC, Font J, Khamashta MA, Shoenfeld Y, Camps MT, et al; Euro-Phospholipid Project Group. Antiphospholipid syndrome: clinical and immunologic manifestations and patterns of disease expression in a cohort of 1,000 patients. Arthritis Rheum. 2002;46(4):1019-27.*

33. *Francès C, Niang S, Laffitte E, Pelletier F, Costedoat N, Piette JC. Dermatologic manifestations of the antiphospholipid syndrome: two hundred consecutive cases. Arthritis Rheum. 2005;52(6):1785-93.*

34. *Criado PR, Pires MC, Reis VMS dos, Pegas JRP, Criado RFJ. Os anticorpos antifosfolípides e a dermatologia. Rev Bras Alergia Imunopatol, 1995;18(4):134-8.*

35. *Kriseman YL, Nash JW, Hsu S. Criteria for the diagnosis of antiphospholipid syndrome in patients presenting with dermatologic symptoms. J Am Acad Dermatol. 2007;57(1):112-5.*

36. *Sangle SR, Tanikawa A, Schreiber K, Zakalka M, D´Cruz DP. The prevalence of abnormal pulse wave velocity, pulse contour analysios and ankle-brachial index in patients with livedo reticularis: a controlled study. Rheumatology 2013;52:1992-8.*

37. *Whitlatch NL, Ortel TL. Thrombophilias: when should we test and how does it help? Semin Respir Crit Care Med. 2008;29(1):25-39.*

38. *Cushman M, Kuller LH, Prentice R, Rodabough RJ, Psaty BM, Stafford RS, et al; Women's Health Initiative Investigators. Estrogen plus progestin and risk of venous thrombosis. JAMA. 2004;292(13):1573-80.*

39. *Saphner T, Tormey DC, Gray R. Venous and arterial thrombosis in patients who received adjuvant therapy for breast cancer. J Clin Oncol. 1991;9(2):286-94.*

40. *Rajkumar SV. Thalidomide therapy and deep venous thrombosis in multiple myeloma. Mayo Clin Proc. 2005;80(12):1549-51.*

41. *Nadir Y, Mazor Y, Reuven B, Sarig G, Brenner B, Krivoy N. A fatal case of enoxaparin induced skin necrosis and thrombophilia. Eur J Haematol. 2006;77(2):166-8.*

42. *Criado PR, Buffon LP, Leal R, Amado A, Pegas JRP, Reis VMS dos. Lúpus eritematoso sistêmico associado a síndrome nefrótica e trombose da veia cava inferior. An Bras Dermatol 2001;76;(5): 585-92.*

43. *Bernstein CN, Blanchard JF, Houston DS, Wajda A. The incidence of deep venous thrombosis and pulmonary embolism among patients with inflammatory bowel disease: a population-based cohort study. Thromb Haemost. 2001;85(3):430-4.*

44. *Bernstein CN, Wajda A, Blanchard JF. The incidence of arterial thromboembolic diseases in inflammatory bowel disease: a population-based study. Clin Gastroenterol Hepatol. 2008;(1):41-5.*

45. *Thornsberry LA, LoSicco KI, Englissh III JC. The skin and hypercoagulable states. J Am Acad Dermatol 2013;69:450-62.*

46. *Chan YC, Valenti D, Mansfield AO, Stansby G. Warfarin induced skin necrosis. Br J Surg. 2000;87(3):266-72.*

47. *Clivati Brandt HR, de Lorenzo Messina MC, Belda Júnior W, Costa Martins JE, Criado PR. Leg ulcers associated with factor V Leiden and prothrombin G20210A and methyltetrahydrofolate reductase mutations: successful treatment with warfarin. Int J Dermatol. 200;46(12):1319-20.*

48. *Brandt HRC, de Lorenzo Messina MC, Hirayama JT, Belda Jr W,Benabou JE, Criado PR. Prevalence of thrombophilia associated with leg ulcers. Br J Dermatol 2009;160:202-3.*

49. *Bradbury AW, MacKenzie RK, Burns P, Fegan C. Thrombophilia and chronic venous ulceration. Eur J Vasc Endovasc Surg.2002;24(2):97-104.*

50. *Wiszniewski A, Bykowska K, Bilski R, Ja´skowiak W, Proniewskki J. Prevalence rate for inherited thrombophilia in patients with chronic and recurrent venous leg ulceration.*

51. *Calistru AM, Braudier T, Gonçalves L, Azevedo F. Thrombophilia invenous leg ulcers: a comparative study in early and later onset. Indian J Dermatol Venereol Leprol 2012;78(3):406. doi: 10.4103/0378-6323.95477.*

52. *Ibbotson SH, Layton AM, Davies JÁ, Goodfield MJ. The effect os aspirin on haemostatic activity in the treatment of chronic venous leg ulceration. Br J Dermatol 1995;422-6.*

53. *O'Donnell TF Jr, Passman MA, Marston WA, Ennis WJ, Dalsing M, Kistner RL, et al. Management of venous leg ulcers: clinical practice guidelines of the Society for Vascular Surgery® and The American Venous Forum.J Vasc Surg. 2014;60(2 Suppl):3S-59S. doi: 10.1016/j.jvs.2014.04.049.*

54. *Lipsker D, Kara F. Images in clinical medicine. Retiform purpura. N Engl J Med. 2008;358(2):e1.*

55. *Jones A, Walling H. Retiform purpura in plaques: a morphological approach to diagnosis. Clin Exp Dermatol. 2007;32(5):596-602.*

56. *Kalajian AH, Turpen KB, Donovan KO, Malone JC, Callen JP. Phenylephrine-induced microvascular occlusion syndrome in a patient with a heterozygous factor V Leiden mutation. Arch Dermatol. 2007;143(10):1314-7.*

57. *Gilaberte Y, Coscojuela C, Lezaún A, Marigil MA. Degos disease associated with protein S deficiency. Br J Dermatol.2005;153(3):666-7.*

58. *Rossini J, Roverano S, Graf C, Paira S.Widespread cutaneous necrosis associated with antiphospholipid antibodies: report of four cases. J Clin Rheumatol. 2002;8(6):326-31.*

59. *Barrio VR, Sanfilippo AM, Malone JC, Callen JP. Nonhealing ulcer secondary to factor V Leiden mutation and cryofibrinogenemia. J Am Acad Dermatol. 2004;51(5 Suppl):S194-6. Erratum in: J Am Acad Dermatol. 2004;51(6):1040.*

60. *Prasad HK, Govindarajan R. Heparin-induced skin necrosis associated with thrombocytopenia and acquired protein C and protein S deficiency. Am J Hematol. 2007;82(12):1116-7.*

61. *Streicher JL, Swerlick RA, Stoff BK. Cocaine abuse and confidentiality: a case of retiform purpura in an adolescent patient. J Am Acad Dermatol. 2014;70(6):1127-9.*

62. *Blume JE, Miller CC. Livedo reticularis with retiform purpura associated with gefitinib (Iressa®). Int J Dermatol 2007;46:1307-8.*

63. *Kanazawa S, Yamaguchi K, Kinoshita Y, Muramatsu M, Komiyama Y, Nomura S.Gefitinib affects functions of platelets and blood vessels via changes in prostanoids balance. Clin Appl Thromb Hemost. 2005;11(4):429-34.*

64. *Bauer KA. The thrombophilias: well-defined risk factors with uncertain therapeutic implications. Ann Intern Med. 2001;135(5):367-73.*

65. *Perry SL, Ortel TL. Clinical and laboratory evaluation of thrombophilia. Clin Chest Med. 2003;24(1):153-70.*

66. *Moll S. Thrombophilias--practical implications and testing caveats. J Thromb Thrombolysis. 2006;21(1):7-15.*

67. *Lochhead P, Miedzybrodzka Z. The essential role of genetic counseling in inherited thrombophilia. Semin Hematol. 2007;44(2):126-9.*

68. *Simioni P, Tormene D, Prandoni P, Zerbinati P, Gavasso S, Cefalo P, et al.Incidence of venous thromboembolism in asymptomatic family members who are carriers of factor V Leiden: a prospective cohort study. Blood. 2002;99(6):1938-42.*

69. *Handel DW, Roenigk HH Jr, Shainoff J, Deodhar S. Necrotizing vasculitis. Etiologic aspects of immunology and coagulopathy. Arch Dermatol.1975;111(7):847-52.*

70. *Meekes JR, Loots MA, van der Wal AC, Bos JD. Increased incidence of hypercoagulability in patients with leg ulcers caused bu leukocytoclastic vasculitis. J Am Acad Bermatol 2004;50:104-7.*

71. *Bednarek N, Morville P, Delebarre G, Akhavi A, Sommer C. Necrotic skin lesions and cerebral infarction in the newborn: two case reports. J Child Neurol. 2007;22(3):354-7.*

72. *Agras PI, Ozdemir H, Baskin E, Ozbek N.Recurrent vasculopathic skin lesions associated with homozygous protein C deficiency. Pediatr Dermatol. 2007;24(1):57-60.*

73. *Uthman IW, Khamashta MA. Livedo racemosa: a striking dermatological sign for the antiphospholipid syndrome. J Rheumatol. 2006;33(12):2379-82.*

74. *Bauer KA. Management of thrombophilia. J Thromb Haemost. 2003;1(7):1429-34.*

75. *Weitz JI, Gross PL. New oral anticoagulants: which one should my patient use? Hematology Am Soc Hematol Educ Program. 2012;2012:536-40.*

76. *Maciel R. Heparina de baixo peso molecular no tratamento da tromboembolia pulmonar. J Pneumol 2002;28(3):137-42.*

77. *Patel MR, Mahaffey KW, Garg J; ROCKET AF Investigators. Rivaroxaban versus warfarin in nonvalvular atrial fibrillation. N Engl J Med. 2011 Sep 8;365(10):883-91.*

78. *Marshall A, Levine M, Hill C. Treatment of cancer-associated venous thromboembolism: 12-month outcomes of the placebo versus rivaroxaban randomization of the SELECT-D Trial (SELECT-D: 12m). J Thromb Haemost. 2020 Apr;18(4):905-915.*

Ao longo das últi mas décadas a cirurgia vascular apresentou um crescimento exponencial, ultrapassando fronteiras anteriormente impostas pelas delimitações das especialidades.

Há muito tempo que o cirurgião vascular tem a obrigação de interagir mediante equipes multi disciplinares.

Além do paciente precisar de um especialista, ele necessita de um médico com conhecimentos amplos que permitam diagnósti cos locados na intersecção de especialidades médicas.

Atualmente, é mandatório ao cirurgião vascular a pesquisa de conceitos reumatológicos, hematológicos, dermatológicos, oncológicos e muitos outros.

Não é objeti vo deste livro apresentar doenças e diagnósti cos consagrados e muito bem esclarecidos em outros exemplares.

Nesta obra serão priorizados diagnósti cos de exceção e situações de elevada raridade e complexidade médica.

THREE-R®
EDITORA E COMUNICAÇÃO

ISBN: 978-65-993445-0-3
CBL
9 786599 344503