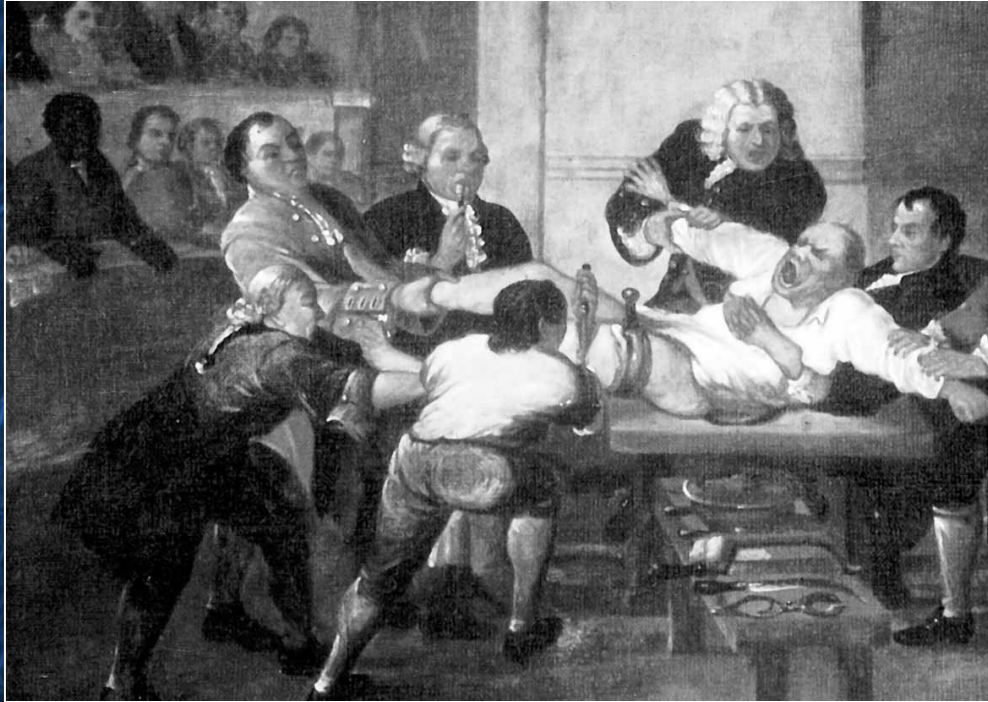

TRAUMA VASCULAR DE EXTREMIDADES

Prof. Seleno Glauber

Histórico

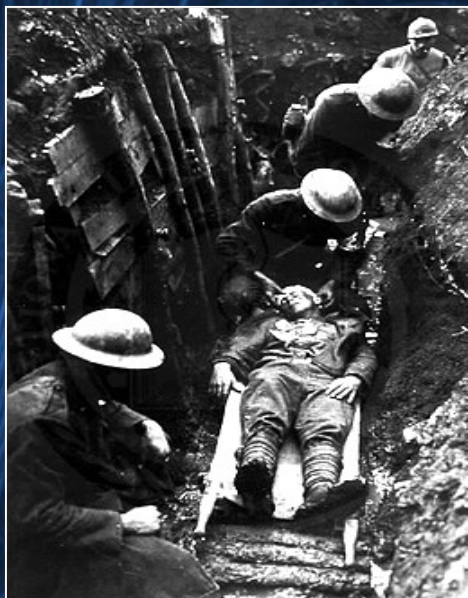

**Controle da
hemorragia
=
cauterização
e/ou ligadura**

Reconstrução vascular

Hallowel (1762, reparo de a braquial) e vários aprimoramento nos
séc XIX e XX

I Guerra Mundial: infecções e amputações



II Guerra Mundial: desenvolvimento incipiente de técnicas e trabalhos


Guerra da Coréia (58): aplicação de novas técnicas



Guerra do Vietnã (66): aprimoramento técnico

Militar x Civil

- Jovens
- Projéteis de alta velocidade
- Destruição extensa de partes moles
- Condições não-ideais



- Várias idades
- Baixa velocidade
- Destruição mínima
- Hospitais disponíveis
- Lesões fechadas
- Iatrogênicos

Epidemiologia - civil

Estudos variáveis devido a diferentes populações

Mattox (1989): 5760 lesões civis por 30 anos

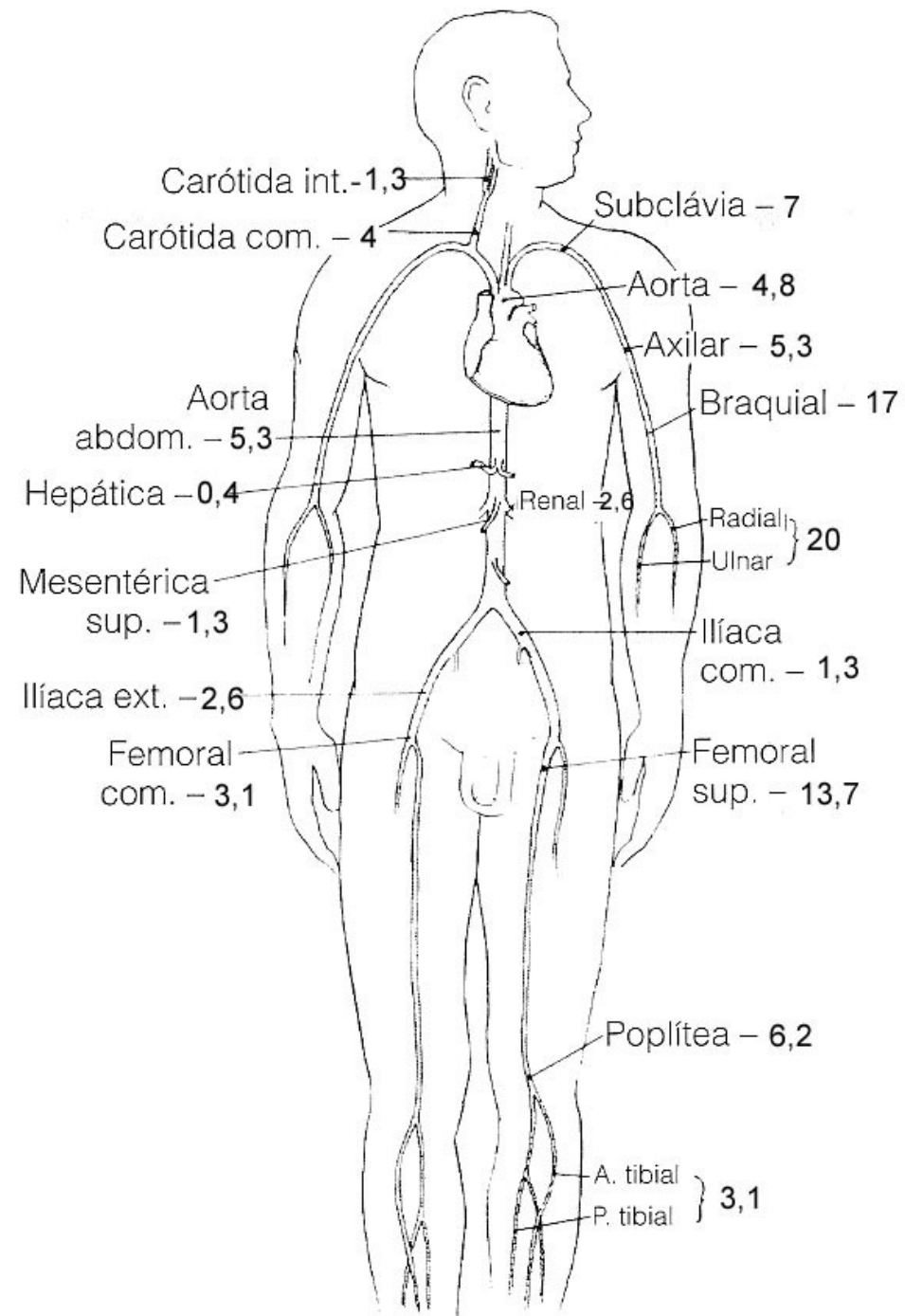
Revólver	Espingarda	Fechado	FAB	latro	Desconhecida	Total
3134	341	385	1543	56	293	5760
54,2%	6%	7%	26,8%	1%	5%	100%



Epidemiologia

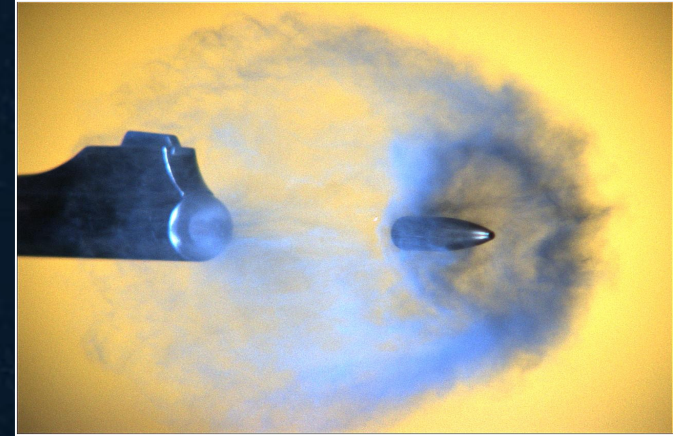
Drapanas (1970):
estudo de 30 anos
nos EUA

Cerca de 80% são em
extremidades



Fisiopatologia

- Mecanismo
 - Penetrante
 - Maioria das lesões
 - Baixa ou alta velocidade
 - Transsecção total ou parcial
 - Lesão indireta por fratura associada
 - Alta velocidade: lesão de partes moles, ósseas e térmica



Fisiopatologia

- Mecanismo
 - Fechado
 - Estiramento e/ou compressão
 - Trombose arterial
 - Segmentos fixos e articulações
 - Lesão indireta por fratura associada
 - Destruição mais ampla
 - Elevado índice de amputações e mortalidade
 - Iatrogênico



Classificação das lesões

Laceração

Transecção parcial

Transecção total

Espasmo segmentar

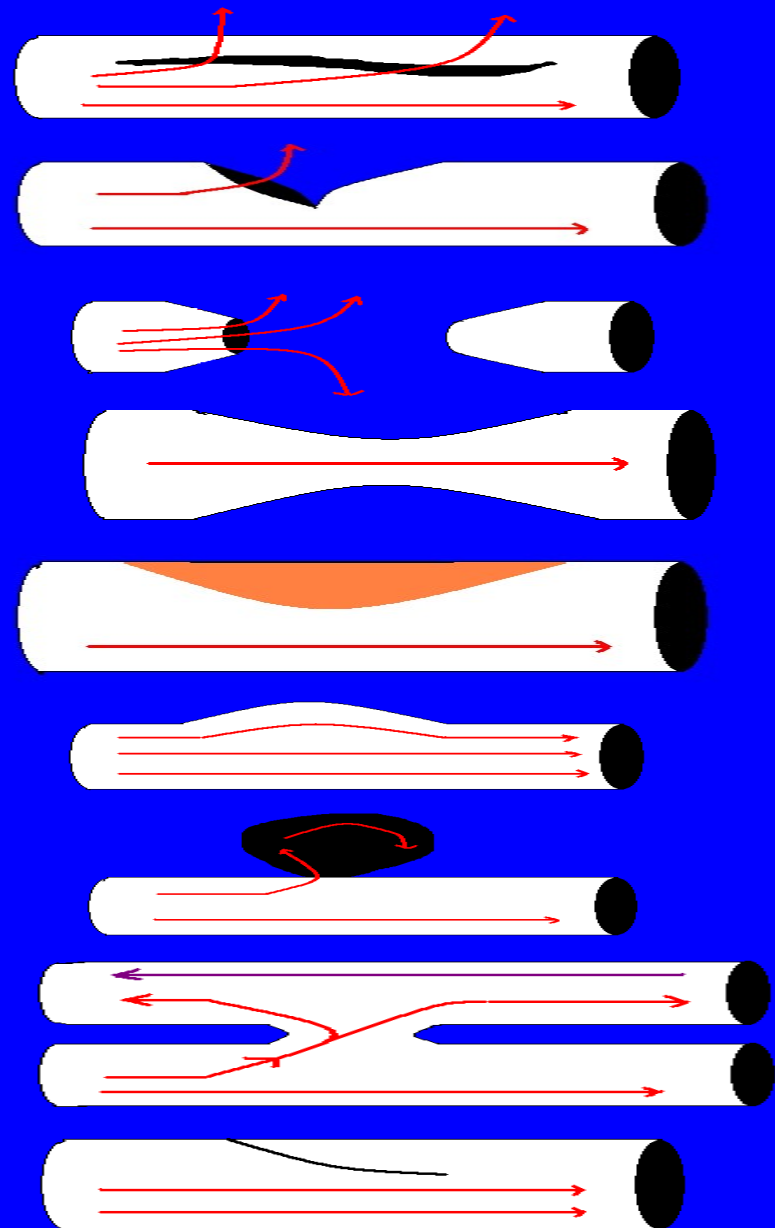
Trombose

Aneurisma

Pseudoaneurisma

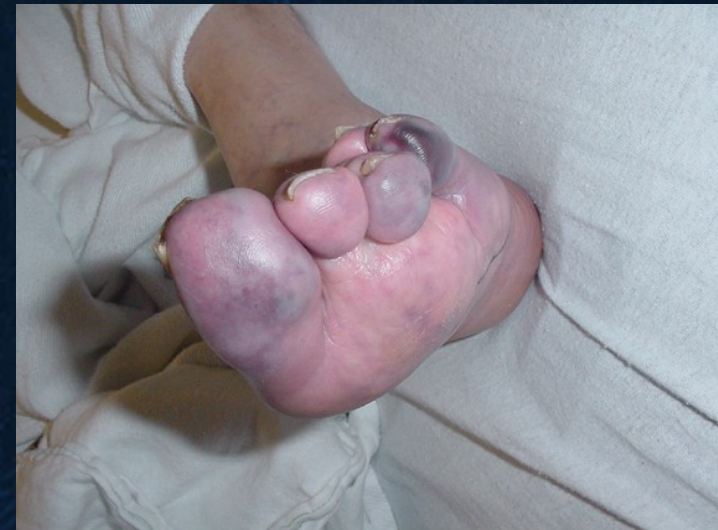Fístula arteriovenosa

Flap de íntima



Fisiopatologia

- Isquemia
 - 6 horas
 - Penetrante x fechado: circulação colateral
 - Lesão neurológica
- Reperusão
 - Local e sistêmico
 - Volume e duração da isquemia
 - Microcirculação: Radicais livres
 - Macrocirculação: Acidose,
hiperpotassemia, mioglobulinemia
 - Arritmias, IRA, SARA, FMOS, óbito.



Fisiopatologia

- Síndrome Compartimental
 - ↑ pressão
 - relacionado ao dano neuromuscular

- Seis P's

Dor (**Pain**): sensível porém inespecífico

- desproporcional à lesão
- grupamento muscular envolvido

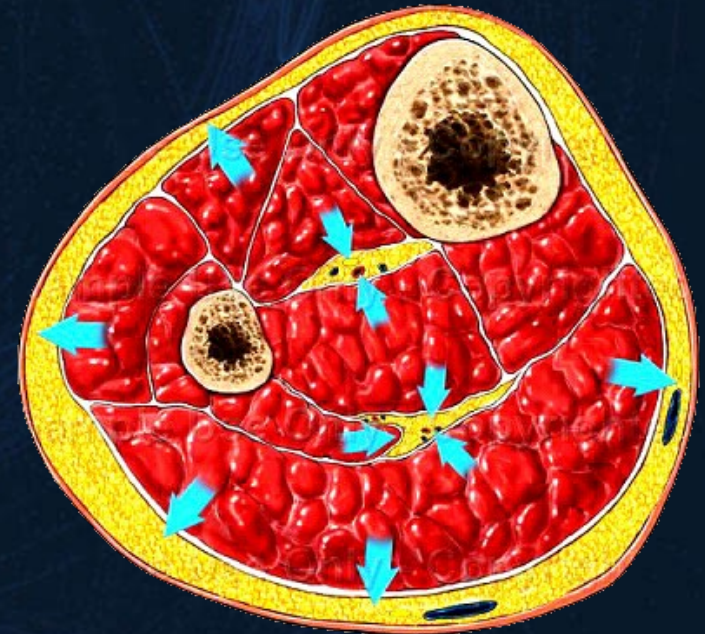
Pressão (≠ Poiquilotemia)

Parestesia: geralmente o mais precoce

Paralisia: tardio

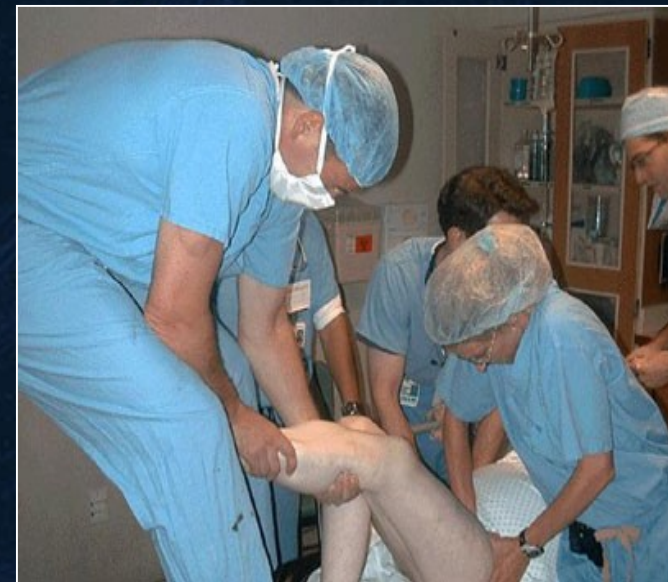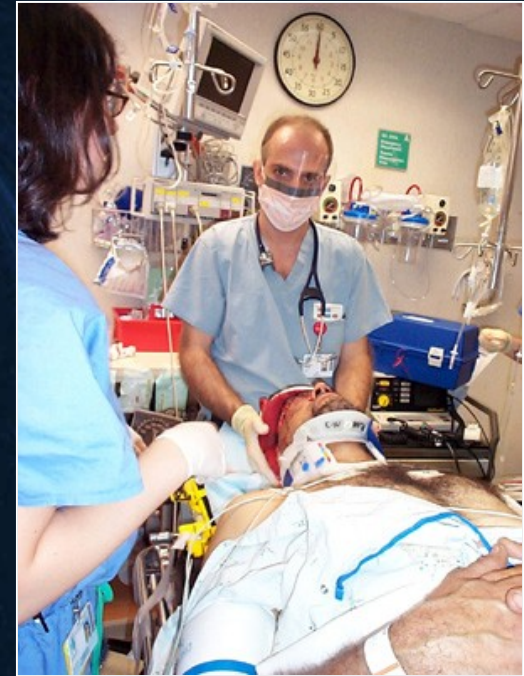Ausência de Pulsos: tardio

Palidez



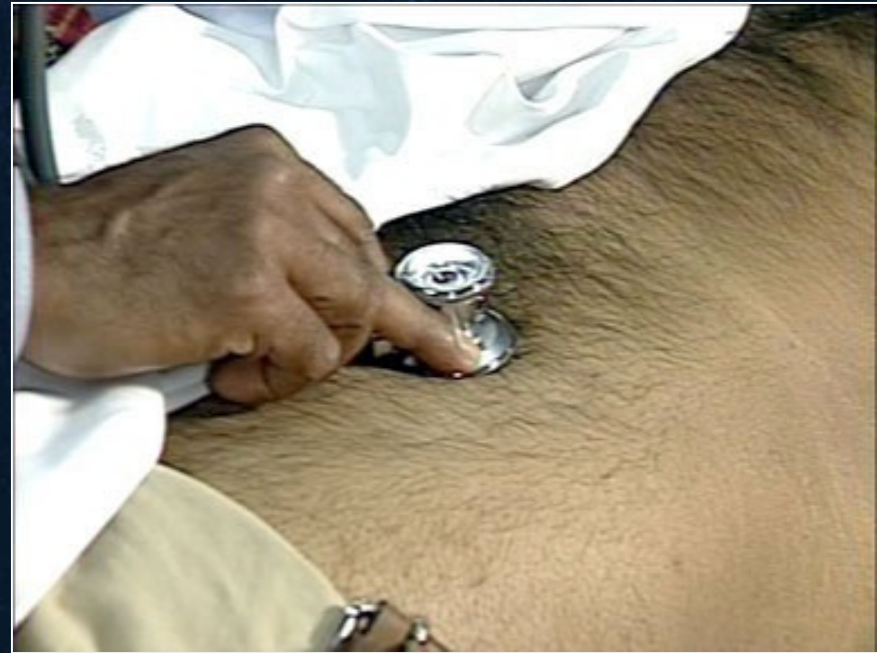Diagnóstico

- Determinar prioridades → ATLS
- História → mecanismo da lesão e antecedentes
- Exame Físico
 - Exposição completa
 - Trajetória do objeto penetrante
 - Lesões associadas → prioridades
 - Reduzir fraturas / luxações



Diagnóstico

- Exame vascular
 - Exame dos pulsos
 - Tipo de sangramento
 - Temperatura da pele
 - Enchimento capilar
 - Frêmitos e sopros
 - Função motora e sensorial
 - Sinais de doença vascular crônica



Sinais fortes e fracos de lesão vascular

- Fortes

- Sangramento arterial ativo
- Ausência de pulso / isquemia (6 P's)
- Hematoma pulsátil em expansão
- Sopros ou frêmitos
- IPA < 0,9 com déficit de pulso

- Fracos

- Lesão neurológica perto de um vaso
- Hematoma pequeno a moderado
- Hipotensão inexplicável
- Perda sanguínea volumosa no trauma
- Lesão nas proximidades de um vaso importante

Histórico do diagnóstico

- Guerras: exploração precoce reduziu a taxa de amputações
- Prática civil: muitas explorações negativas
- Arteriografia:
 - Positividade muito baixa
- Algoritmos: exame clínico, US duplex e arteriografia

Histórico do diagnóstico



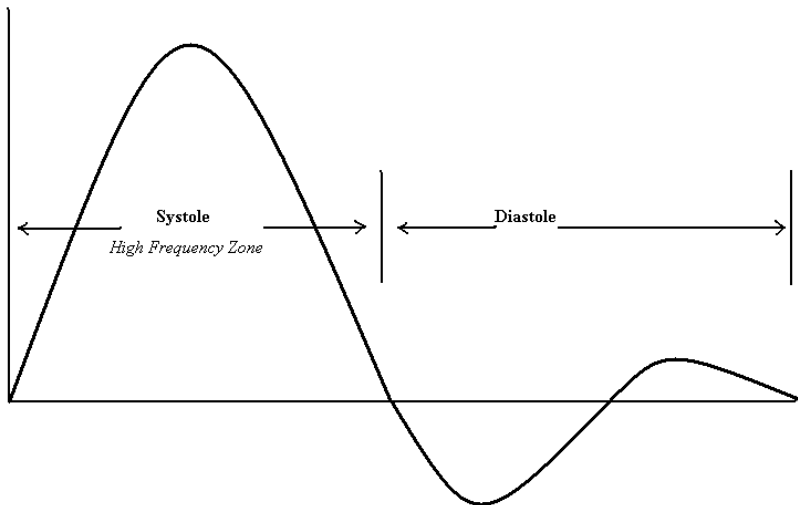
Trauma militar

Trauma civil

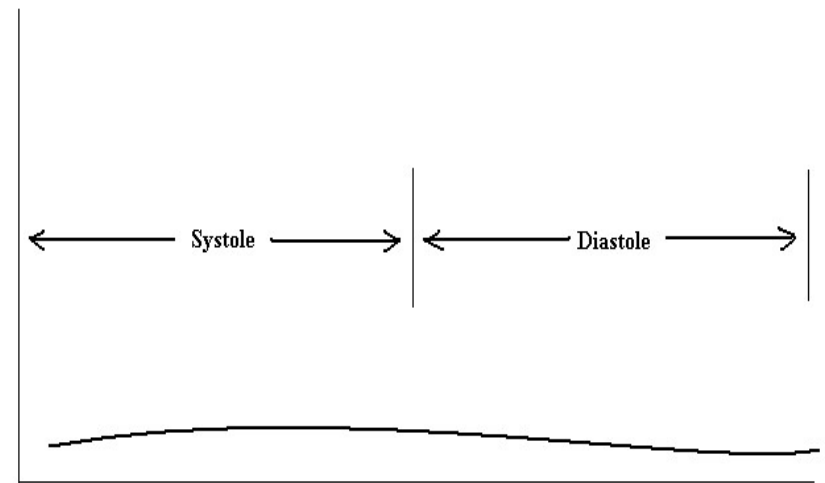


Exames Complementares

- Doppler
 - Não invasivo
 - Portátil
 - Determina IPA
 - Grande fator preditivo negativo para lesão vascular importante



Trifásico ou bifásico

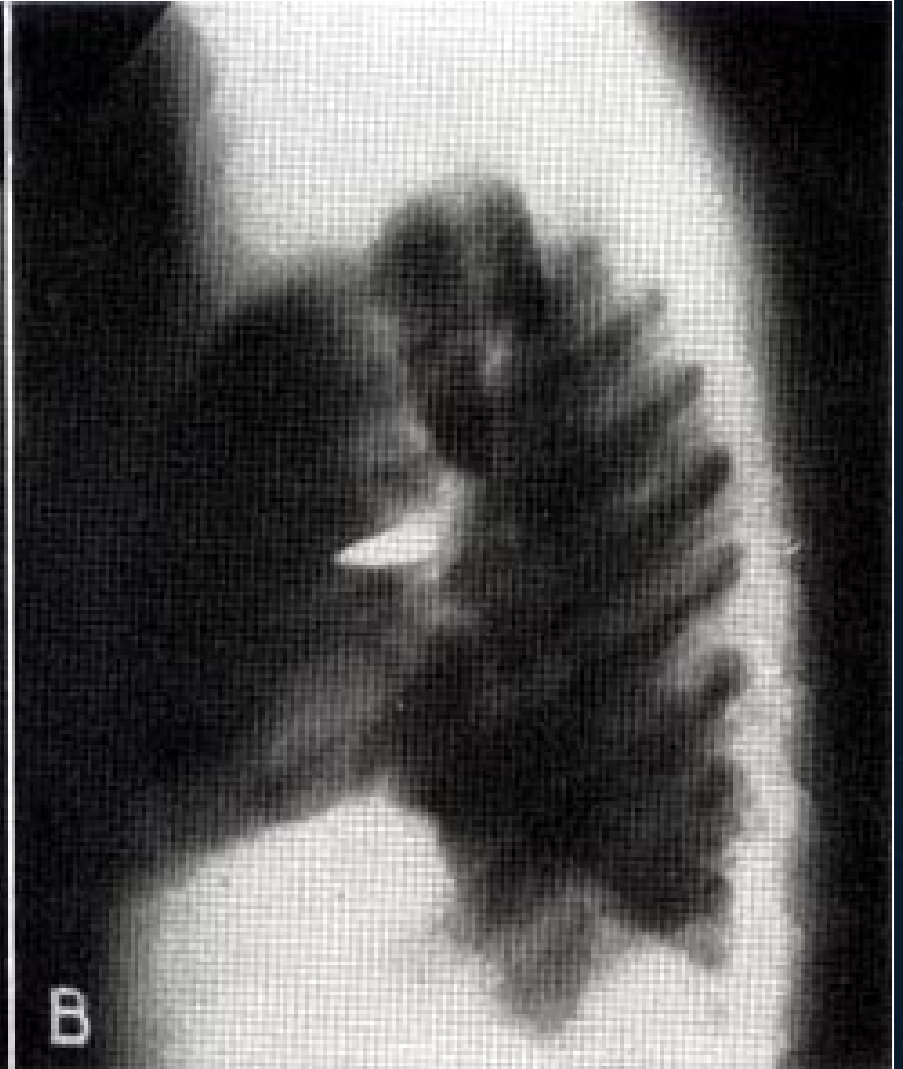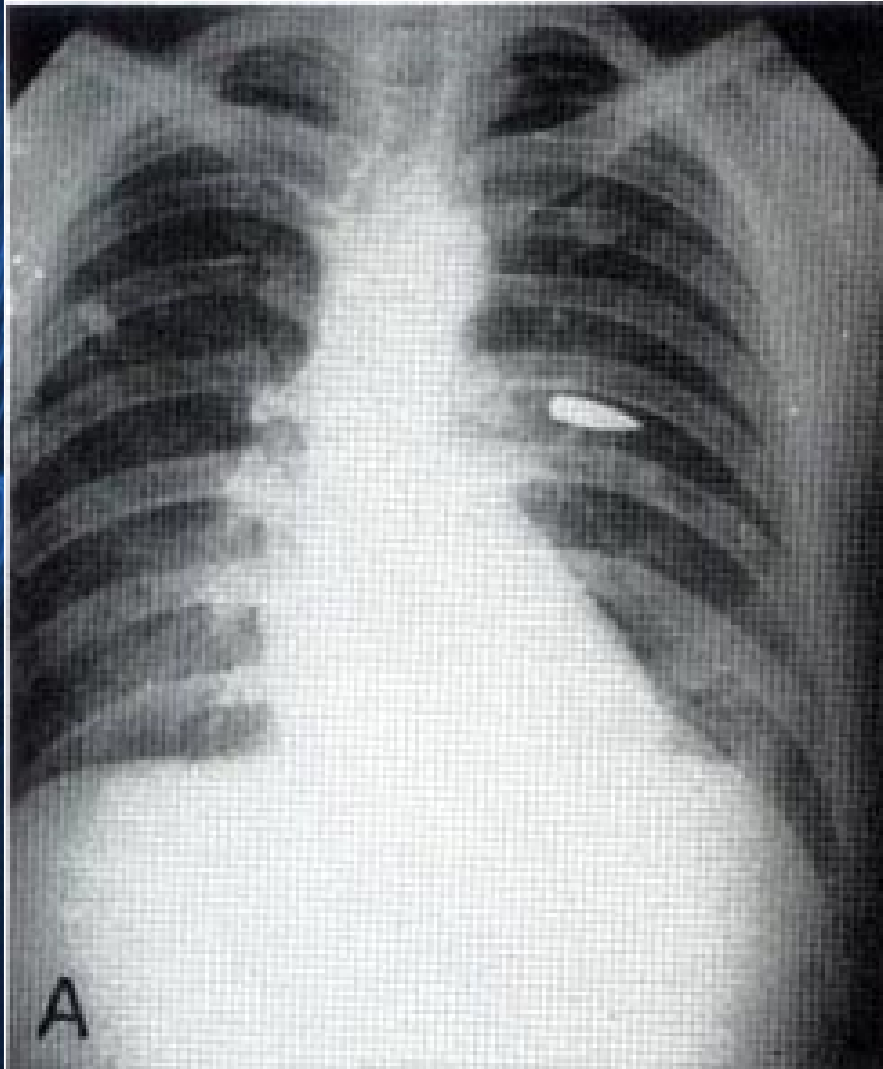


Monofásico

Exames Complementares

- Radiografias simples
 - Corpos estranhos
 - Fraturas e luxações
 - Marcadores radiopacos nas feridas
 - Número de projéteis X Número de feridas
 - Soma projéteis + feridas → Par
 - Ímpar → possibilidade de embolia

Exames Complementares



Exames Complementares

- Ultrassonografia duplex
 - Sensibilidade e especificidade ~ 95%
 - Mais sensível que o IPA
 - Avaliação de lesões de vasos que não alteram o IPA
 - Operador dependente

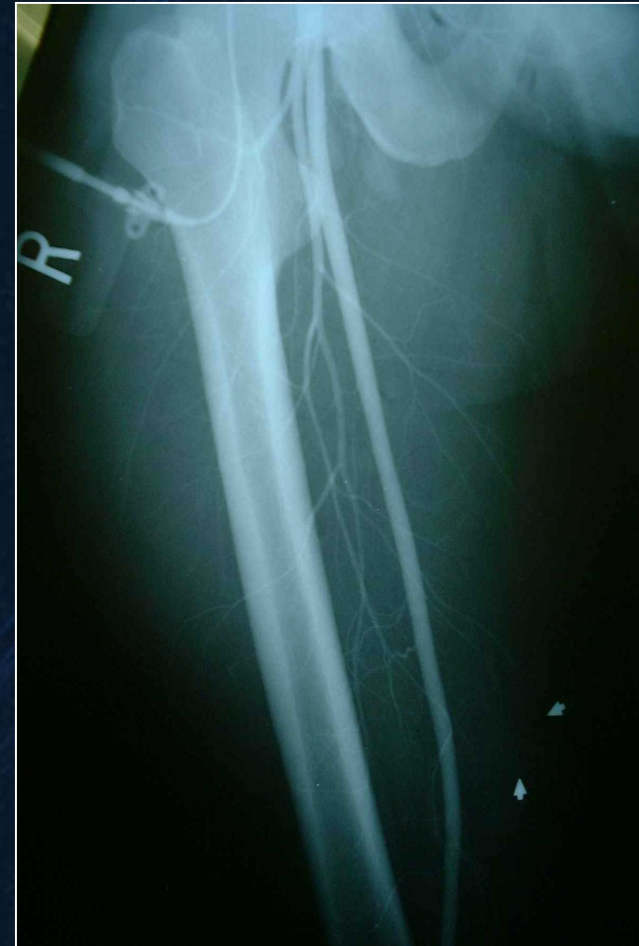Exames Complementares



Trauma contuso com trombose parcial da artéria femoral comum E

Exames Complementares

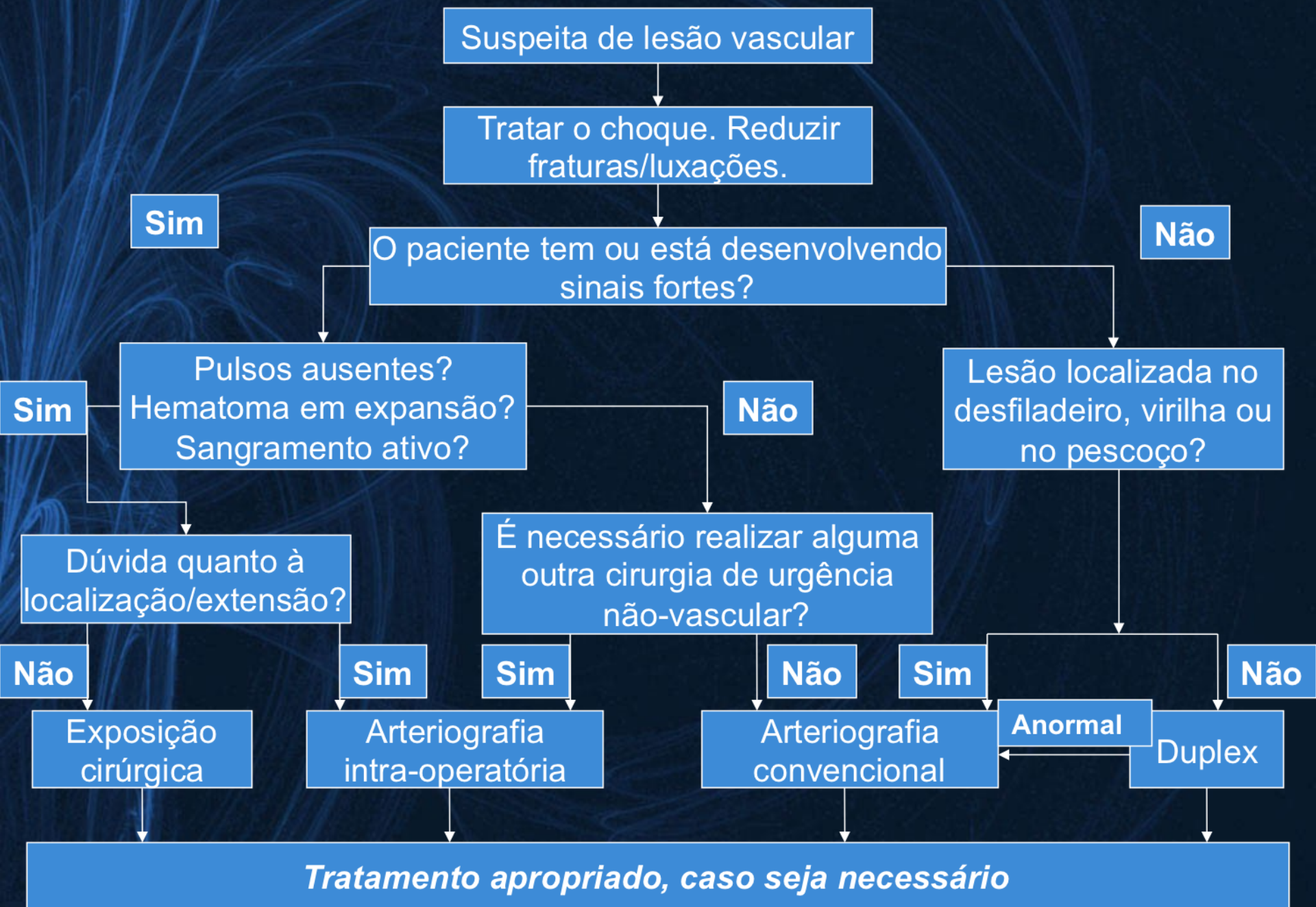- Angiografia
 - Padrão-ouro (sens 98%)
 - Uso não deve ser rotineiro → CC
 - Indicações
 - Dúvida quanto à localização e extensão da lesão
 - Trauma extenso de partes moles
 - Fratura ou luxação
 - Trajetória paralela a de uma artéria
 - Feridas múltiplas
 - Feridas por tiro de espingarda
 - Doença vascular periférica
 - ITB < 0,9



Algoritmo terapêutico


Tipos de pacientes com lesões vasculares

- 1) Pulsos ausentes / isquemia, sangramento ativo ou hematoma pulsátil
- 2) Sinais fortes e pulsos palpáveis
- 3) Sinais fracos ou um problema comprovadamente associado a lesão vascular



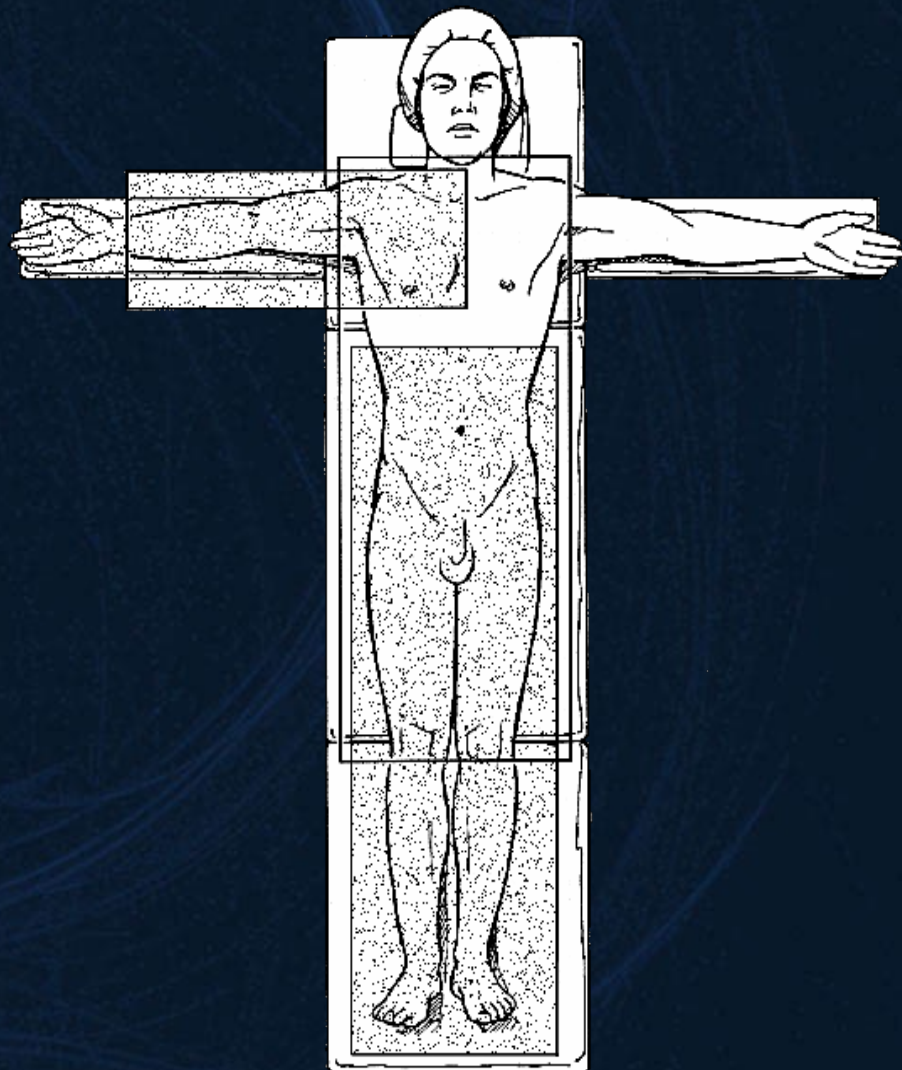
Terapêutica não-cirúrgica

- Certas lesões não-oclusivas, sem sinais fortes (lesões ocultas)
- Critérios:
 - Lesão de baixa energia
 - Lesões mínimas
 - Circulação distal intacta
 - Sem hemorragia ativa
- Arteriografia ou duplex seriados (recomendado)



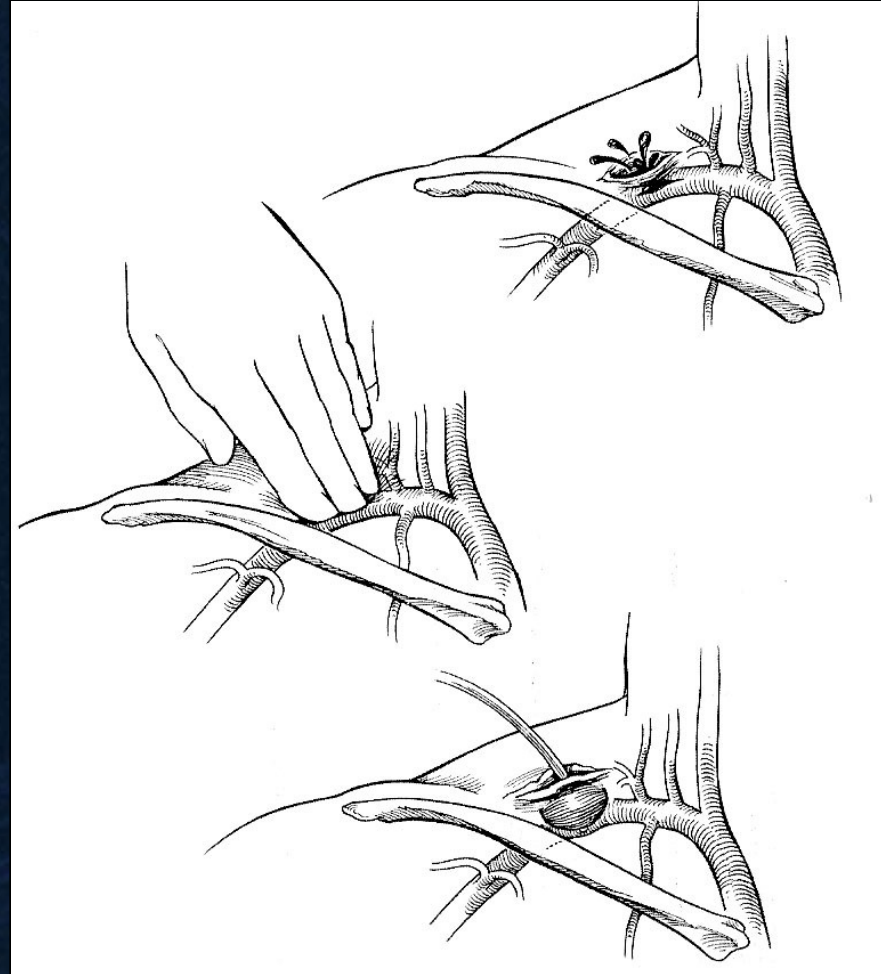
Acesso e Controle

- Posicionamento
 - Supina com dois braços estendidos
 - Preparação para acessar outras regiões durante a cirurgia
 - Retirada de conduto autólogo



Acesso e Controle

- Controle inicial da hemorragia
 - Compressão manual externa
 - Até acesso definitivo
 - Tamponamento com cateter-balão
 - Folley
 - Fogarty
 - ~~– Torniquete (*)~~
 - ~~– Pinças hemostáticas~~



Acesso e Controle

- Controle definitivo da hemorragia
 - **Acesso proximal e distal**
 - Administração controlada de fluidos
 - Hipovolemia permissiva
 - Evitar coagulopatia dilucional

Princípios e técnicas de reparo

1. Assegurar-se do equipamento necessário

- Material para angiografia intra-operatória

1. Antibiótico de amplo espectro

2. Assegurar o controle proximal e distal

3. Explorar a lesão

- Prioridade geralmente vascular

1. Penetração cuidadosa no hematoma

2. Determinar a necessidade de “controle de danos”

- Ligadura com *bypass* extra-anatômico
- *Shunt* intraluminal
- Ligadura definitiva

Princípios e técnicas de reparo

7. Determinar a área de desbridamento do vaso
8. Determinar o tipo de reparo
 - Sutura lateral
 - Anastomose término-terminal
 - Angioplastia com patch
 - Conduto substituto
7. Isolamento para reparo
8. Passagem de cateter de Fogarty
9. Heparinização local
10. Clampeamento suave

Princípios e técnicas de reparo

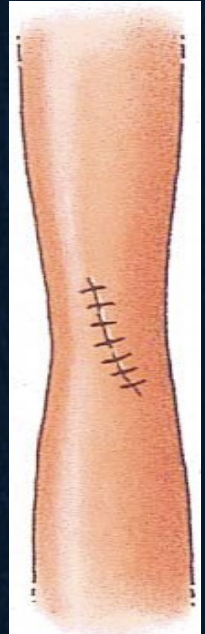13. Fazer o reparo

a. Arterio/venorrafia simples

- Sem estreitamento ou tensão
- Sutura perpendicular ou paralela ao eixo do vaso

a. Ligadura simples

- Quase todas lesões venosas e algumas lesões arteriais quando as condições não permitirem o reparo
- Reavaliar a função e viabilidade para procedimentos secundários



Princípios e técnicas de reparo

13. Fazer o reparo

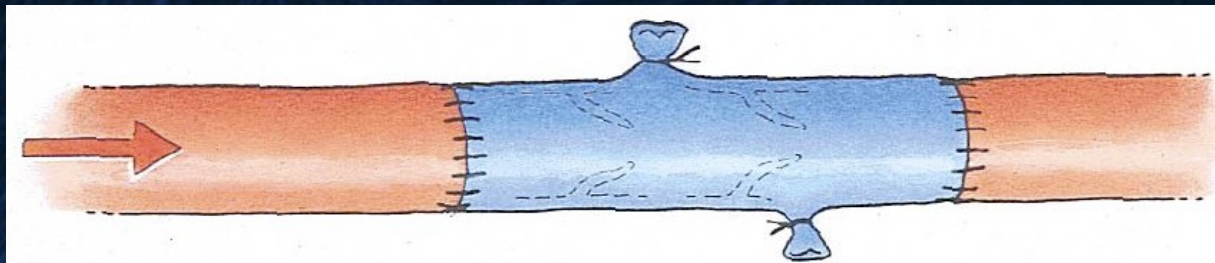
c. Reparo término-terminal

- Evitar tensão
- Sutura interrompida: pequenos vasos (<4mm)
- Espatulamento arterial



c. Colocação de conduto substituto

- Sintéticos: lesões em tronco
- Autógenos: pescoço, extremidades

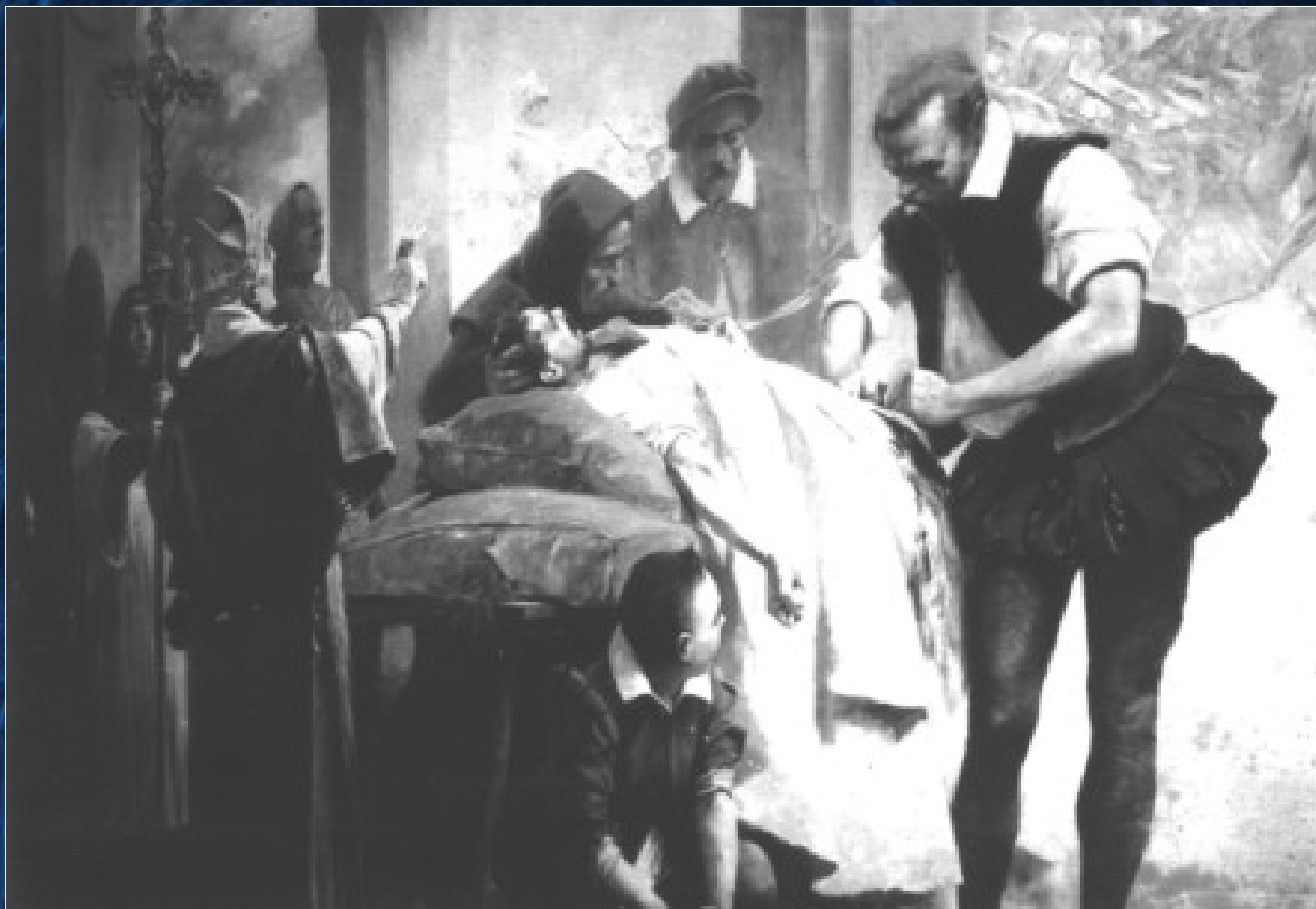

Princípios e técnicas de reparo

14. Realizar irrigação proximal e distal antes de concluir a sutura
15. Concluir a sutura e retirar os clampes
16. Avaliar a circulação distal
 - Presença de pulsos distais
 - Arteriografia
 - Fluxo bi/trifásico ao Doppler
14. Avaliar a necessidade de fasciotomia
 - Altamente indicada nas ligaduras venosas associadas
14. Assegurar cobertura adequada das lesões

Lesões venosas

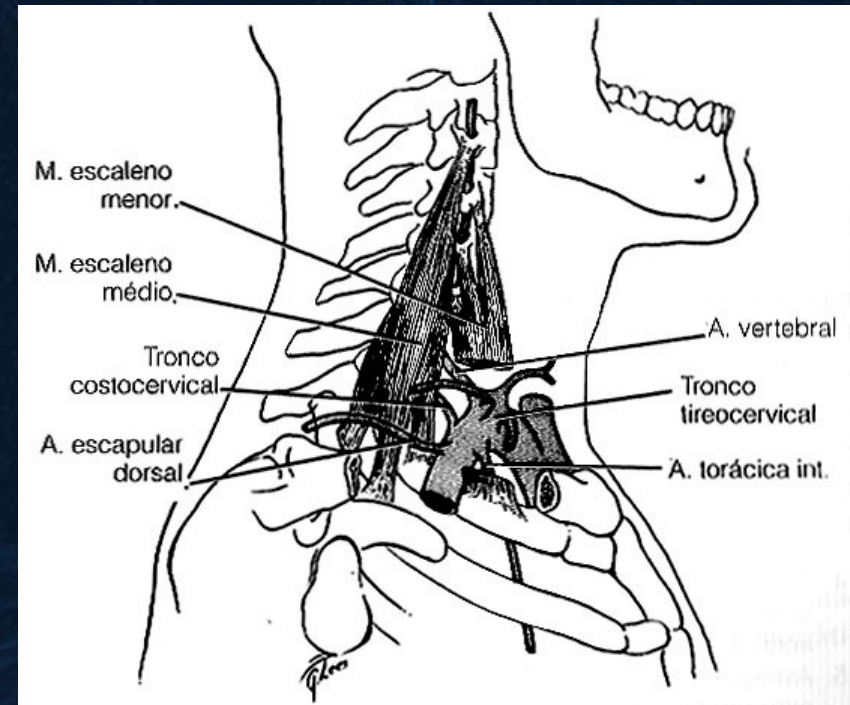
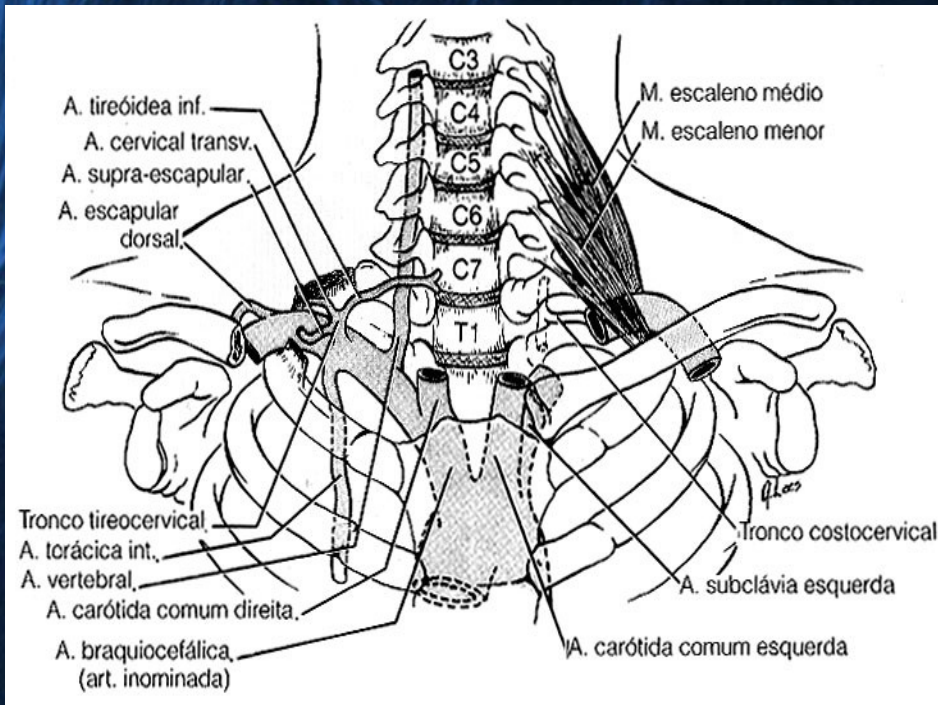
- Sinais inespecíficos
- Achado durante exploração arterial
- Exames diagnósticos desnecessários
- Princípios semelhantes às lesões arteriais
 - Trombectomia por ordenha
 - V poplítea → ↑ amputações
- Ligadura → Trombose
- Reparação → Trombose → recanalização



Lesões específicas

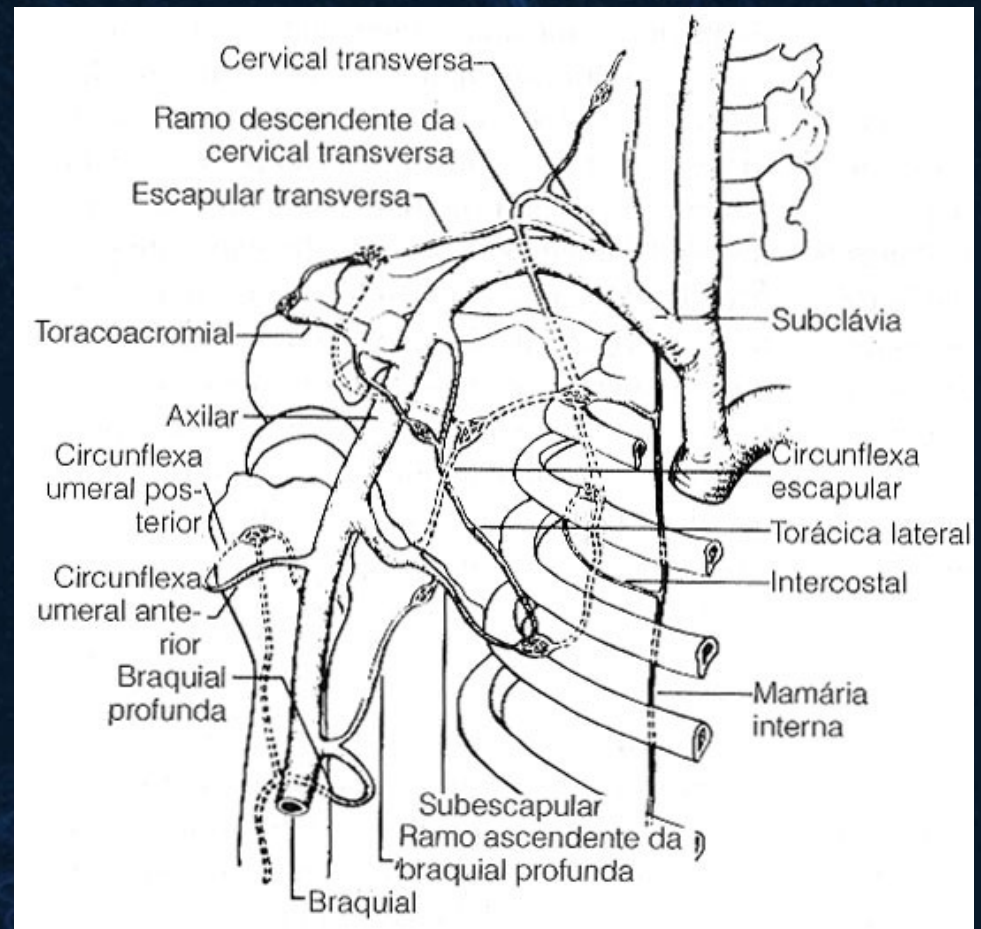
Artéria subclávia

- Anatomia cirúrgica



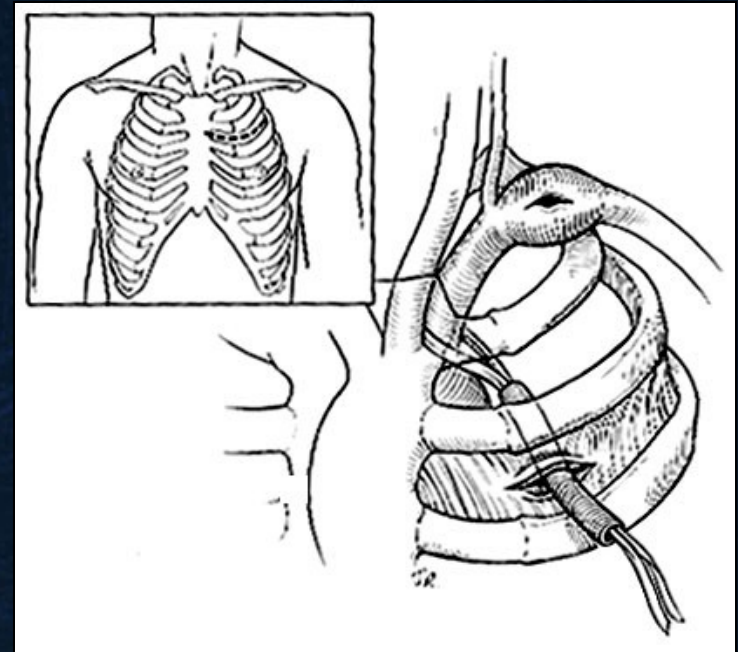
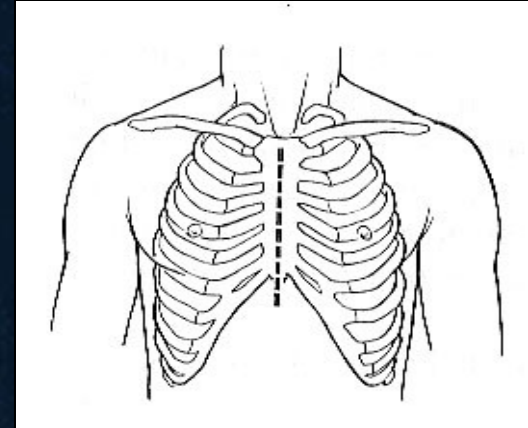
Artéria subclávia

- Colaterais
 - Podem ser rompidos nos traumas contusos



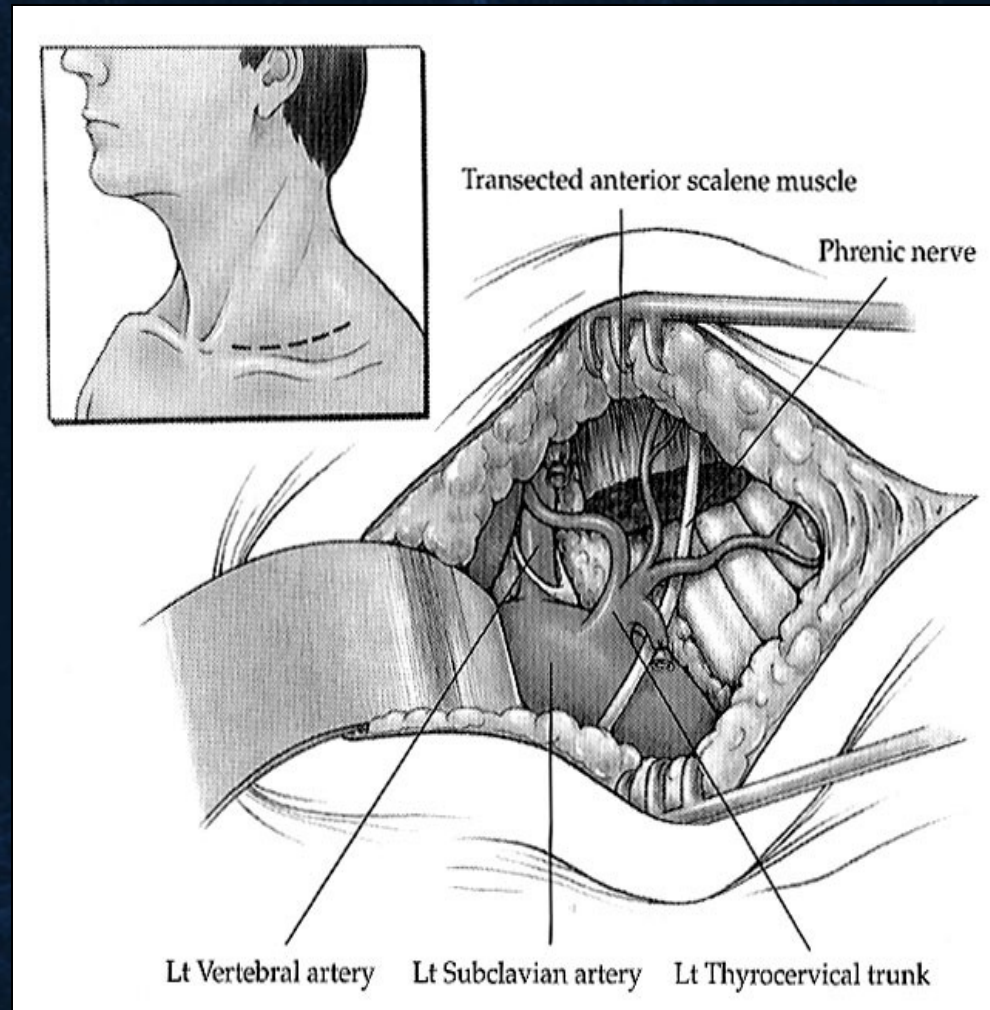
Artéria subclávia

- Incidência: < 5%
- Alto índice de mortalidade
- Alto índice de seqüelas
- Exposição:
 - 1º seg dir: esternotomia mediana
 - 1º seg esq: toracotomia ântero-lateral E

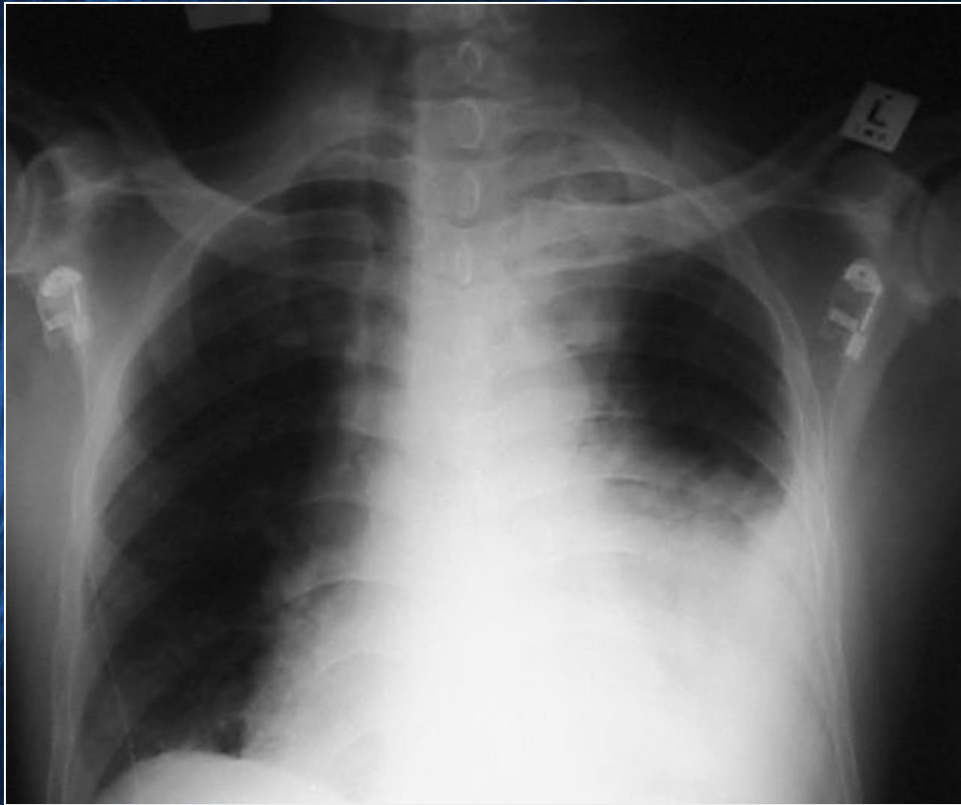

Artéria subclávia

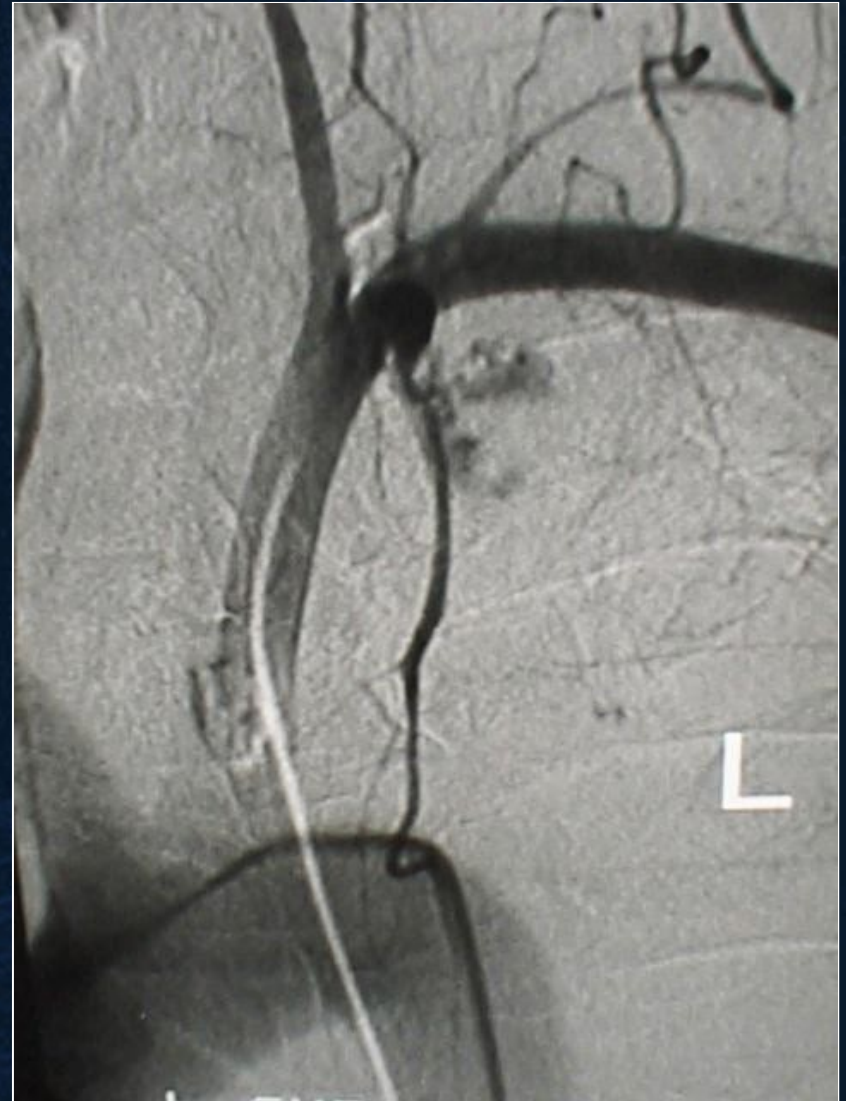
- Exposição:
 - 2º e 3º seg:
incisão
supraclavicular
- Controle proximal
absoluto
- Reparo com
enxerto venoso
(VSM)



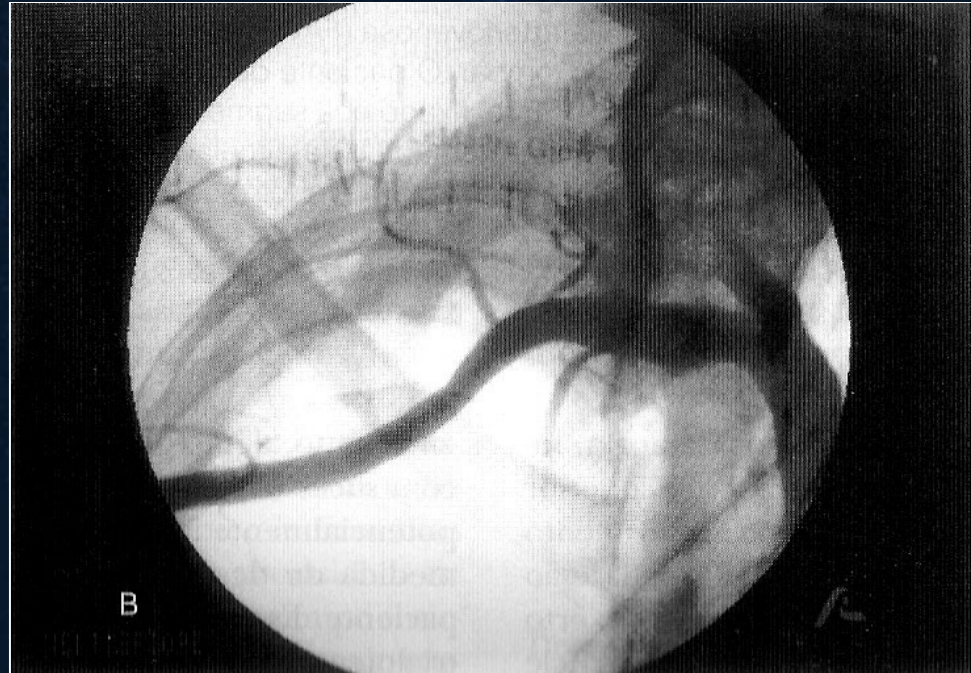
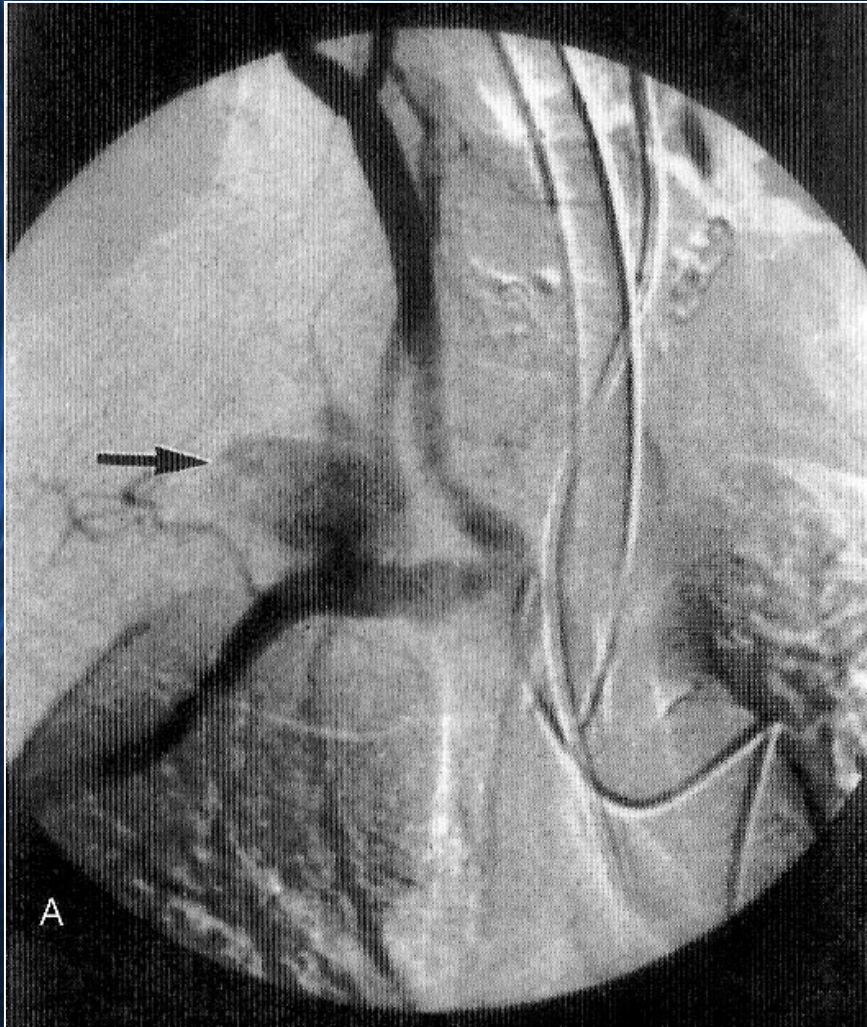
Artéria subclávia



**Hemotórax com lesão penetrante
(facada) na 3ª porção da artéria
subclávia**



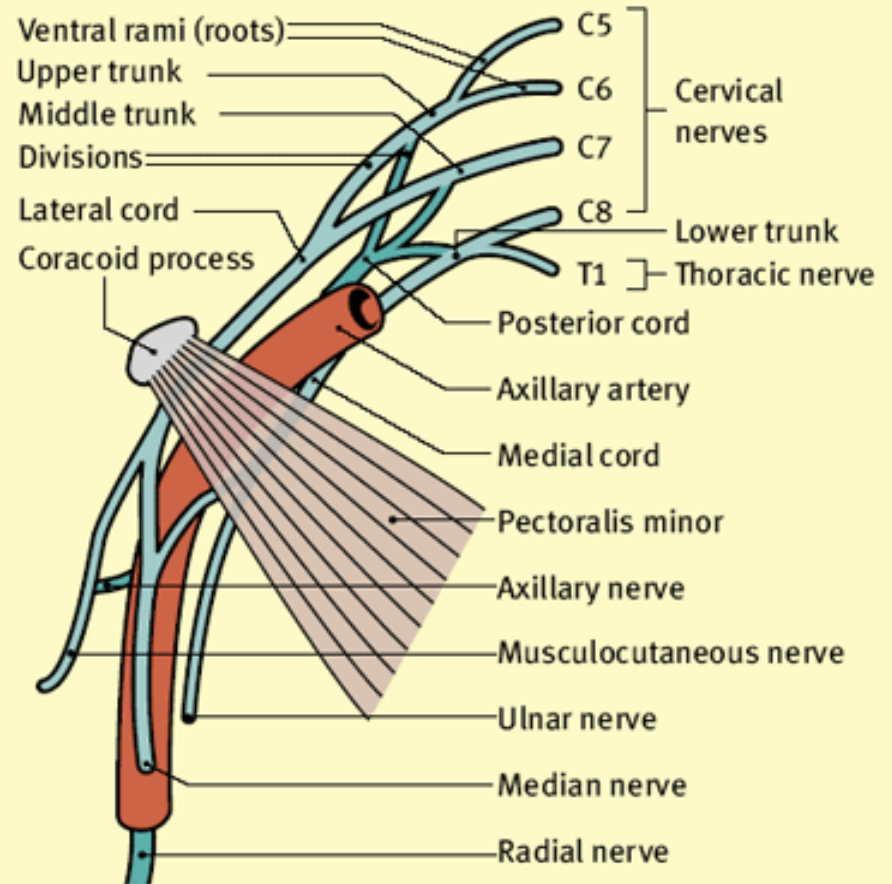
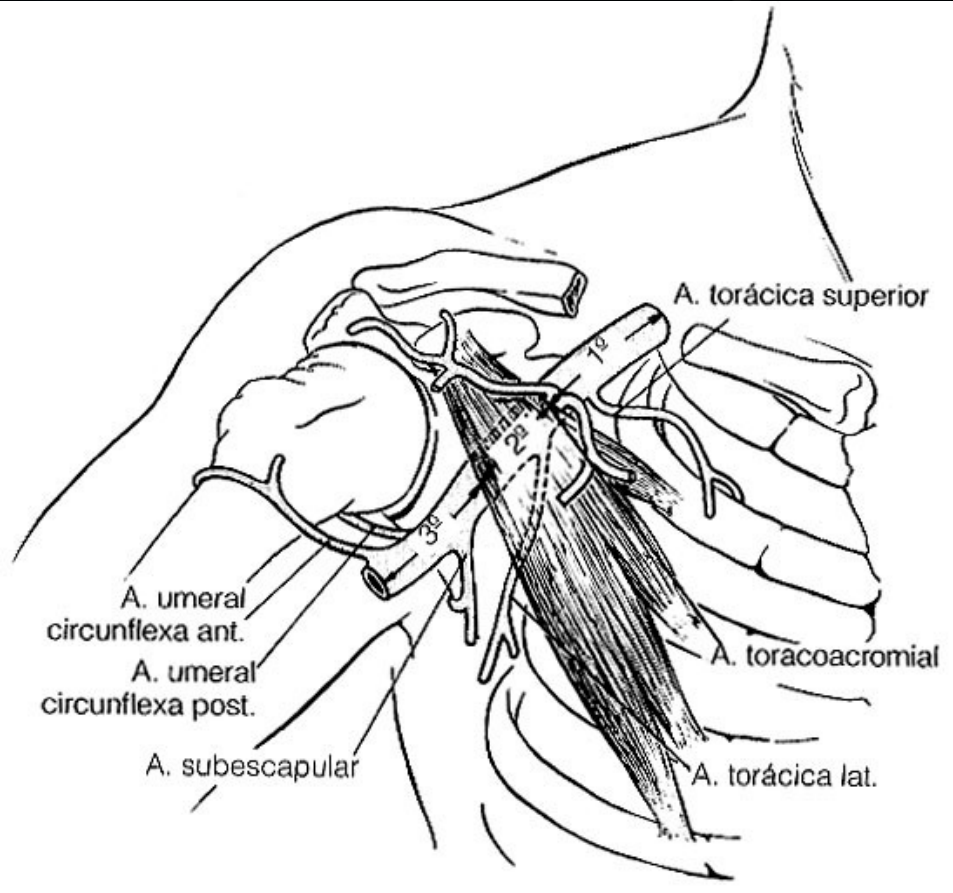
Artéria subclávia



Trat endovascular com stent revestido de pseudoaneurisma de a subclávia

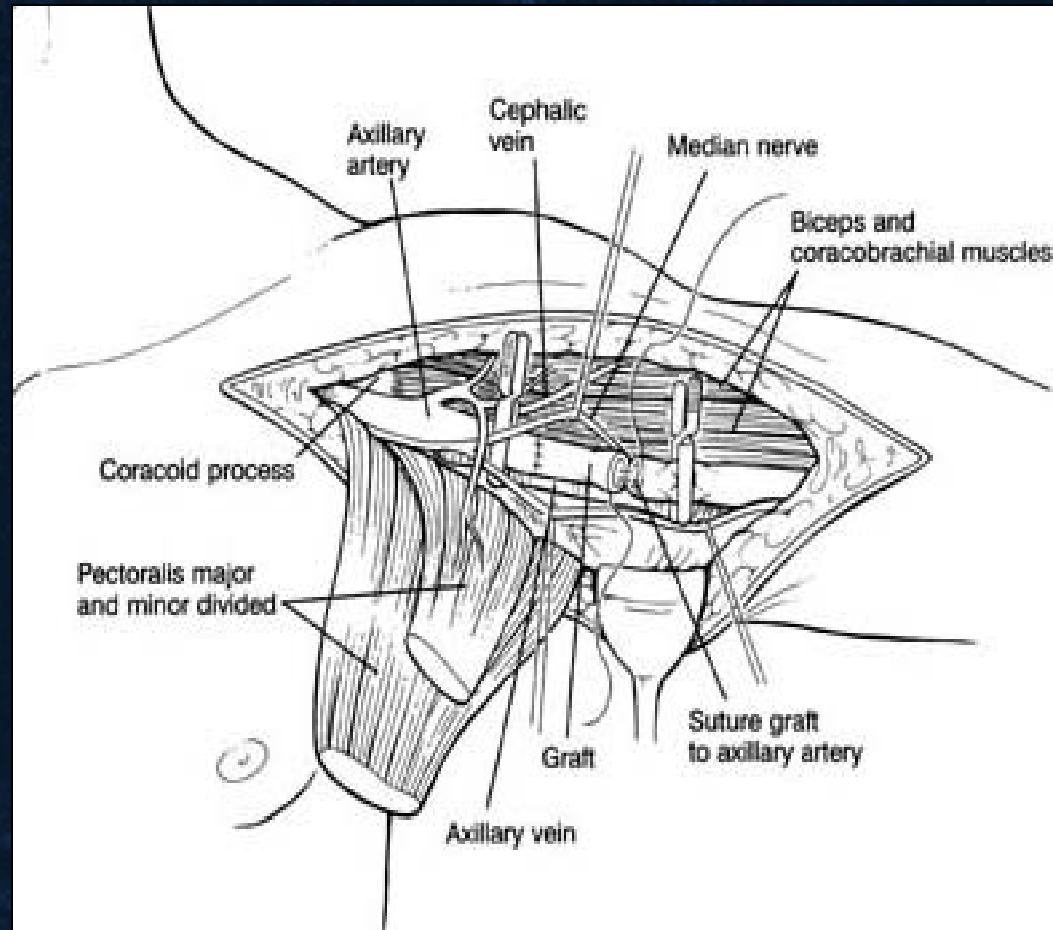
Artéria axilar

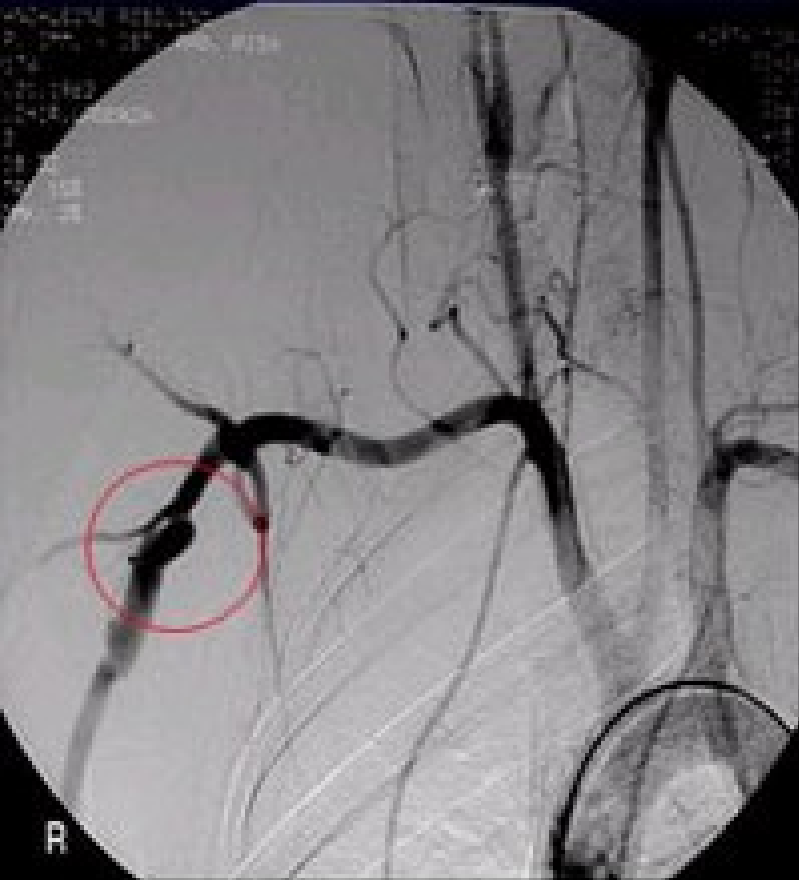•Anatomia cirúrgica



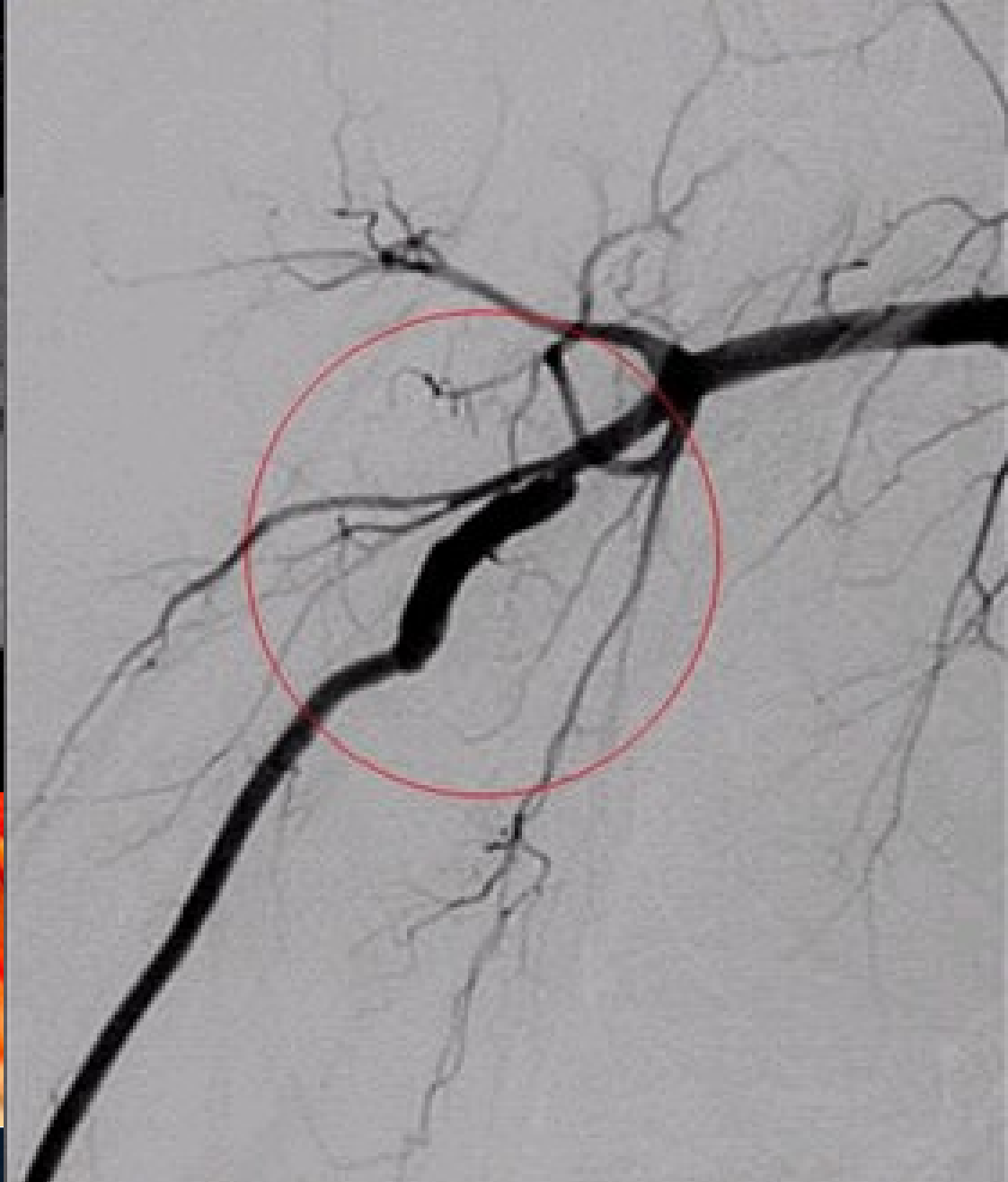
Artéria axilar

- Incidência: 5 -10%
- 95% penetrantes
- Alta morbidade neurológica
- Exposição:
 - Incisão infra-cavicular (todos)
 - Extensão distal
- Enxerto venoso
- *Shunts* temporários
- Ligadura

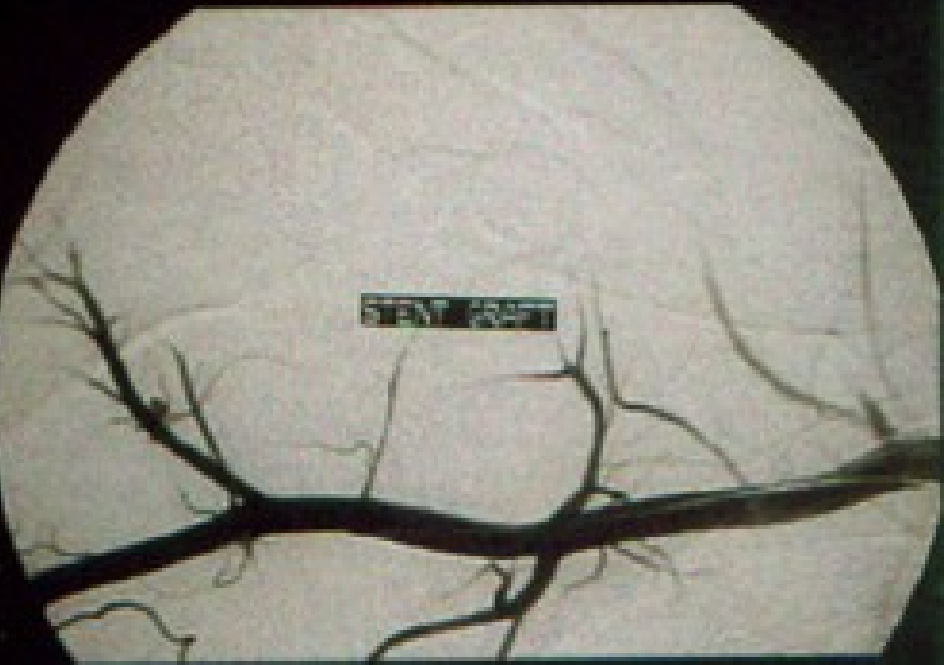
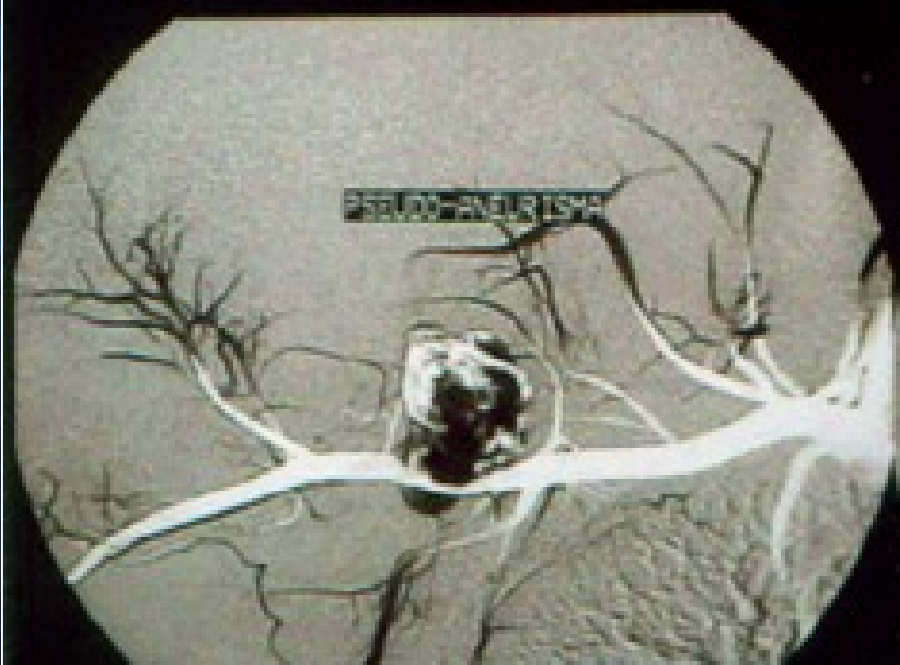
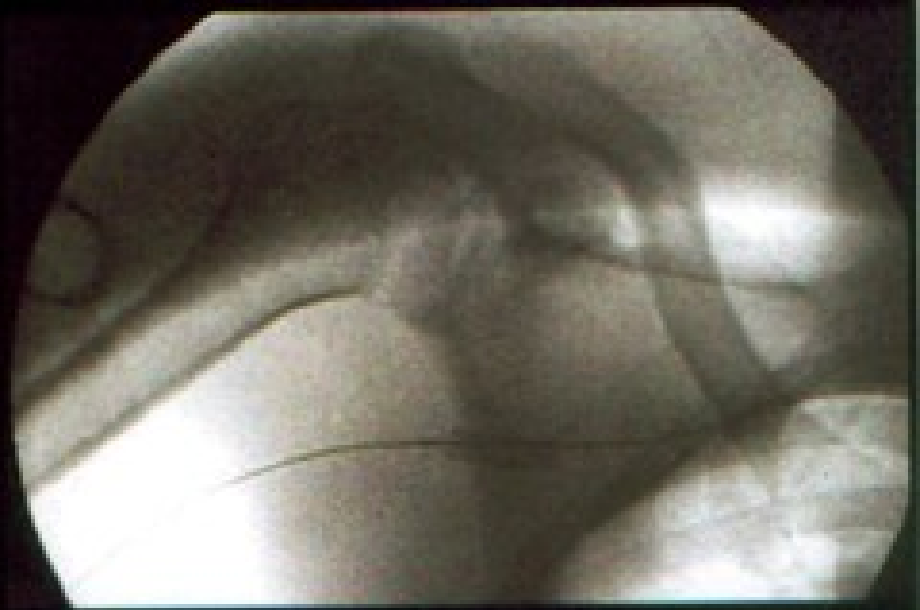
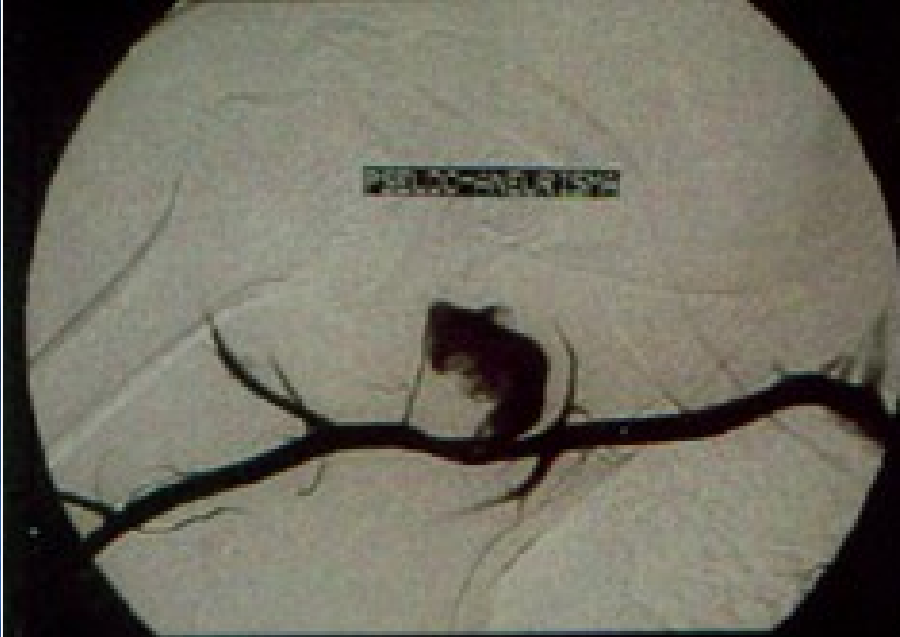
R



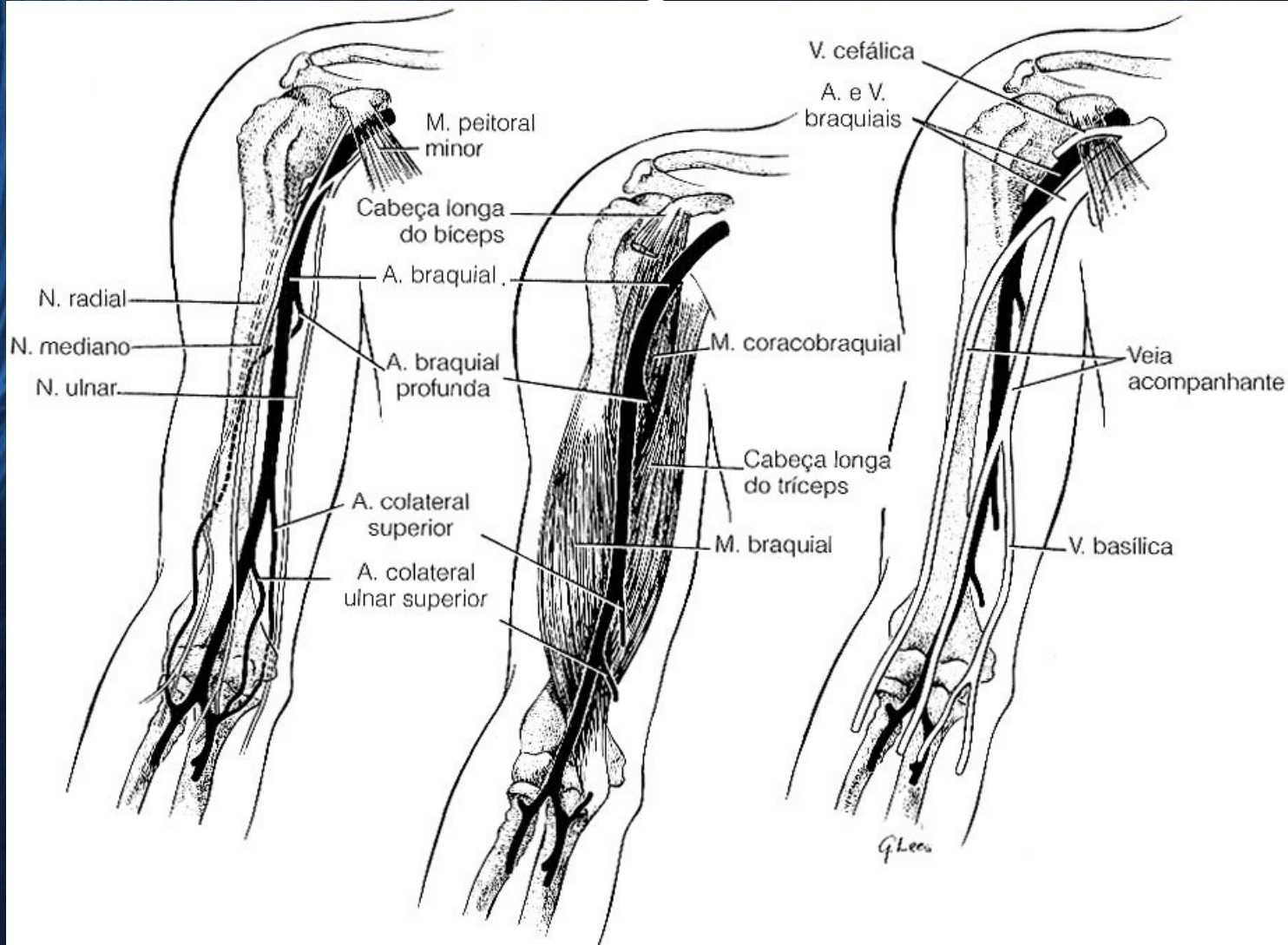
50a, masc, trauma contuso, hematoma e isquemia. Enxerto axilo-axilar com VBII



31a, masc, FAF axilar, pulsos simétricos. Pseudoaneurisma art axilar.

Artéria braquial

- Anatomia cirúrgica



3 ramos

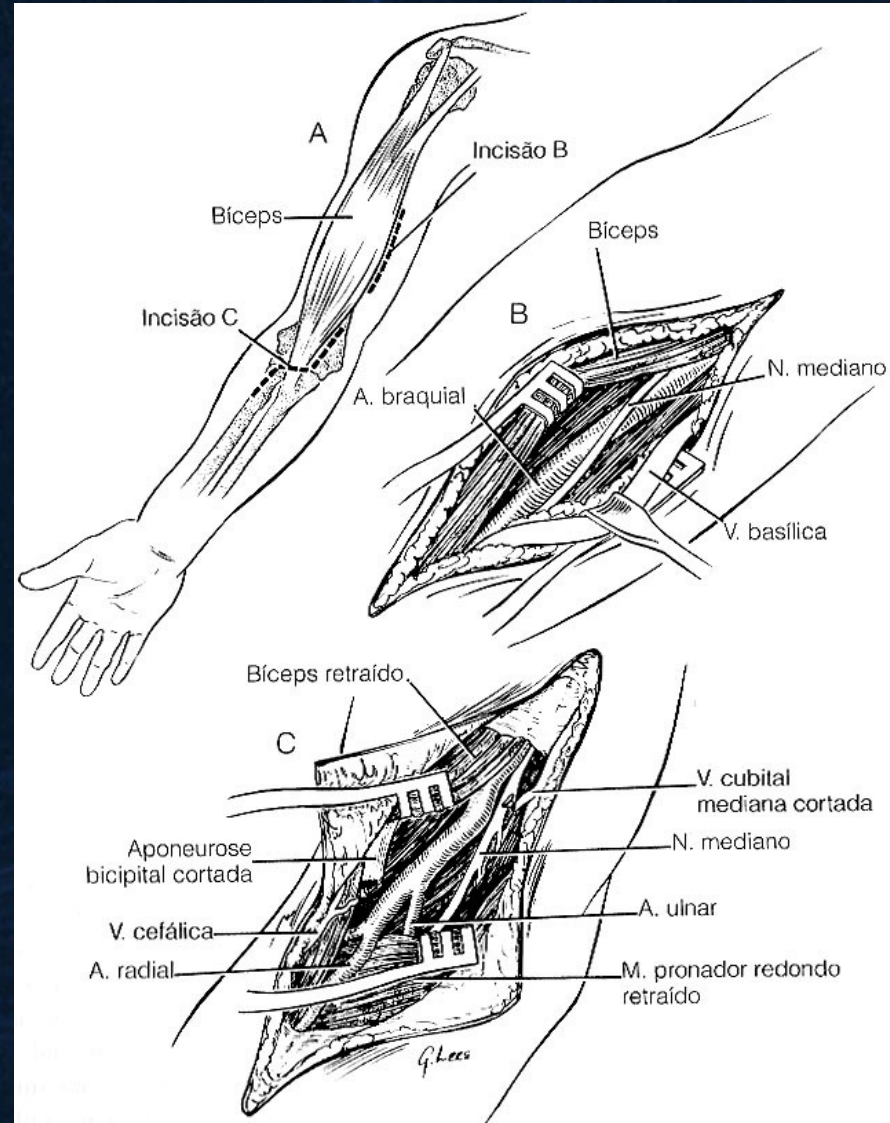
3 nervos

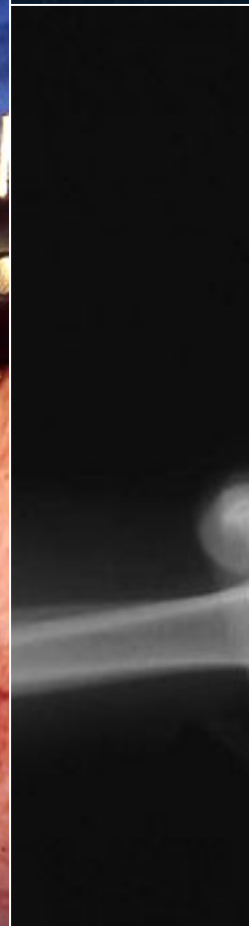
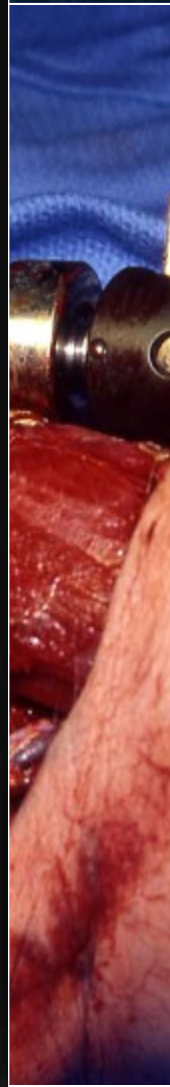
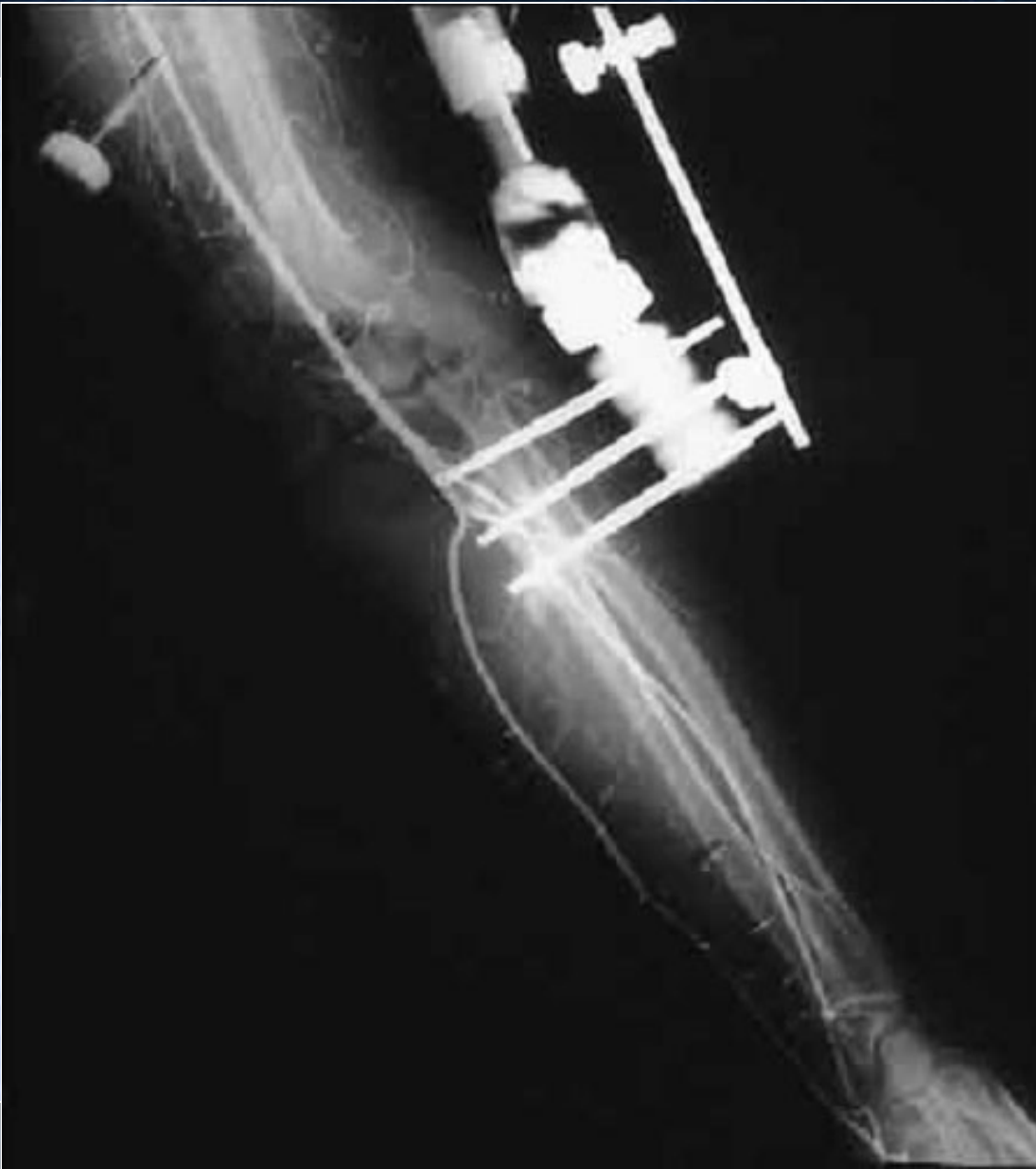
3 veias

3 músculos

Artéria braquial

- Incidência: 15 – 30%
- Penetrante e iatrogênico
- Exposição: face medial do braço e extensão em forma de “S”
- Não ligar
- *Shunt* temporário nas lesões ortopédicas e pacientes instáveis

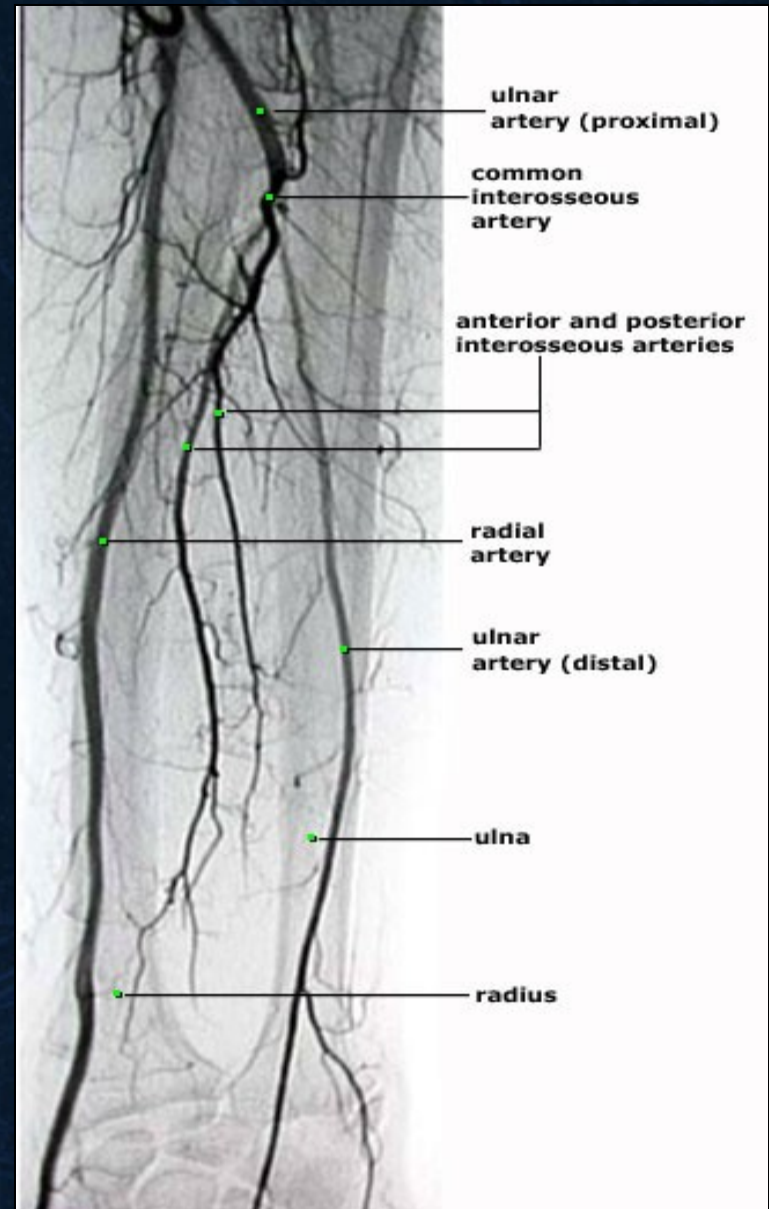
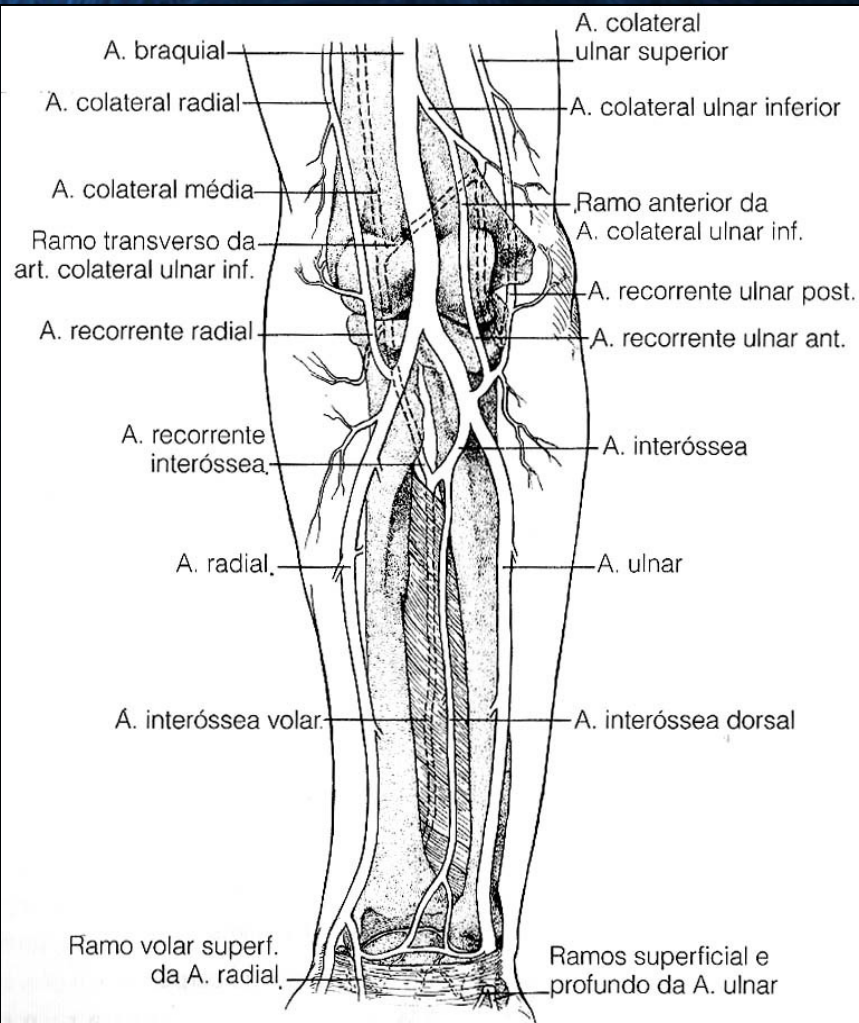




Shunt temporário em lesão de artéria braquial e fratura de cotovelo associada

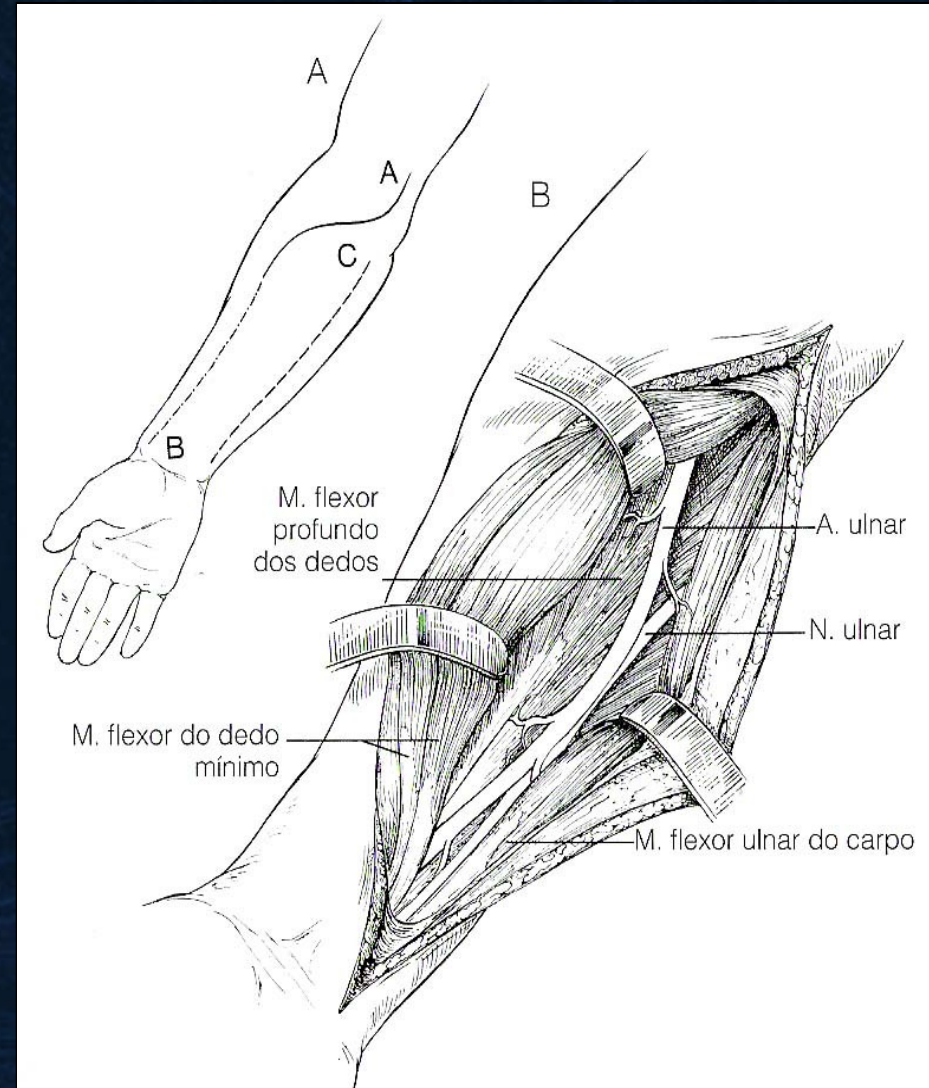
Artérias ulnar e radial

- Anatomia cirúrgica

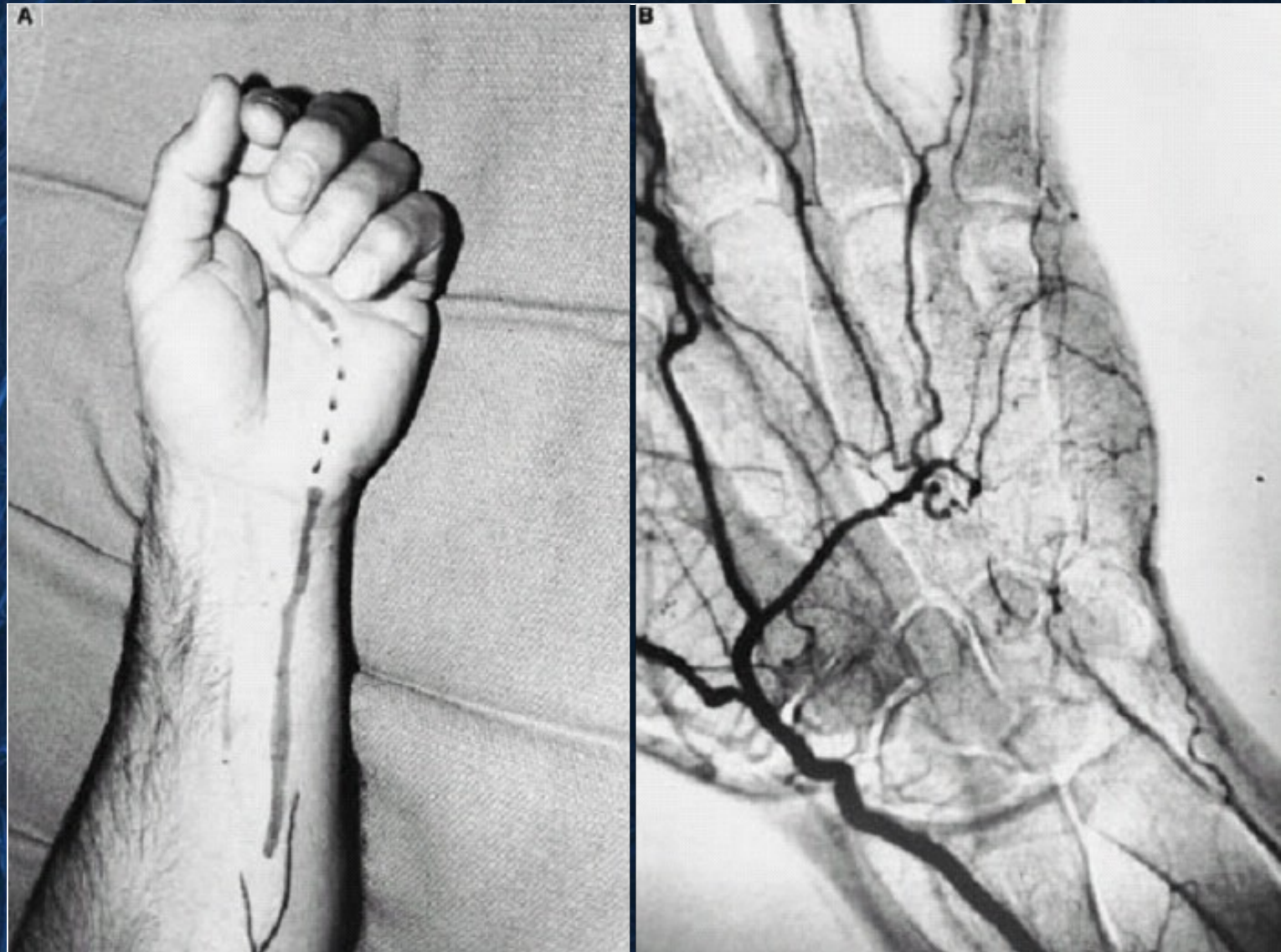


Artérias ulnar e radial

- Incidência: 5 - 30%
- Penetrante
- Allen
- Poucos sintomas
- Exposição: incisões longitudinais sobre o trajeto
- Ligadura: opção (*)
- Prognóstico: lesões associadas



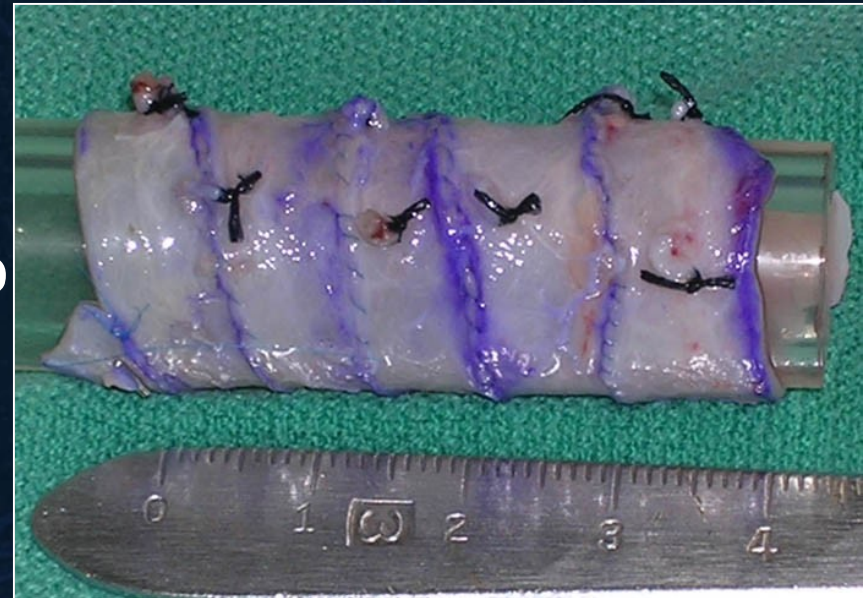
Síndrome do martelo hipotenar



Trombose da artéria ulnar após trauma contuso repetitivo

Lesões venosas dos MMSS

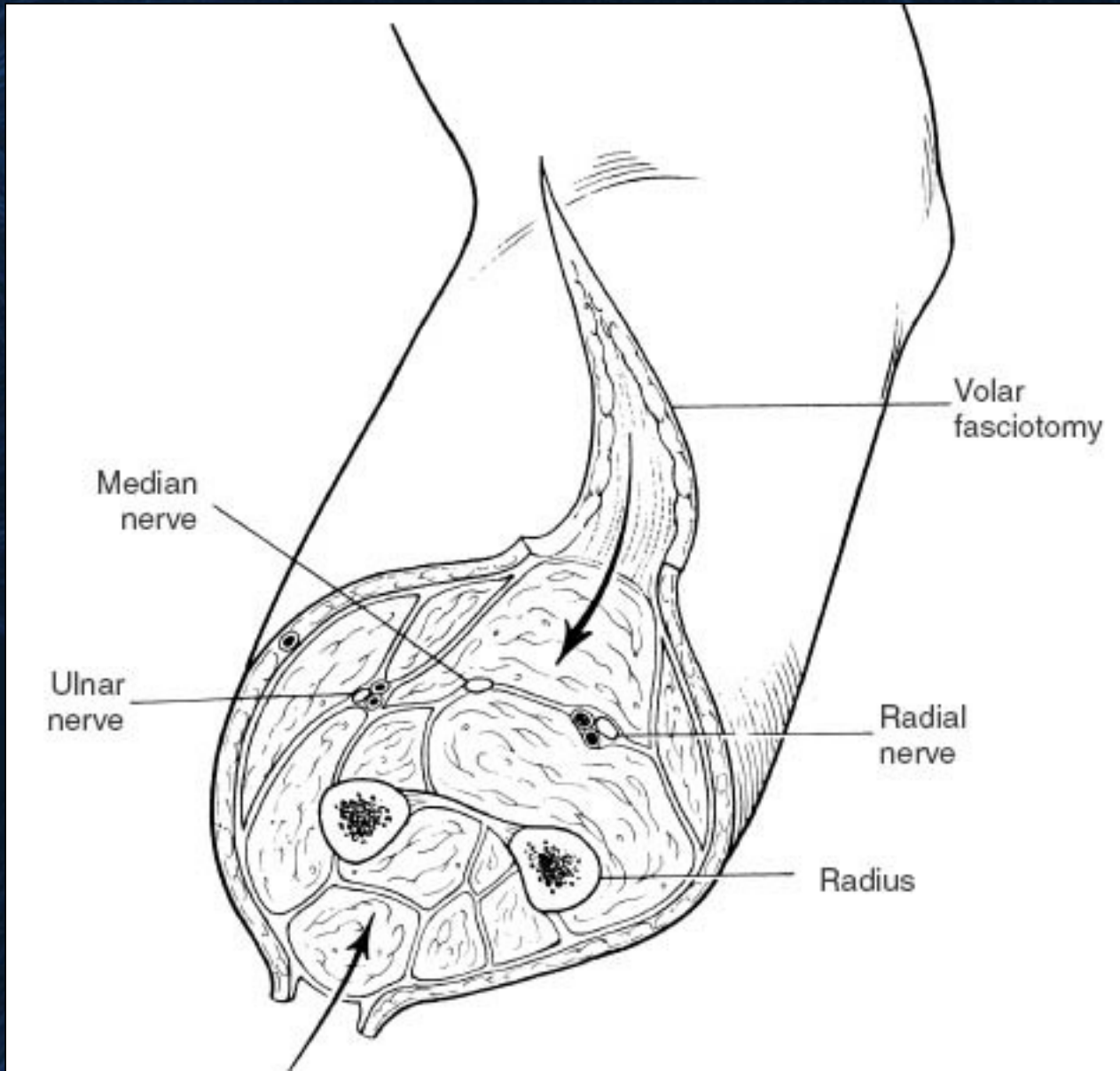
- Lesões de veia subclávia ou axilar devem ser reparadas sempre que possível
 - Venorrafia lateral
 - Anastomose T-T
 - *Patch*
 - Enxerto de interposição
 - Enxerto apainelado
 - Enxerto em espiral
 - Boa perviedade a longo prazo
- Ligadura: pacientes instáveis



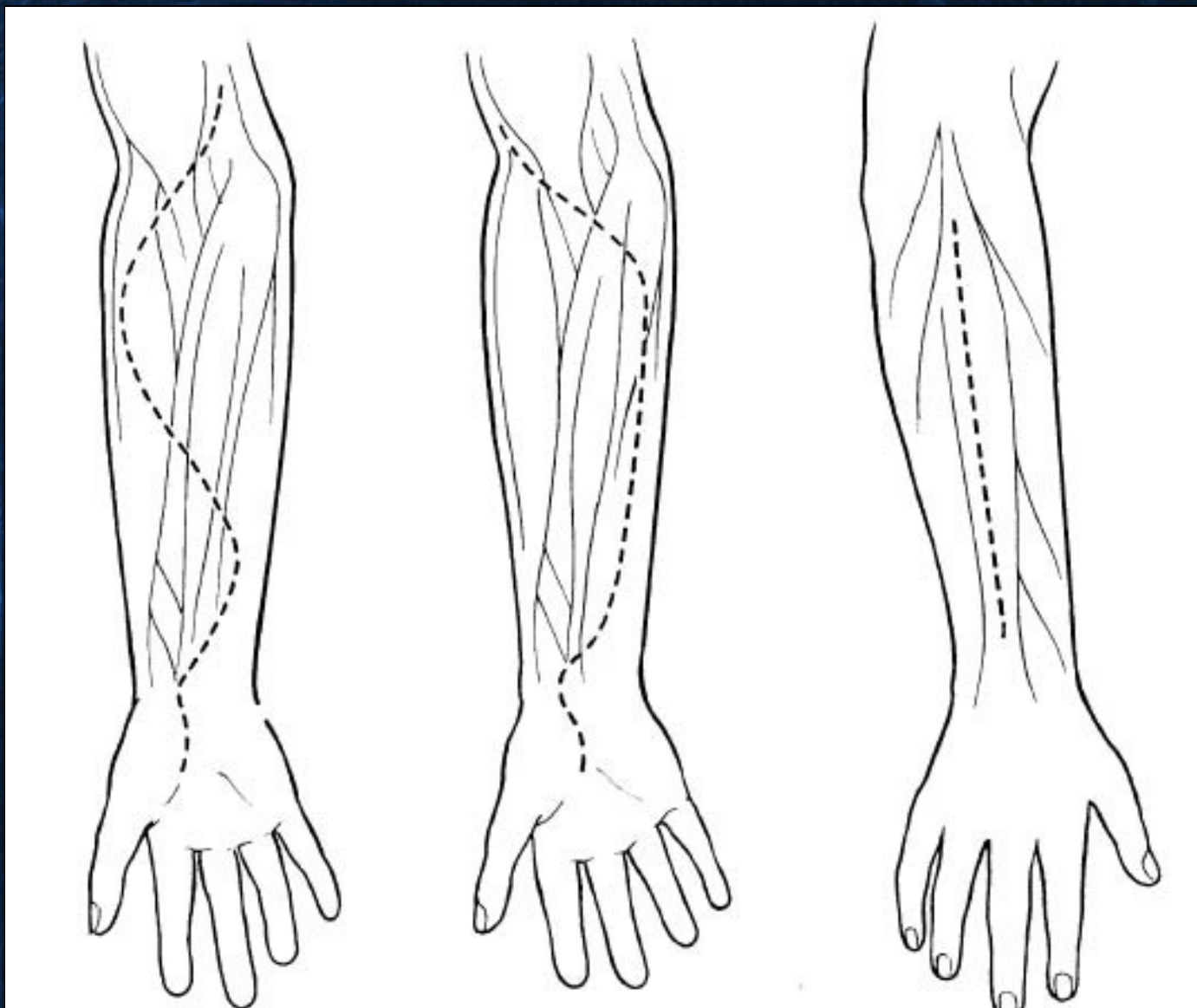
Síndrome Compartimental dos MMSS

- Diagnóstico clínico
- 6 P's
- Tempo de isquemia > 6 horas
- Aumento de pressão
- Ausência de pulsos: último sinal
- Fasciotomia

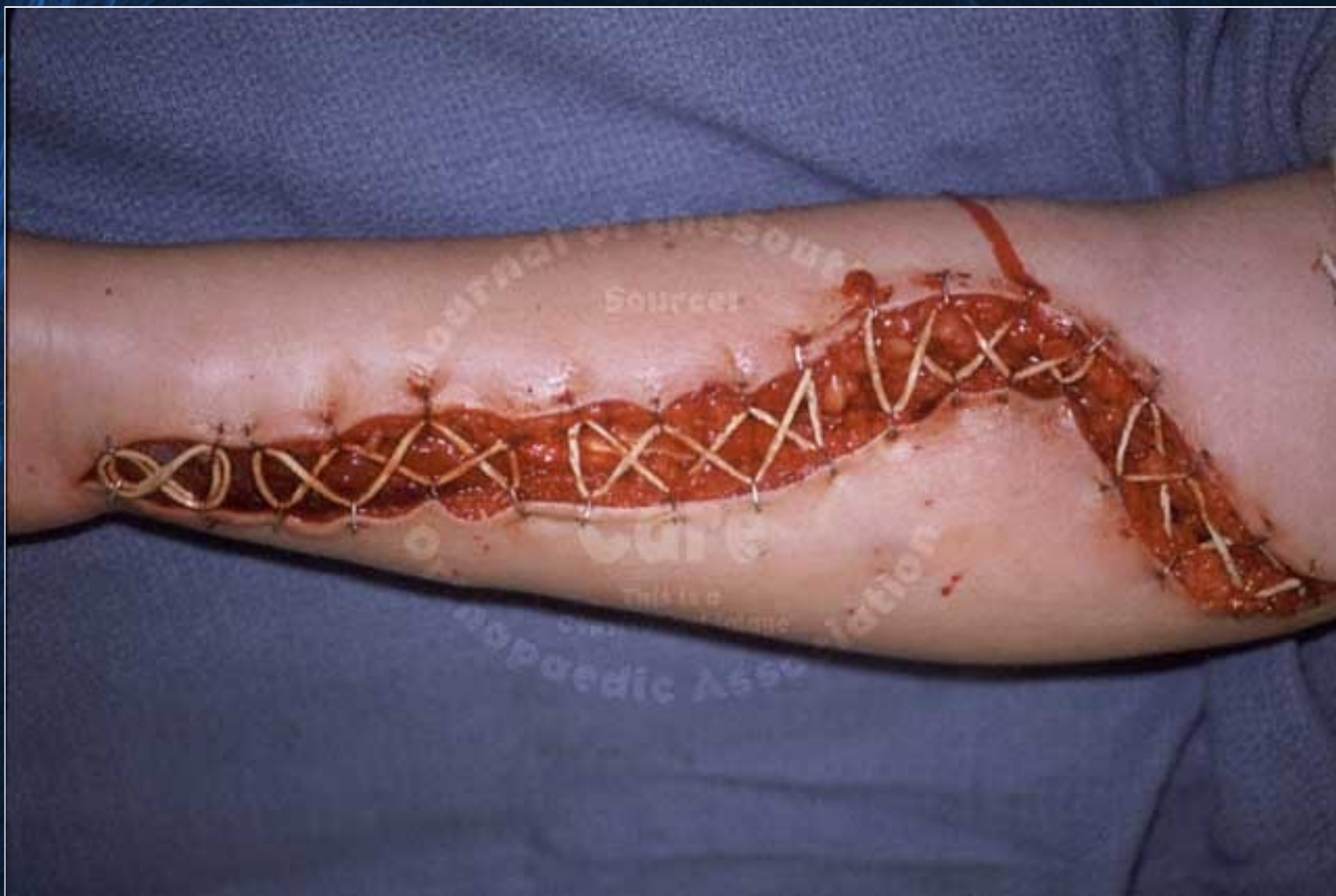Fasciotomia dos MMSS



Fasciotomia dos MMSS

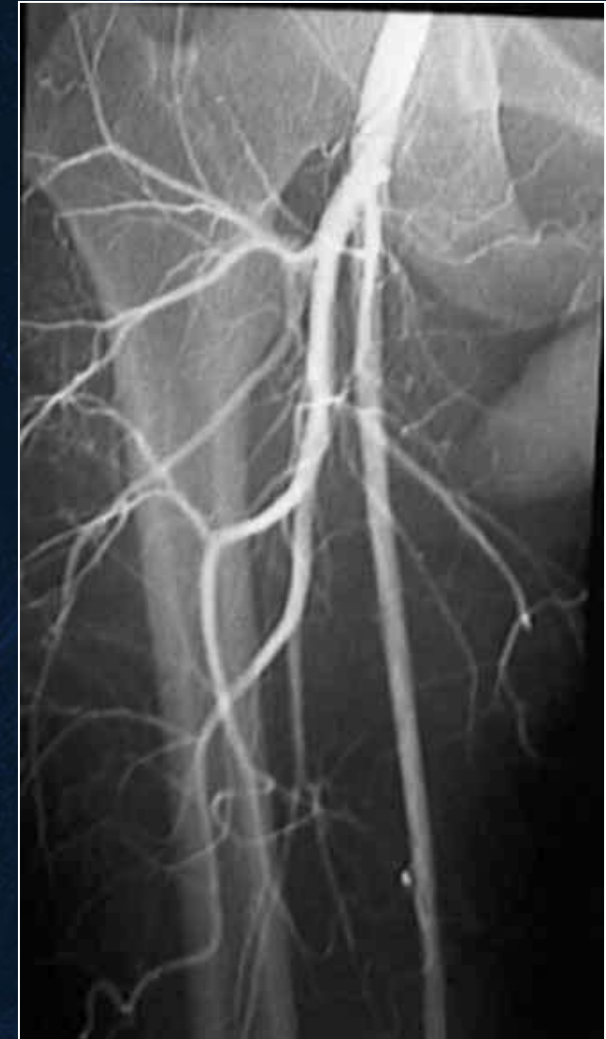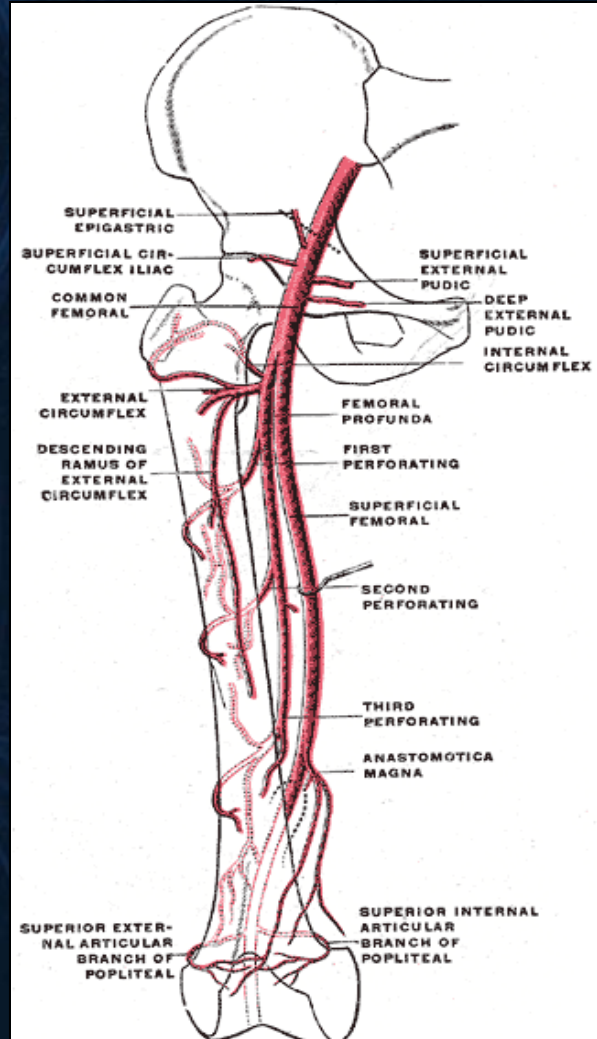
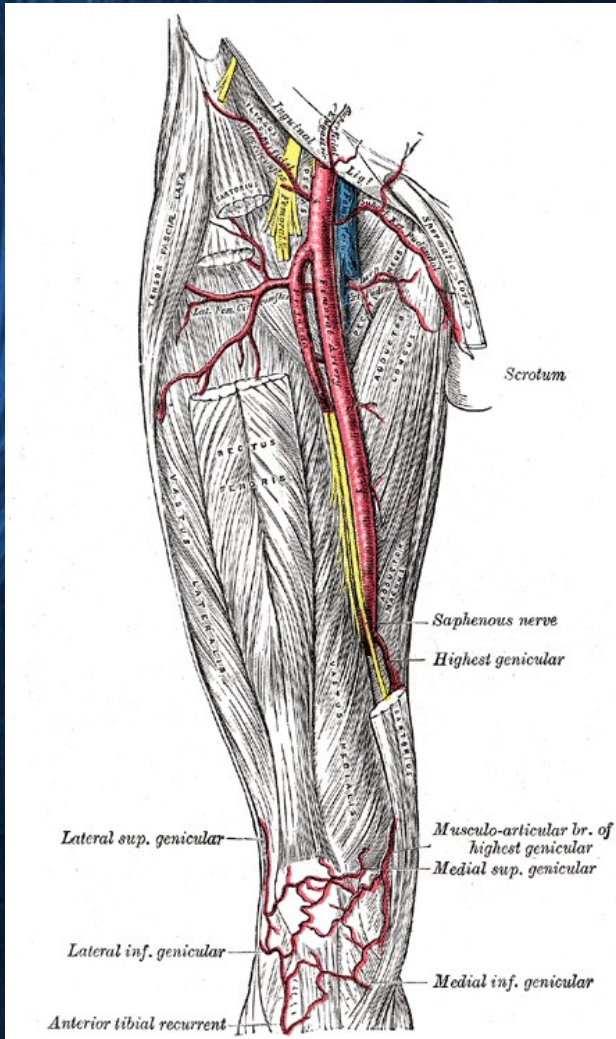


Fasciotomia dos MMSS



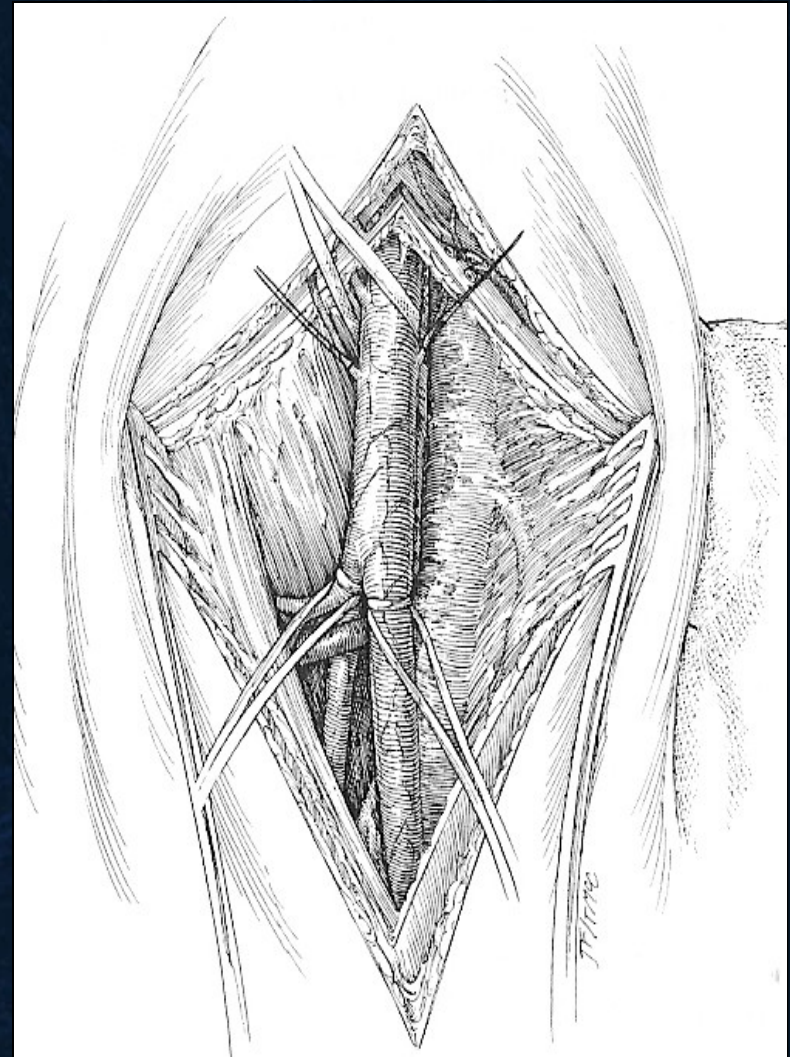
Artérias femorais

- Anatomia cirúrgica

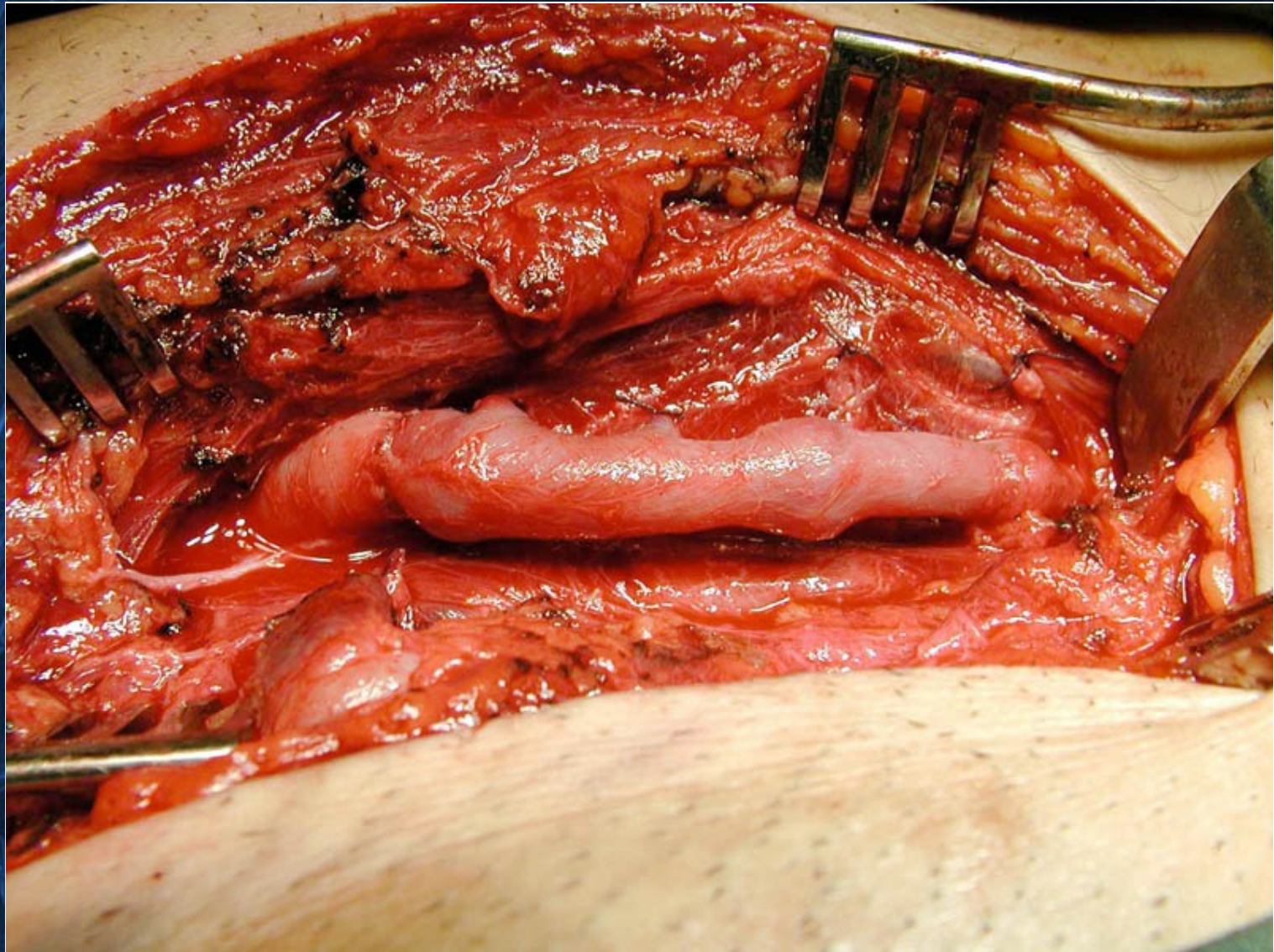


Artérias femorais

- Incidência: 7 a 35%
- Penetrante (FAF)
- Hemorragia profusa
- Exposição: incisão vertical sobre o triângulo femoral
 - Exposição da AIE (*)
 - Incisão oblíqua na coxa (AFS)
- Remendo, enxerto T-T
- AFP: ligadura (*)
- Bons resultados

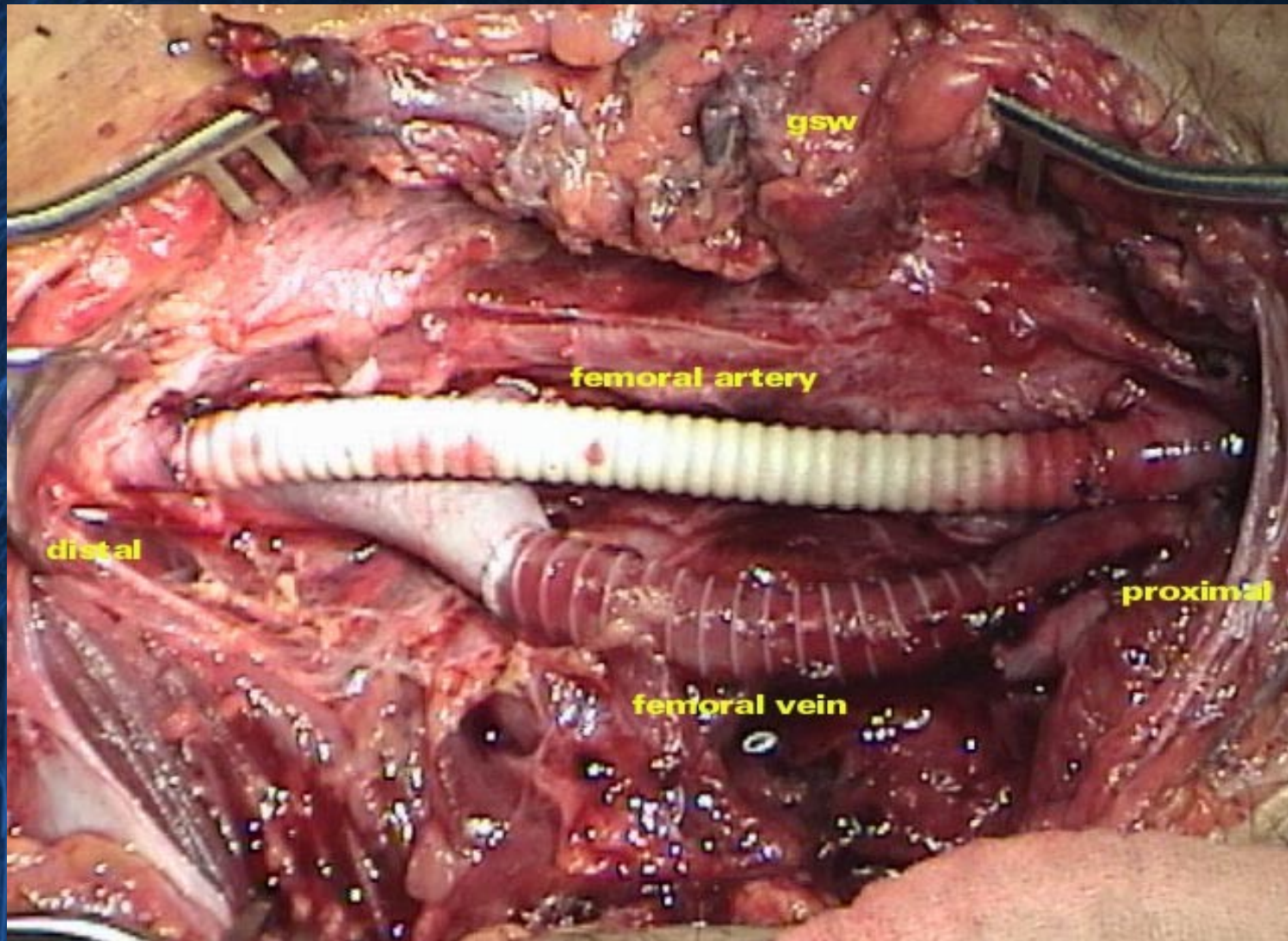


Artérias femorais



22a, masc, FAB artéria femoral comum, enxerto Fe-Fe com VSMII

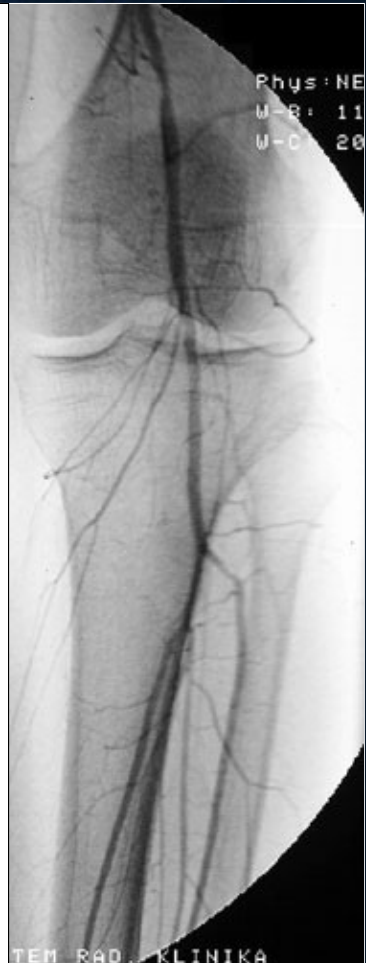
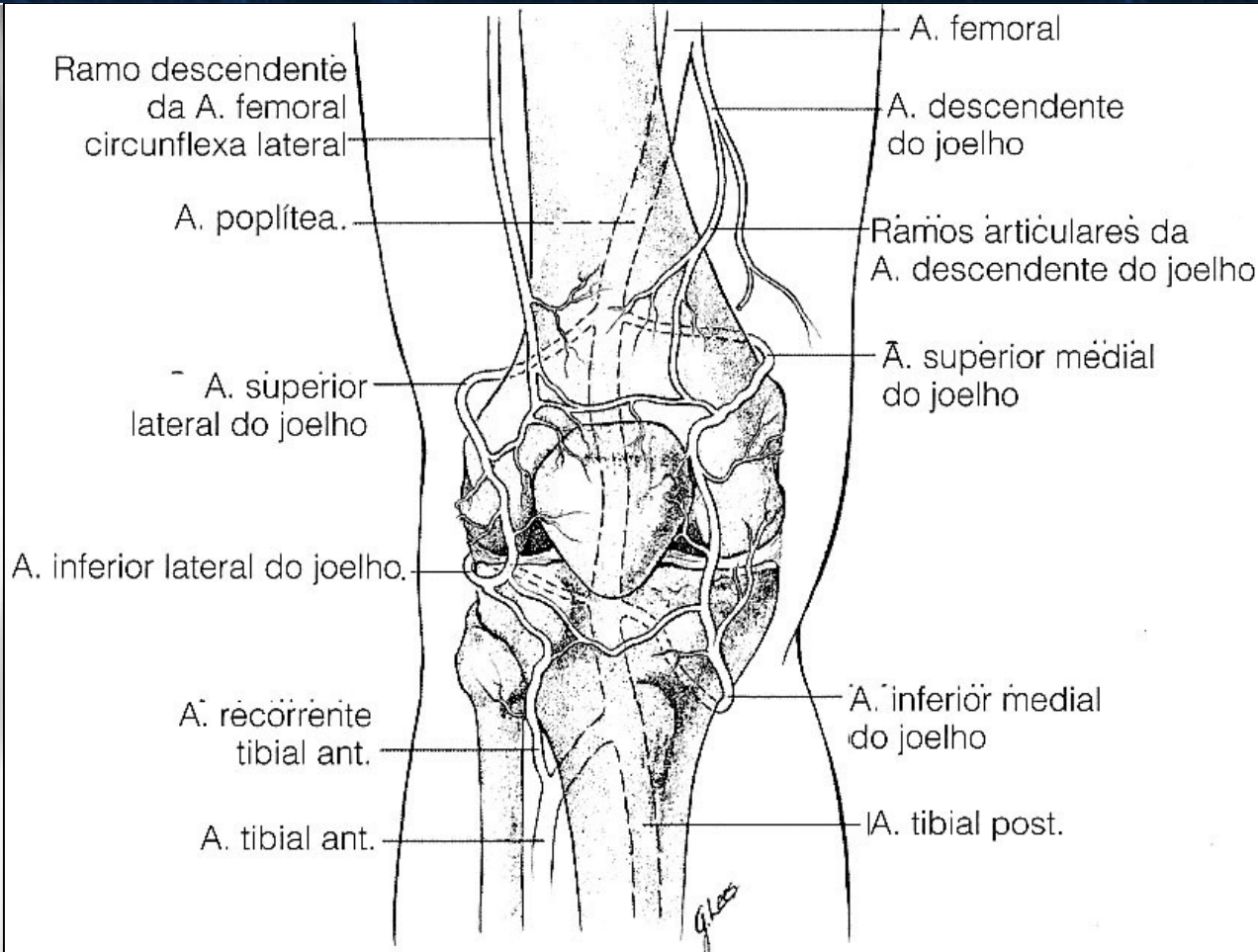
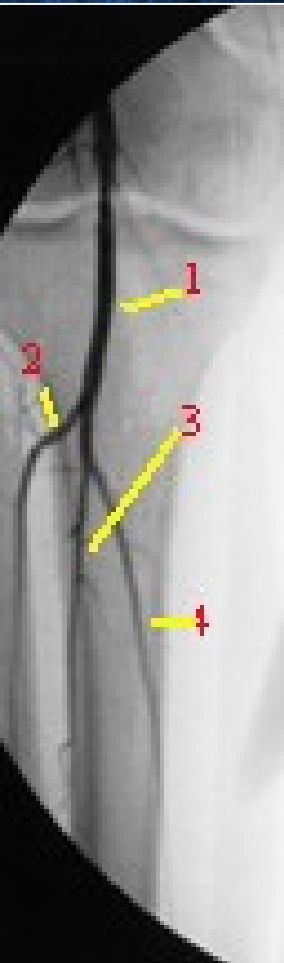
Artérias femorais



Enxertos arterial e venoso com prótese em região femoral

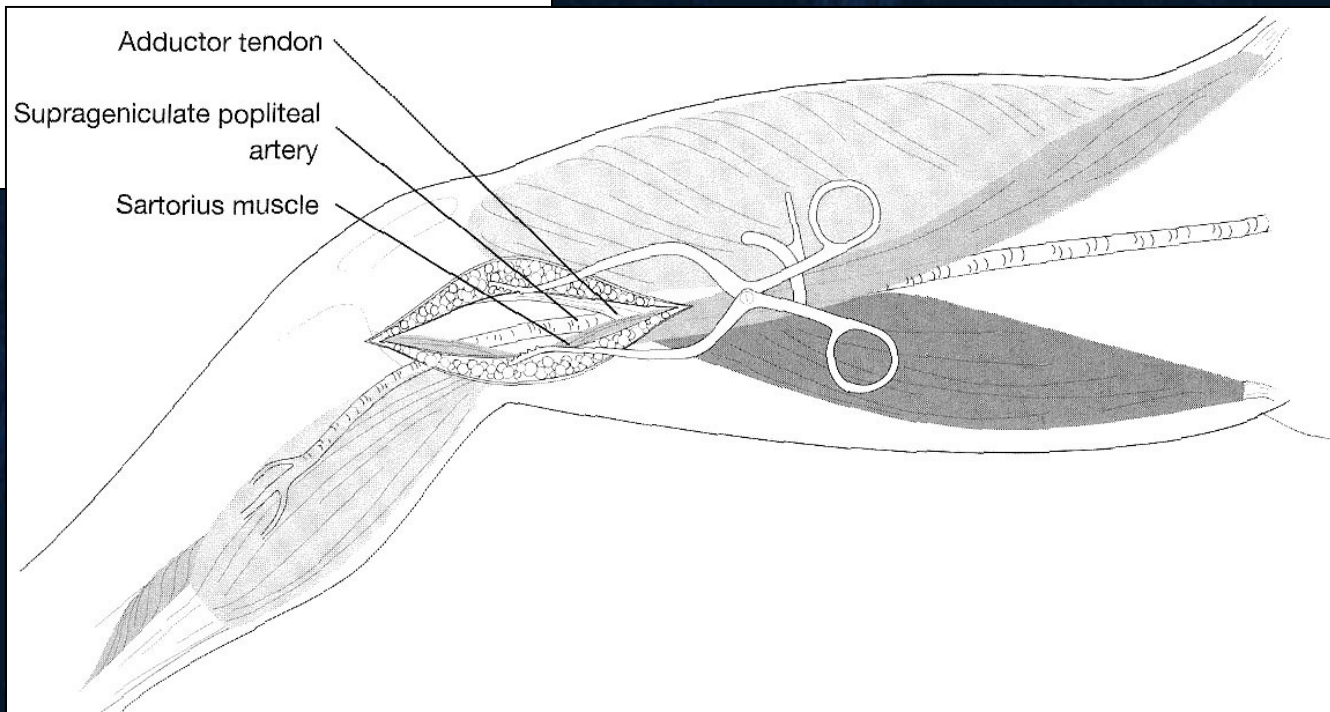
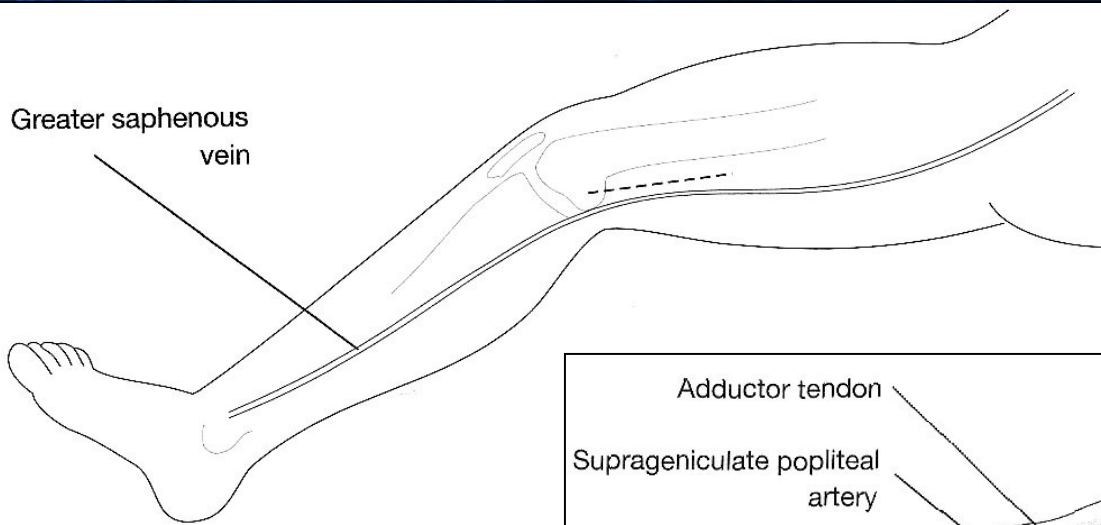
Artérias poplítea e tibiais

- Anatomia cirúrgica



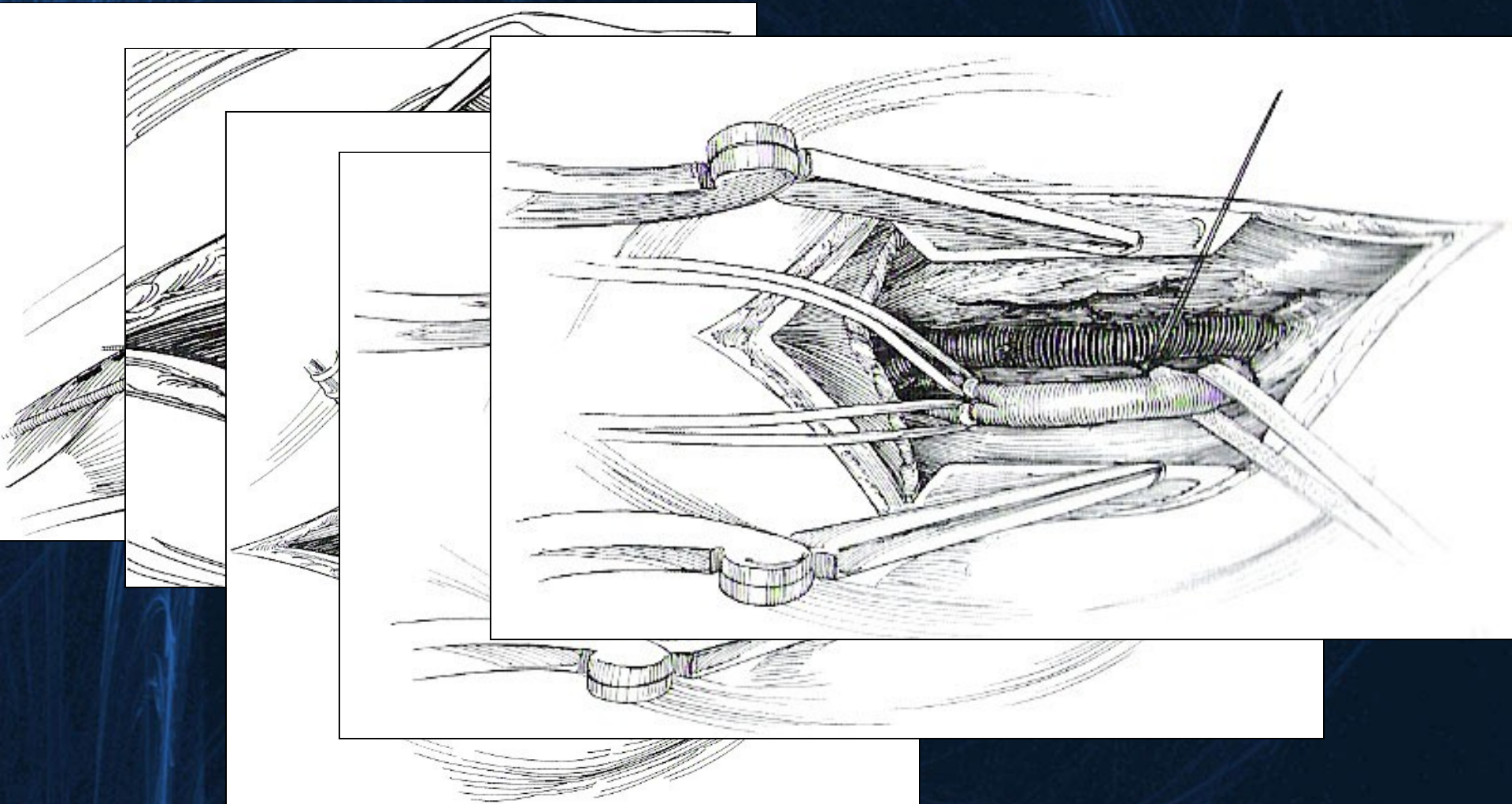
Artérias poplítea e tibiais

- Exposição



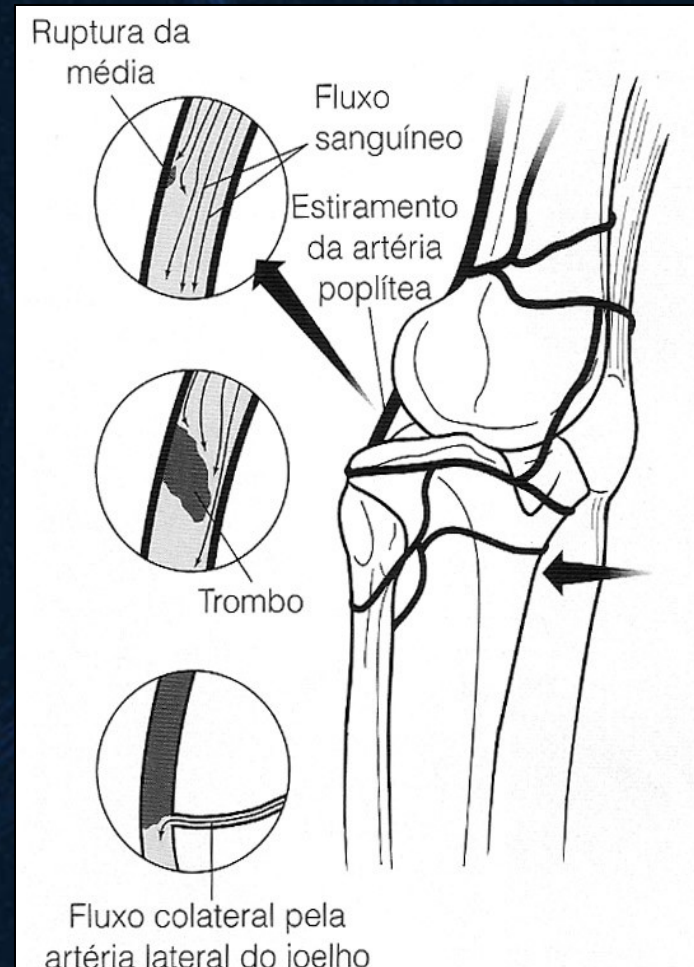
Artérias poplítea e tibiais

- Exposição



Artéria poplítea

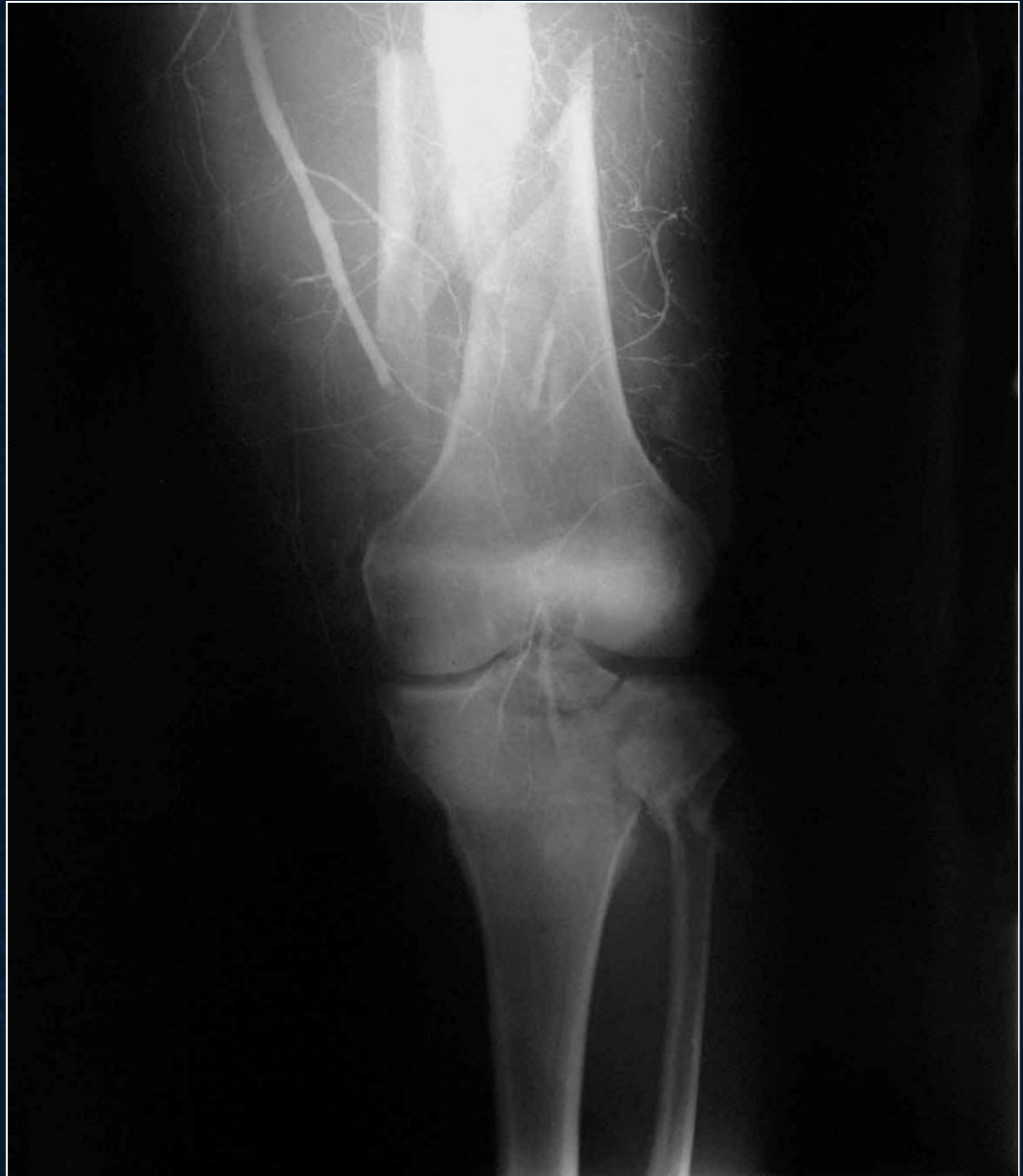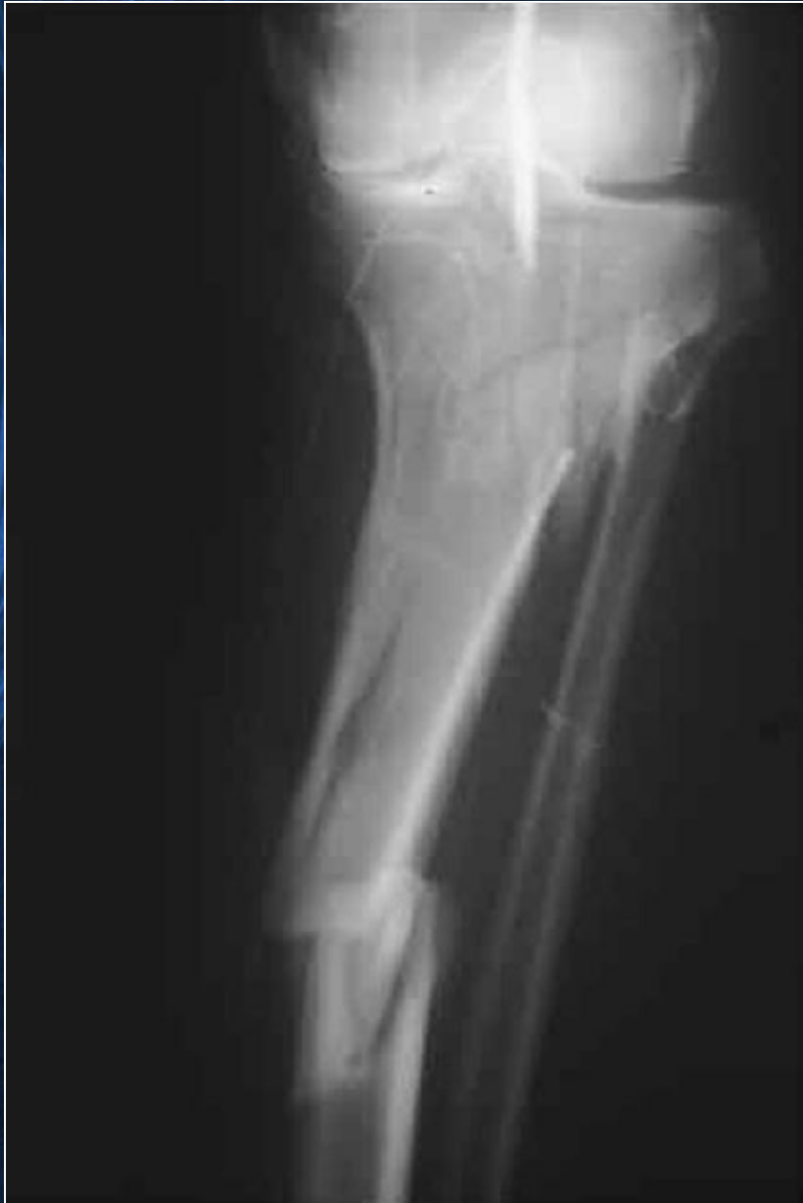- Anatomia frágil
- Colaterais sujeitos a trombose
- Artéria terminal
- Maior índice de amputação (diminuiu ao longo dos anos)
- Luxação posterior do joelho
 - Arteriografia mandatória



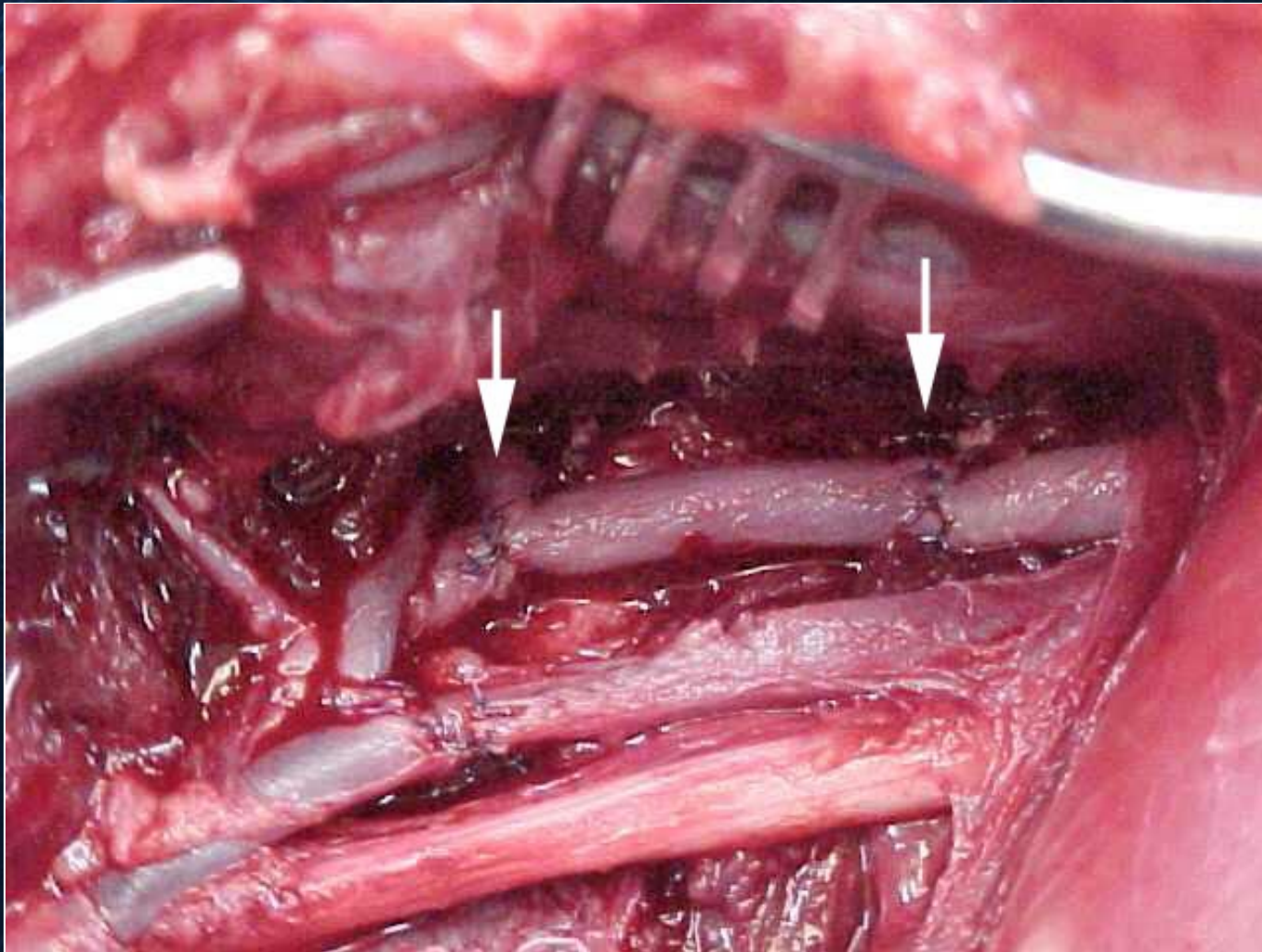
Artéria poplítea

- Resultados
 - Incapacidade a curto e longo prazo
 - Extensão dos tecidos moles e isquemia

Artéria poplítea

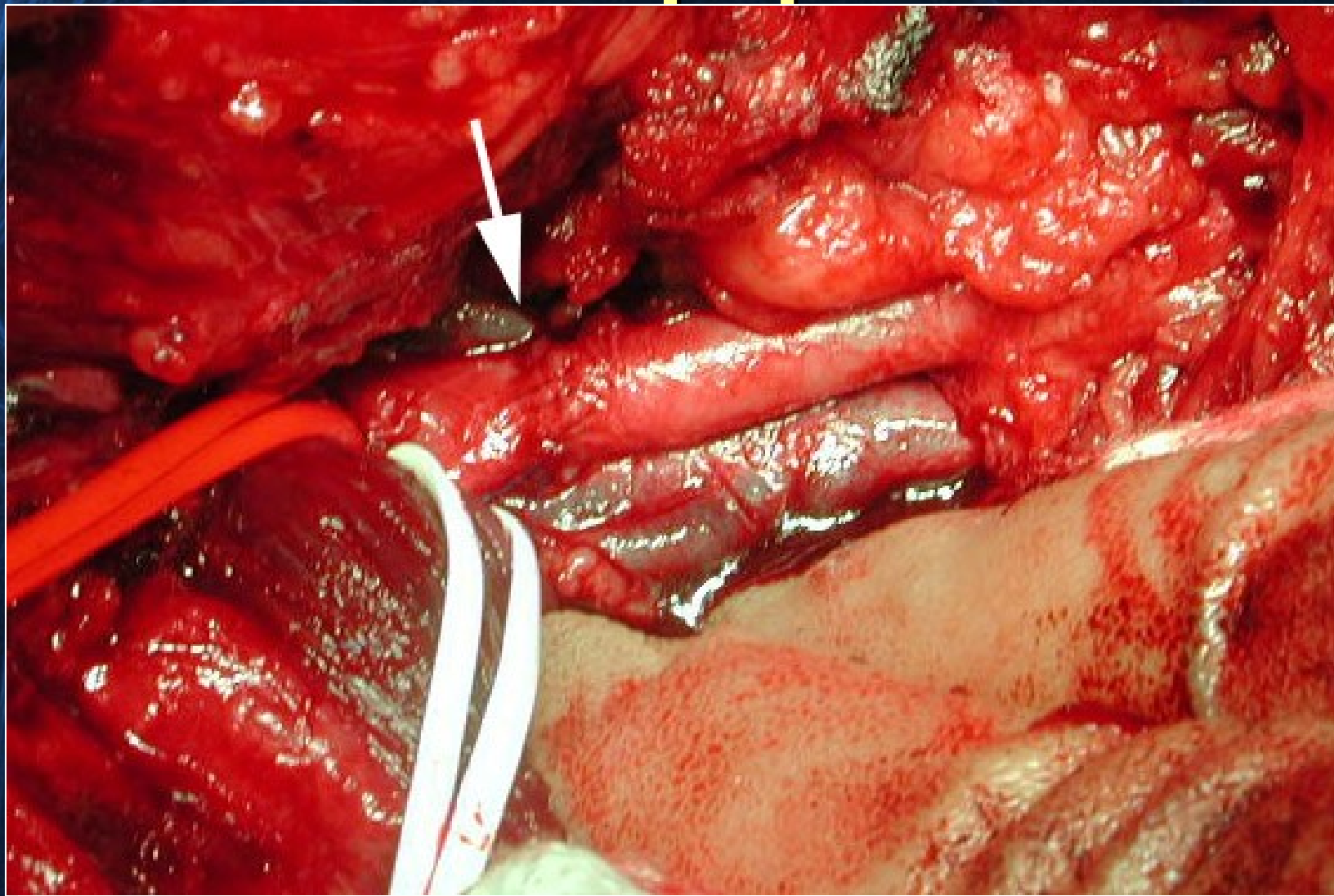


Artéria poplítea



FAF poplítea supra; enxerto de interposição com VSMII

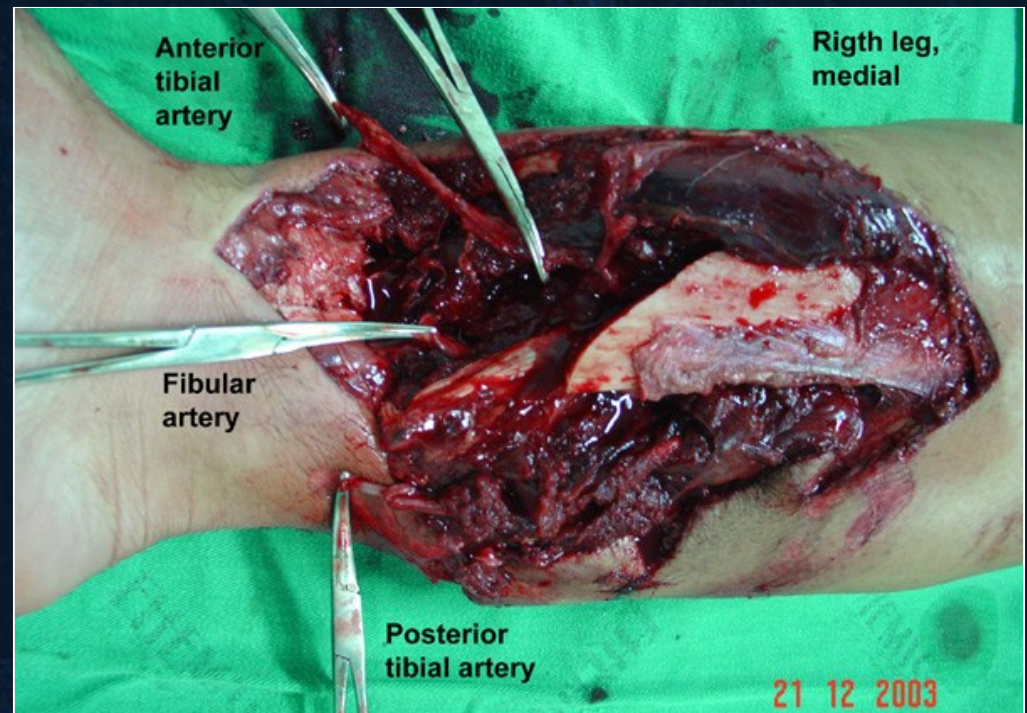
Artéria poplítea



Fratura-luxação posterior de joelho. Secção de AP justa-articular. Anastomose T-T

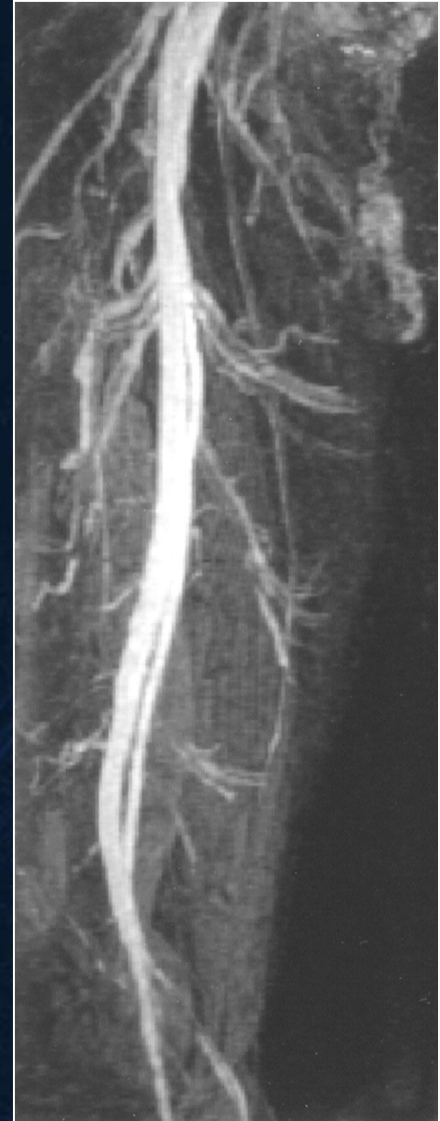Artérias tibiais

- Lesões no 1/3 distal
 - Difícil execução
 - Result precários
- Indicações de reparação
 - Isquemia
 - Hemorragia incontrolável
- Observação
 - Lesões do 1/3 distal, independente do estado do pé



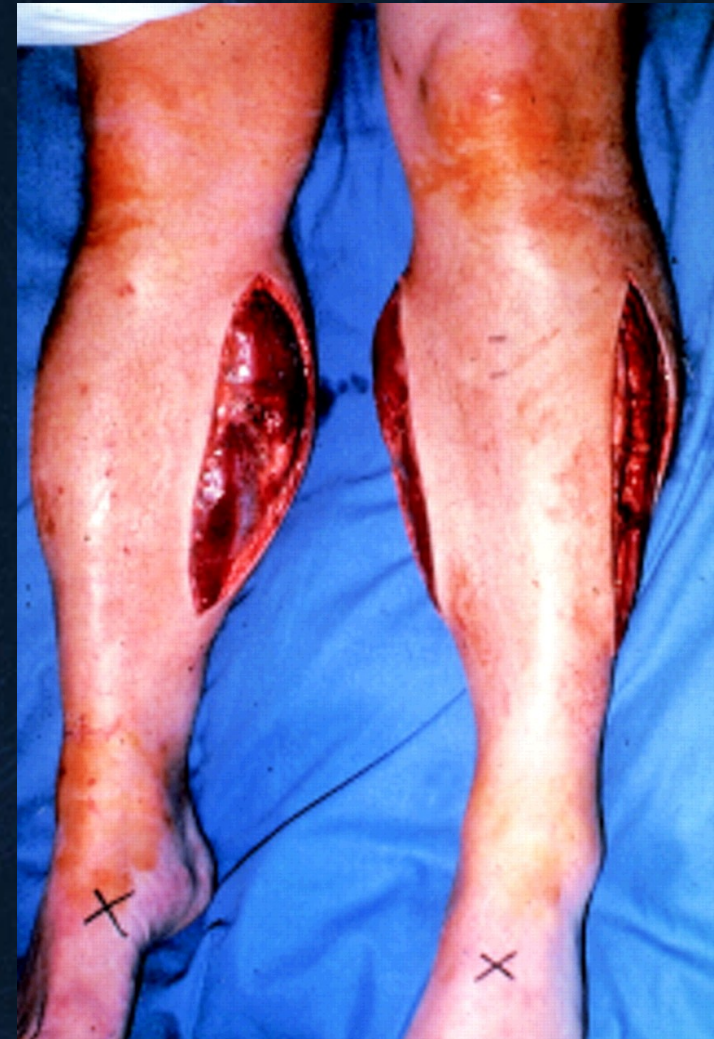Lesões venosas dos MMII

- Reparação ou reconstrução sempre que possível
 - Lesões extensas
 - Técnica convencional
 - Não usar prótese
- Ligadura de veias menores em pacientes instáveis
- Reparar veia antes da artéria

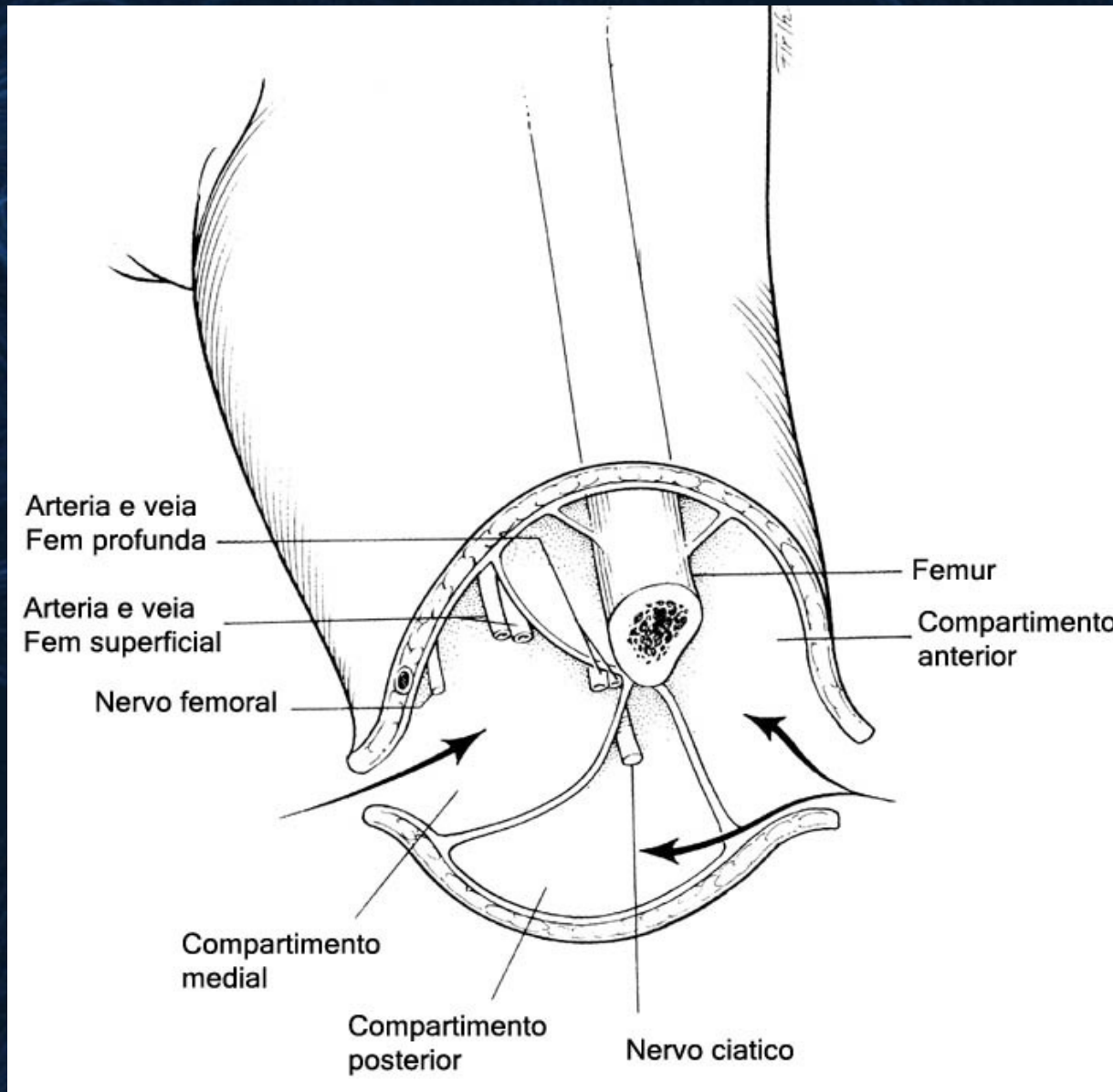


Síndrome Compartimental dos MMII

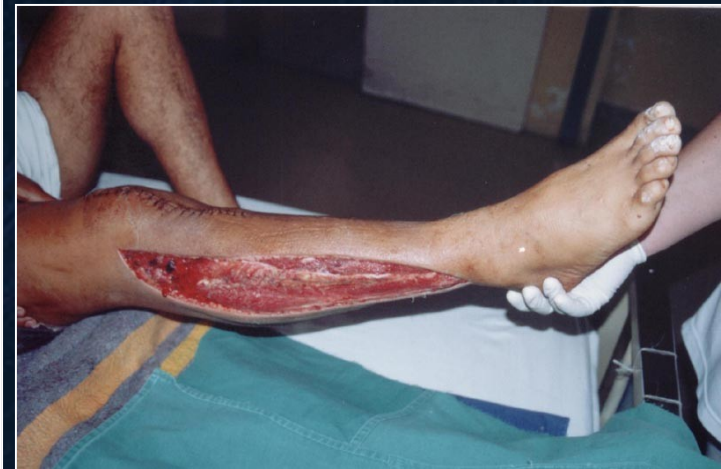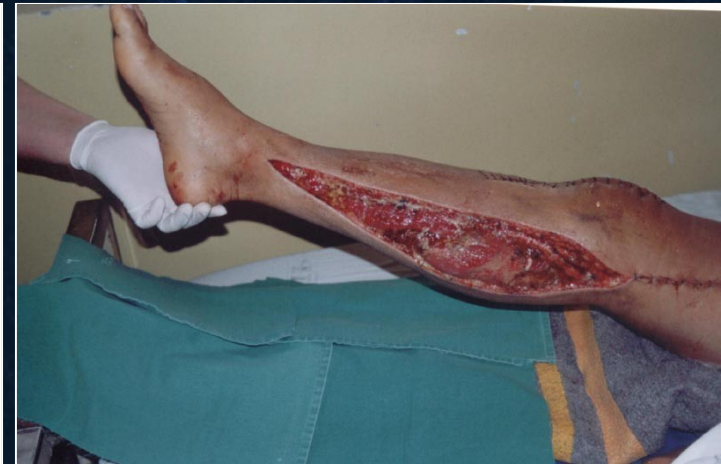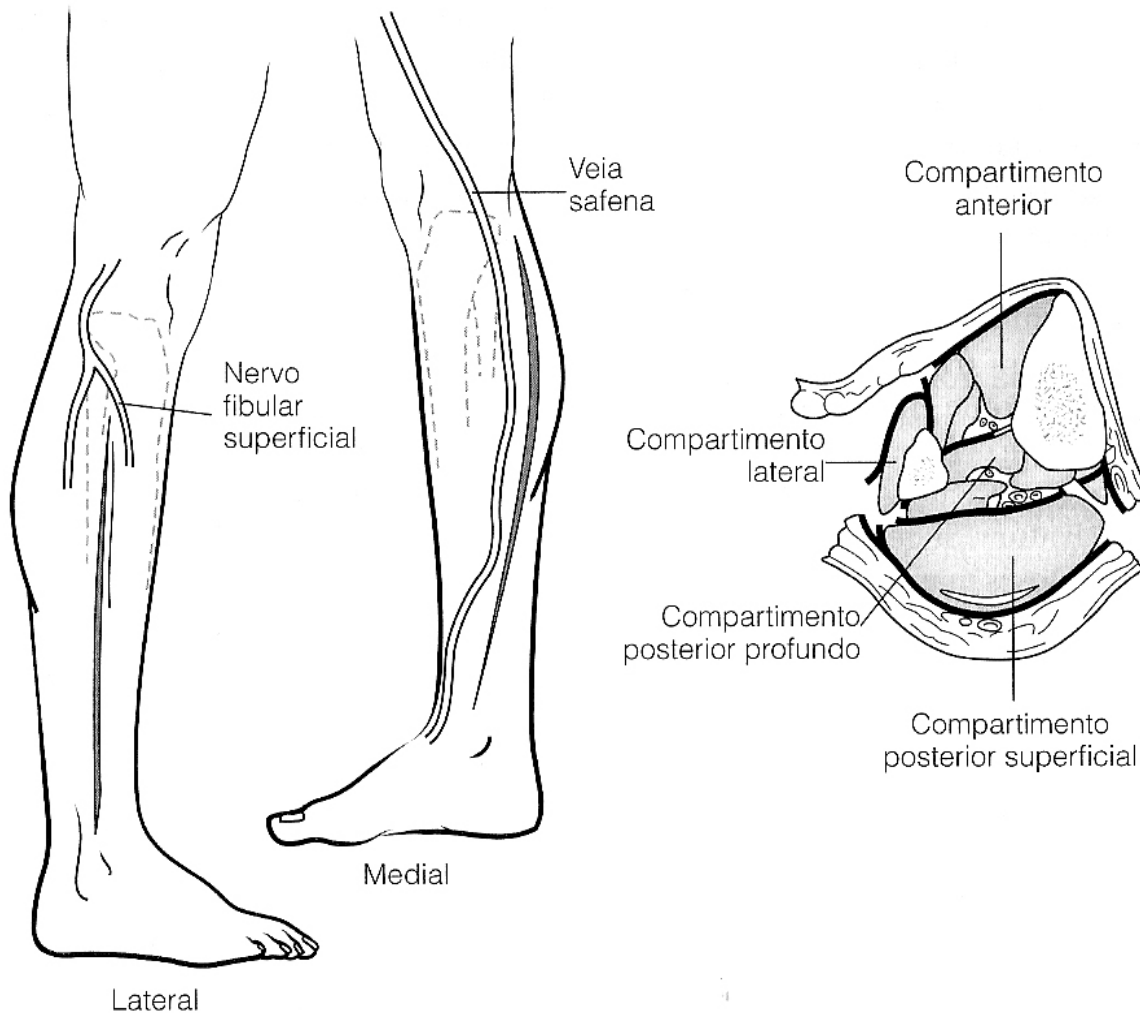
- Diagnóstico clínico
- 6 P's
- Tempo de isquemia > 6 horas
- Aumento de pressão
- Ausência de pulsos: último sinal
- Fasciotomia
 - Lesões combinadas
 - Maior salvamento



Fasciotomia dos MMII

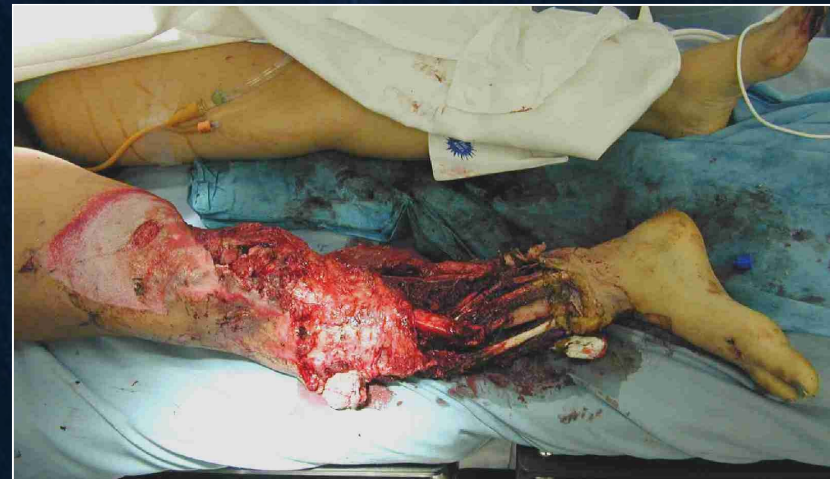

Fasciotomia dos MMII



Lesões vasculares e esqueléticas (*mangled extremity*)

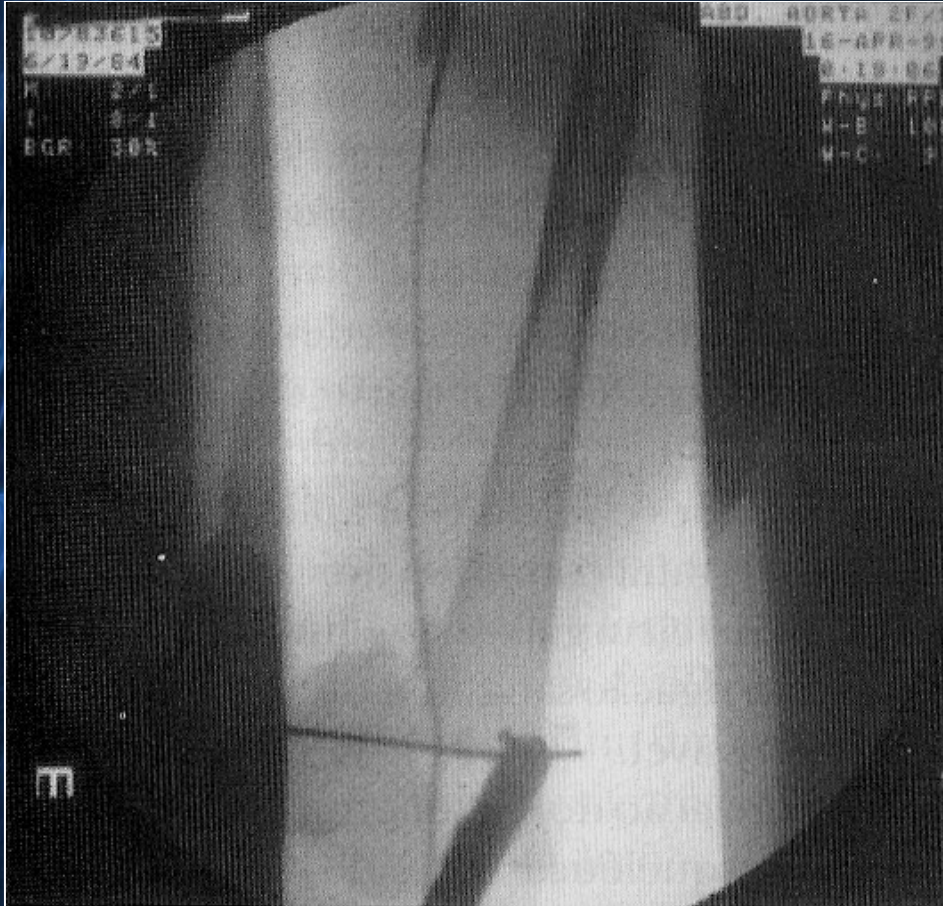
- 10 x mais chance de amputação (até 68%)
 - Trauma de nervos
 - Perda tecidual
 - Destruição de colaterais
 - Infecção de partes moles
 - Síndrome compartimental
 - Reconhecimento tardio da lesão vascular
- Penetrante de alta energia e fechado



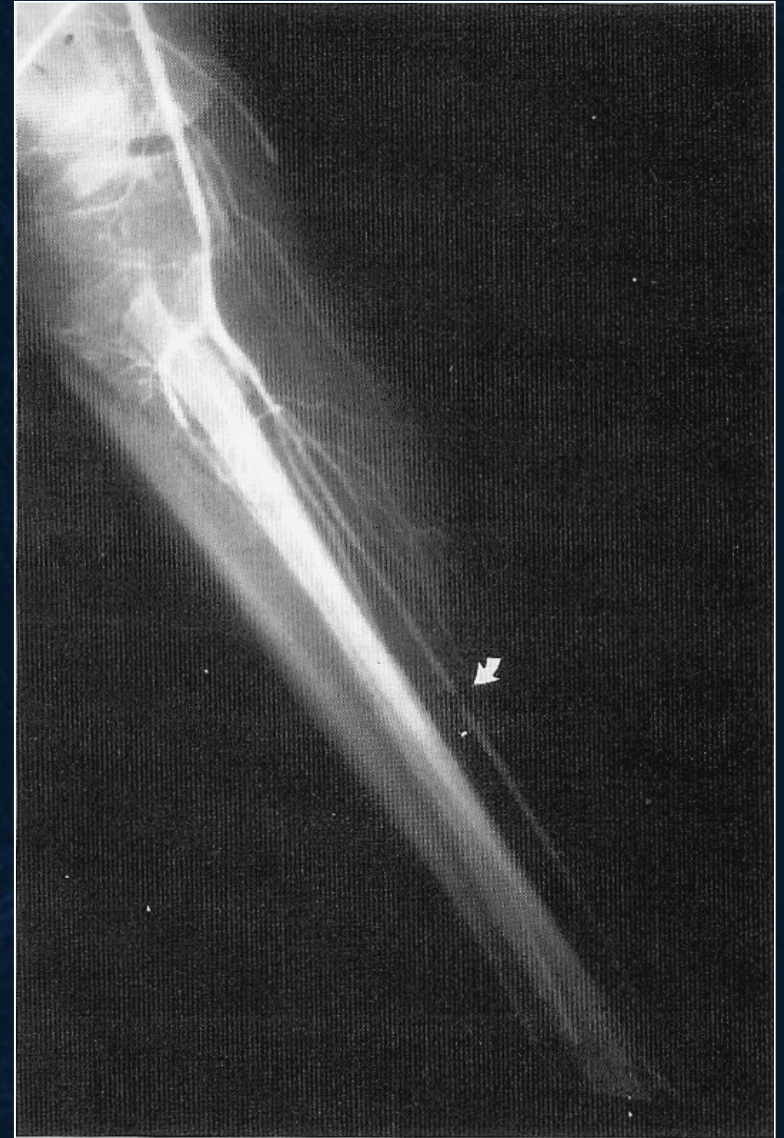Lesões vasculares e esqueléticas

- Exame físico → 87% de falsos-positivos
- Portanto:
 - Trauma complexo de extremidade com sinais fortes = arteriografia
 - Trauma complexo de extremidade sem sinais fortes = observação ou arteriografia eletiva
- Se arteriografia → sala de operação

Lesões vasculares e esqueléticas




Traumas com sinais duvidosos



Lesões vasculares e esqueléticas

- Prioridades:
 - 1ª) Reparo vascular
 - 2ª) Reparo ósseo
- Fraturas extensas
 - *shunt* temporário
- Arteriografia pós op no CC
- Fasciotomia liberal



Amputação primária

- Impossibilidade/inutilidade de revascularização
- Transecção n. ciático/tibial profundo
- Lesões esqueléticas tibiofibulares expostas
- Após 48h:
 - Isquemia
 - Sepses
 - Maior perda tecidual
 - Rabdomiólise
- Decisão multiprofissional e interdisciplinar



Amputação primária

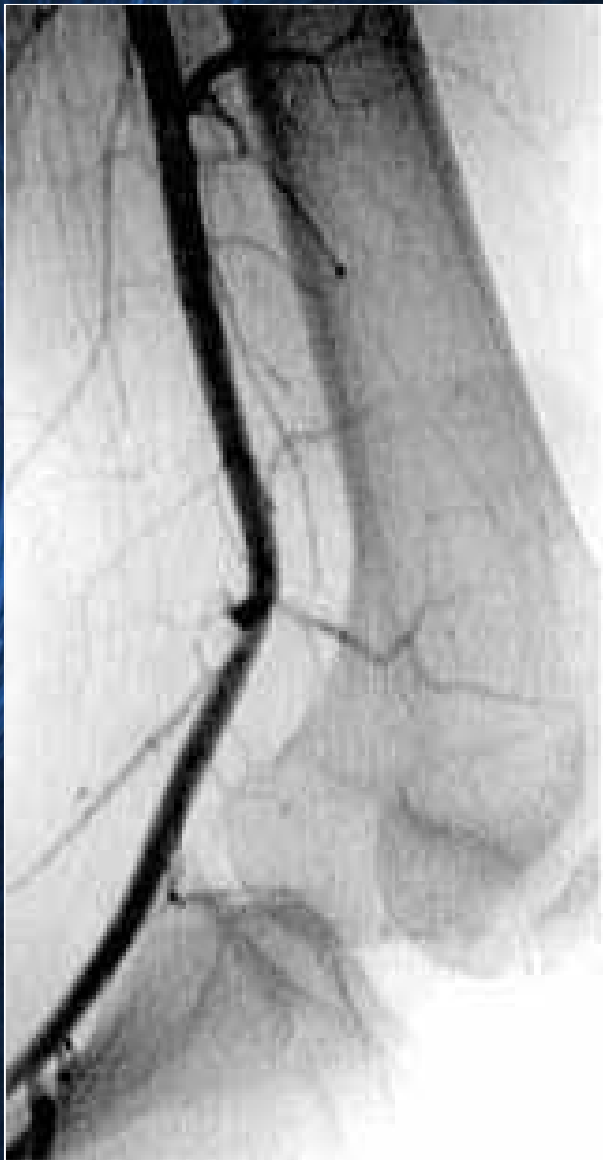- **Objetivo: vida confortável e produtiva no menor tempo possível**



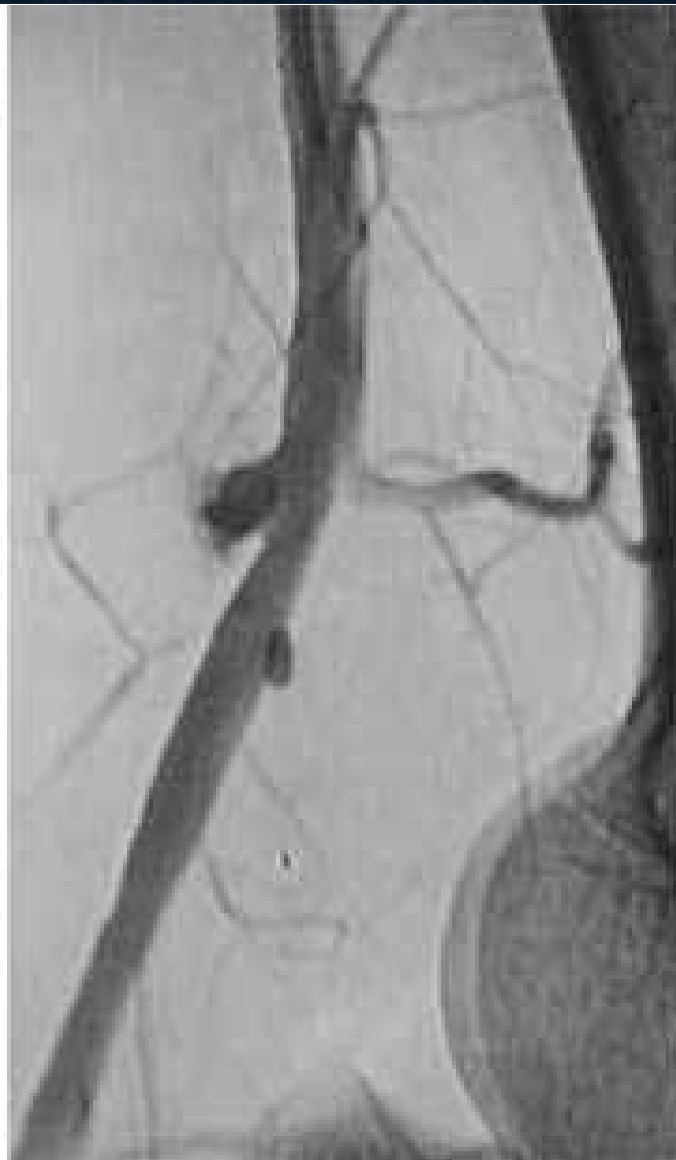Lesões mínimas

- Danos detectáveis pela arteriografia ou US, sem sinais clínicos indicativos
 - Estreitamento segmentar
 - Irregularidade intimal
 - Pseudo-aneurismas
 - Fístulas arteriovenosas
 - 90% cicatrização espontânea
 - 10% necessitam de cirurgia → eletiva
 - Arteriografia: não deve ser rotineira
- Boa evolução
- Má evolução

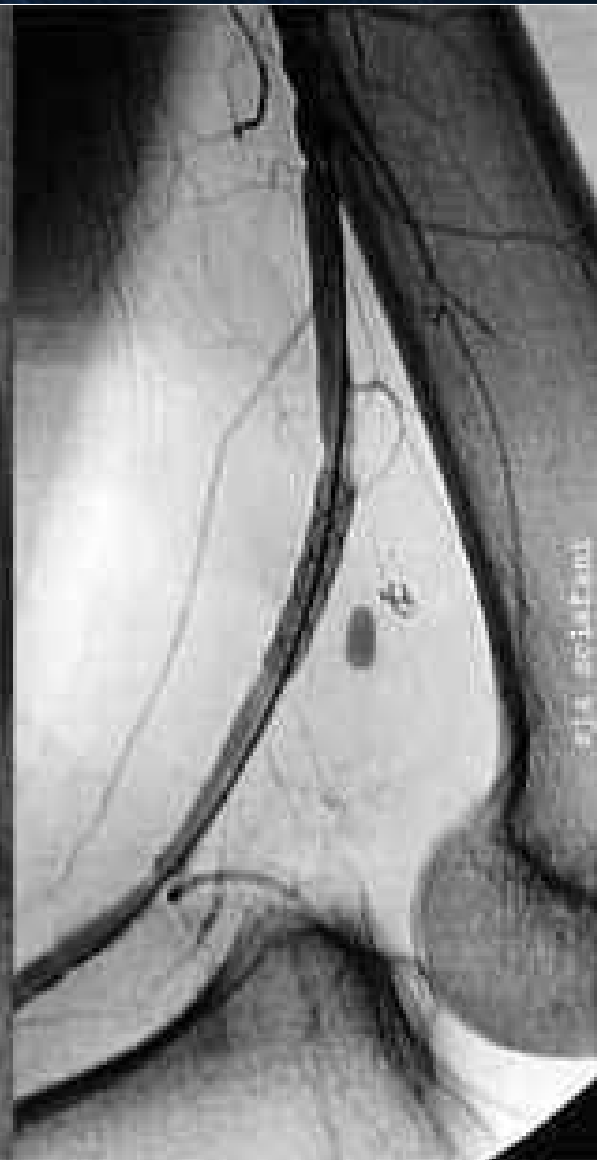Lesões mínimas



Flap de íntima

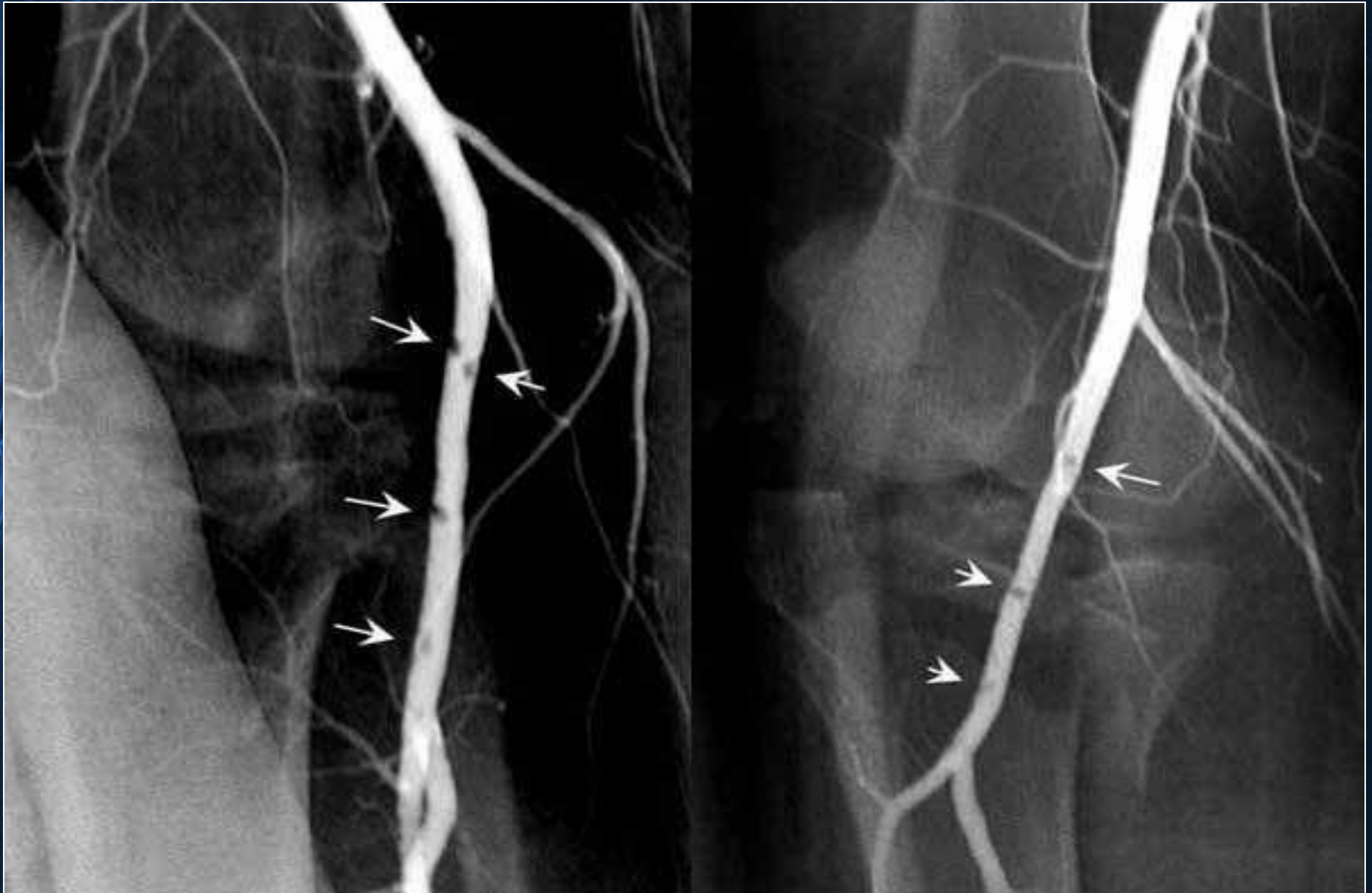

Pseudoaneurisma (7 dias)



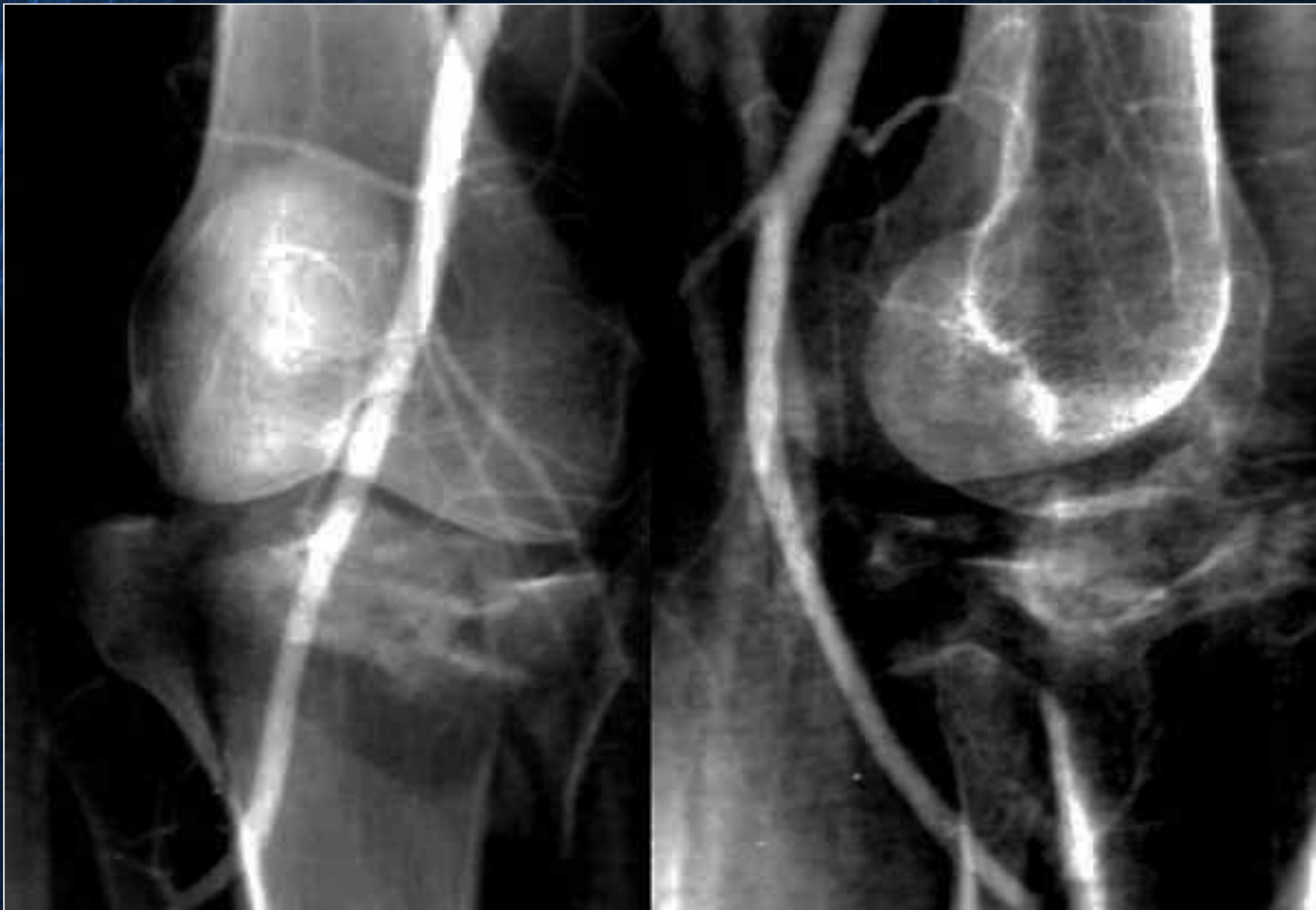Tratamento após 1 ano

Lesões mínimas



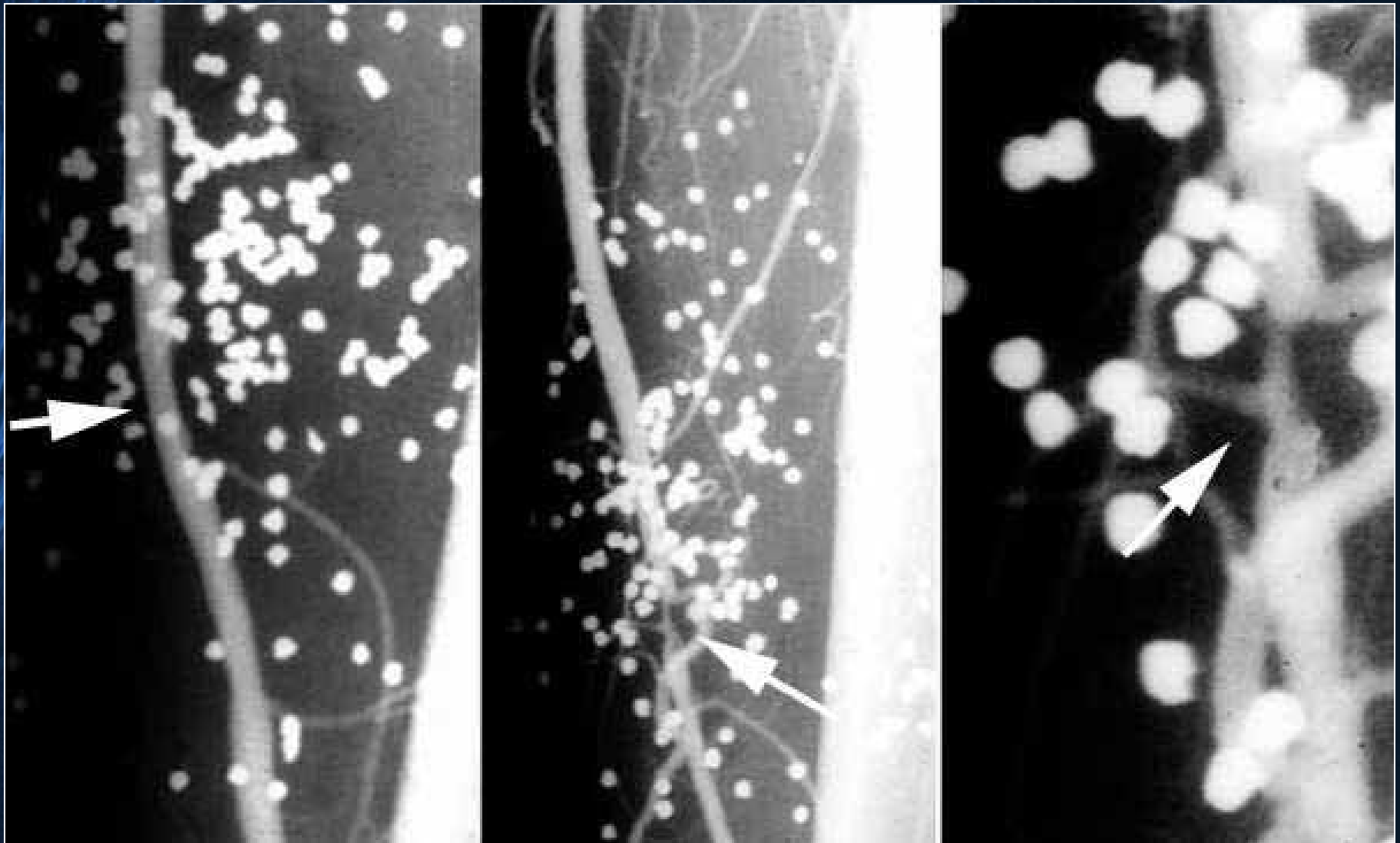
Lesão intimal (flaps) em artéria poplítea

Lesões mínimas



Lesão intimal com resolução após 4 dias

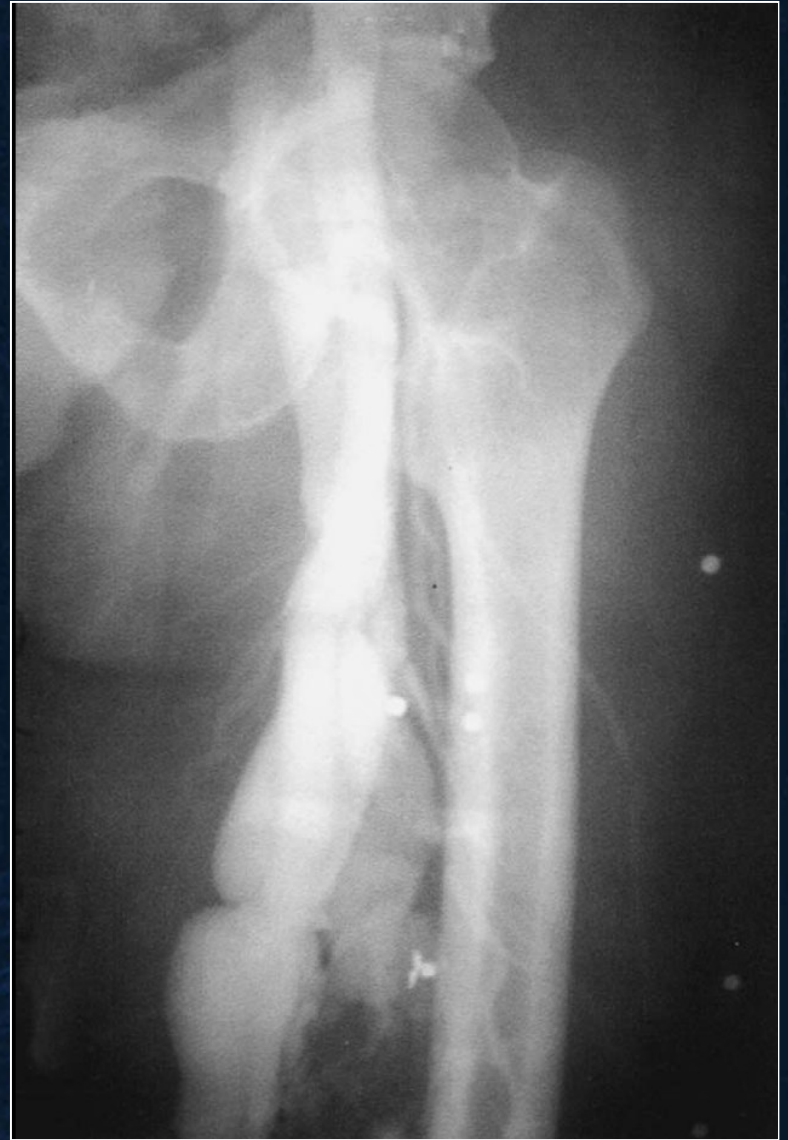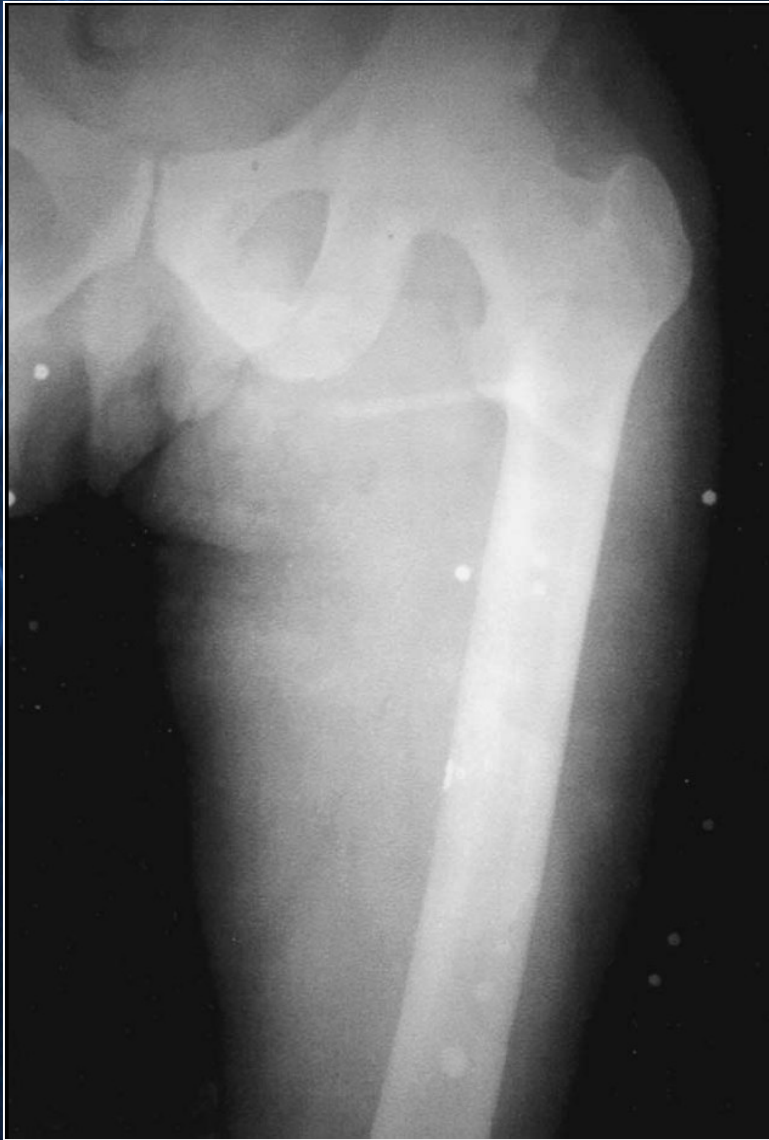Lesões mínimas



Hematoma mural

Estenose da AFS (1a). Realizado enxerto com sucesso

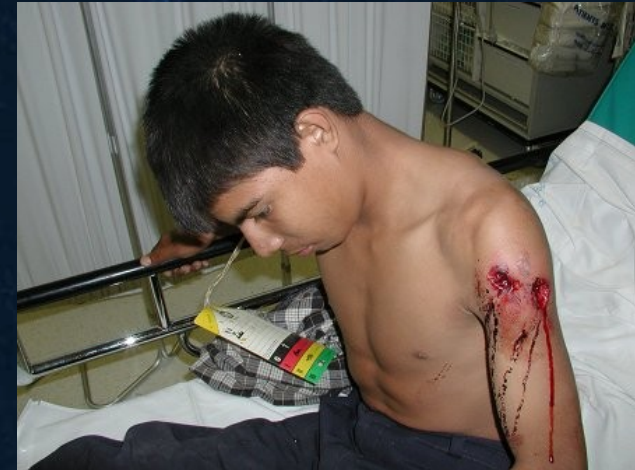Lesões mínimas



8 anos tiro espingarda. Úlcera de perna e claudicação. Resolução total tto

Trauma vascular pediátrico

- 1% dos trauma pediátricos
- Problemas:
 - Vasos pequenos
 - Vasoespasmos
 - Literatura escassa
- Tto Conservador → crescimento disforme, retardo ósseo, diferença PA
- < 2a : iatrogênico
- > 2a : penetrante ou contuso



Trauma vascular pediátrico

- Princípios básicos de trauma vascular
- Sutura interrompida
- Uso de lupas
- Próteses
 - Uso não bem estudado
- Veia autóloga reversa
 - Boa aceitação
 - Sem evidências de dilatação a curto prazo




Tratamento endovascular

- Sem parâmetros consagrados para o uso
 - Hemostasia: embolização de pequenos vasos não-viscerais
 - Oclusão temporária por balão
 - Reparo por stents em áreas de difícil acesso ou lesões mínimas
 - Aorta torácica
 - Desfiladeiro torácico
 - Carótidas internas
 - Vertebrais

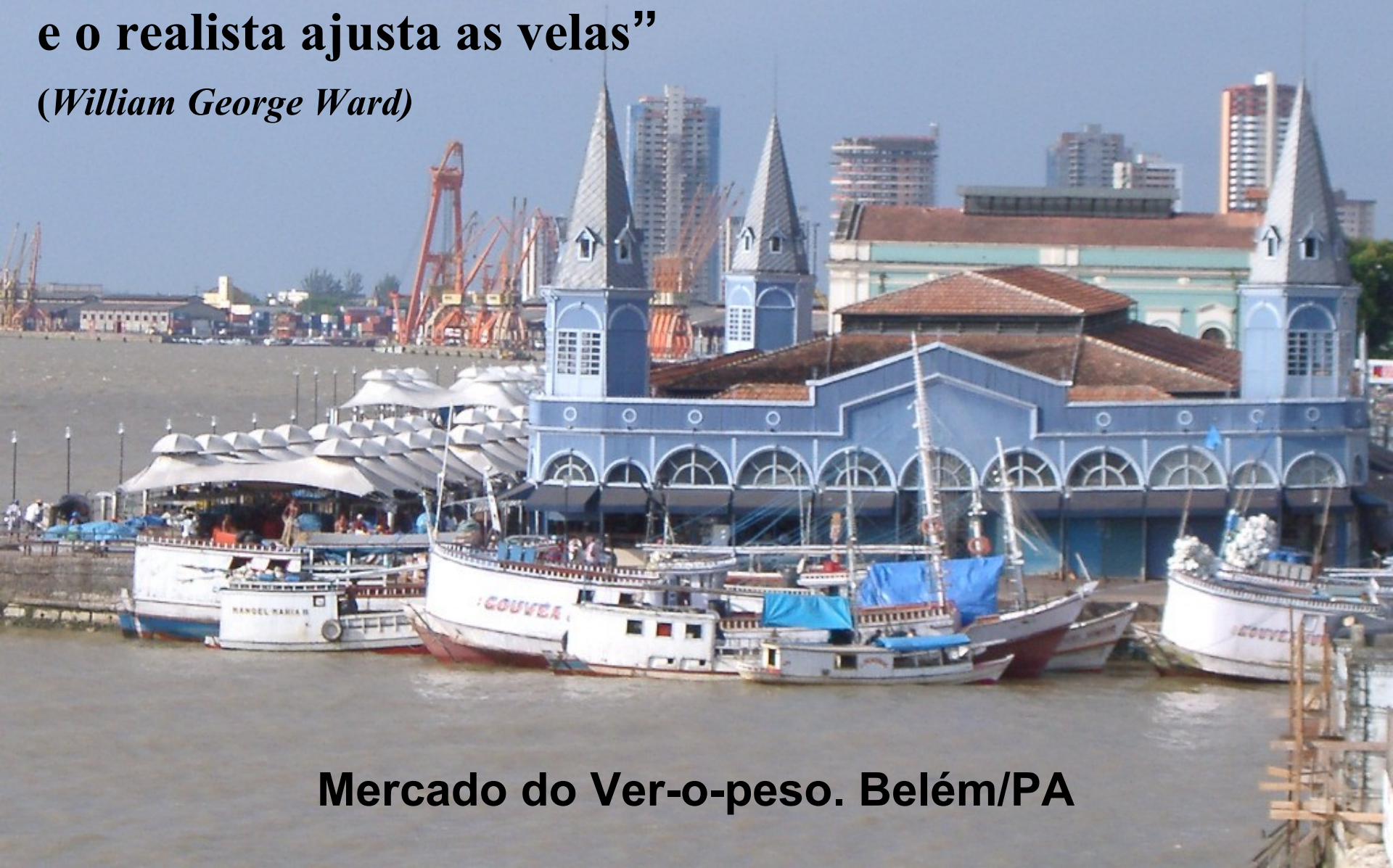Futuro

- Bioengenharia: próteses resistentes a infecção
- Stents recobertos de maior durabilidade e perviedade
- Sistemas de baixo perfil (maior facilidade de acesso e implantação)



**“O pessimista se queixa do vento,
o otimista espera que ele mude
e o realista ajusta as velas”**

(William George Ward)



Mercado do Ver-o-peso. Belém/PA